Sociedad de Oftalmología Castellano Leonesa

VIII Jornada de residentes

La Superficie Ocular y la Córnea

León Viernes, 13 de abril de 2018

Coordinan:

Manuel Franco Benito

Elena Galán Risueño

Irene Garzo García

Comité científico:

Junta permanente SOFCALE

Comité organizador:

Junta directiva SOFCALE

ISBN: 978-84-09-10152-8

Editorial: Asociación Castellano Leonesa de Oftalmología

Título: La Superficie Ocular y la Córnea

Subtítulo: VIII Jornada de Residentes.
León, 13 de abril de 2018

Autor (Entidad): Asociación Castellano Leonesa de Oftalmología

Director editorial: Mª Antonia Saornil Álvarez

Editor científico: Mª Antonia Saornil Álvarez y Alicia Galindo Ferreiro

Editor adjunto: Manuel Franco Benito, Elena Galán Risueño, Irene Garzo García

Autores: Carrancho García, Andrea - Franco Benito, Manuel - Garrote Llordén, Ana - Sánchez Cañizal, Jorge - Plaza Laguardia, Carlos - Cuesta Lasso, Marta - Franco Benito, Manuel - Garzo García, Irene - Sánchez Cañizal, Jorge - Rodríguez Castelblanco, Álvaro - Marcos García, Inés - Sánchez Santos, Idaira - Zarzosa Martín, María Ester - Roberts Martínez-Aguirre, Ian - Portilla Blanco, Renzo - Belani Raju, Minal - Alcuaz Hidalgo, Alejandro - Pazó Jáudenes, Carlota - Diego Alonso, Miguel - Galindo-Ferreiro, Alicia - Del Castillo Barroso, Mª Elena - de Juan, Lourdes - Feito Pérez, Jorge - Molina Pérez, Mireia - Hernández-Galilea, Emiliano - Díez Arandilla, Sara - Izquierdo Millán, Isabel - Castiñeiras Cabello, Pilar - Velasco Sastre, Isabel - Peinado Vicente, Leyre - Varela Conde, Yago - García-Onrubia, Luis - Saornil Álvarez, María Antonia - García-Lagarto, Elena - García-Álvarez, Ciro - Molina Pérez, M - Del Castillo Barroso, Elena - Hernández, Galilea - Mallo Muñiz, Belén - Calles Monar, Paola - Durantez Cacharro, Jaime - Alonso Orcajo, Nieves - Hernández Rodríguez, Rubén - de las Heras Gómez de Liaño, M Eugenia - García Sanz, Raquel - Angles Deza, José Miguel - Díez Montero, Cecilia - Alonso Santander, Nuria - Lantigua Dorville, Yrbani - Benancio Jaramillo, Gisela K. - Santana García, Lucía - Celis Sánchez, Javier - Lara Peñaranda, Jesús - Avendaño Cantos, Eva - Llorente González, Inés

Congreso: VIII Jornada de Residentes: La Superficie Ocular y la Córnea. León, viernes 13 de abril de 2018

Formato del producto: Digital: descarga y online

Detalle Formato: PDF

Fecha de edición: 15/03/2019

País de edición: España

Idioma de la publicación: Español / Castellano

Materias IBIC: MJQ, Oftalmología

Tipo de edición: Edición nativa digital

Comentarios de la edición: http://sofcale.org/publicaciones/

ÍNDICE

página

QUERATITIS POR PSEUDOMONA Y LENTES DE CONTACTO. PSEUDOMONAS
Andrea Carrancho García, Manuel Franco Benito, Ana Garrote Llordén, Jorge Sánchez Cañizal, Carlos Plaza Laguardia
Complejo Asistencial Universitario de León 5

QUERATITIS POR ACANTHAMOEBA, TRATAMIENTO PRECOZ.
Marta Cuesta Lasso, Manuel Franco Benito, Irene Garzo García, Ana Garrote Llorden
Complejo Asistencial Universitario de León 7

QUERATITIS POR MORAXELLA: A PROPÓSITO DE UN CASO
Jorge Sánchez Cañizal, Marta Cuesta Lasso, Carlos Plaza Laguardia, Ana Garrote Llordén, Andrea Carrancho García
Complejo Asistencial Universitario de León 9

ICTIOSIS CUTÁNEA, ¿UNA SENTENCIA PARA LA CORNEA?.
Carlos Plaza Laguardia, Manuel Franco Benito, Álvaro Rodríguez Castelblanco, Ana Garrote Llorden, Andrea Carrancho García.
Complejo Asistencial Universitario de León 11

POR LOS PELOS: OFTALMIA NODOSA POR TRICOMAS DE ORUGA PROCESIONARIA
Inés Marcos García, Idaira Sánchez Santos, Maria Ester Zarzosa Martín, Ian Roberts Martínez-Aguirre, Renzo Portilla Blanco
Complejo Asistencial Universitario de Burgos 13

DISTROFIA CORNEAL LATTICE CLÁSICA DE PRESENTACIÓN UNILATERAL LA EXCEPCIÓN HACE LA REGLA ¿NECESIDAD DE UNA NUEVA CLASIFICACIÓN?
Minal Belani Raju Alejandro Alcuaz Hidalgo, Carlota Pazó Jáudenes, Miguel Diego Alonso, Alicia Galindo-Ferreiro
Hospital Universitario Río Hortega de Valladolid 15

RECIDIVA DE DISTROFIA CORNEAL TRAS QUERATOPLASTIA PENETRANTE
María Elena Del Castillo Barroso, Lourdes de Juan, Jorge Feito Pérez, Mireia Molina Pérez, Emiliano Hernández-Galilea
Complejo Asistencial Universitario de Salamanca 17

COMPLICACIÓN DE LA CIRUGÍA DE PTERIGION: A PROPÓSITO DE UN CASO
Sara Díez Arandilla, Isabel Izquierdo Millán, Pilar Castiñeiras Cabello, Isabel Velasco Sastre, Leyre Peinado Vicente
Hospital General de Segovia 19

MANEJO DE LOS PAPILOMAS ESCAMOSOS DE LA CONJUNTIVA
Ana Garrote Llordén, Manuel Franco Benito, Andrea Carrancho García, Jorge Sánchez Cañizal, Marta Cuesta Lasso
Complejo Asistencial Universitario de León 21

QUERATITIS BACTERIANA COMO FORMA DE PRESENTACIÓN DE UNA NEOPLASIA INTRAEPITELIAL CORNEAL
Yago Varela Conde, Alejandro Javier Alcuaz Hidalgo, Alicia Galindo Ferreiro, Minal Belani Raju, Miguel Diego Alonso
Hospital Universitario Río Hortega de Valladolid 23

NEOPLASIA EPITELIAL CÓRNEO-CONJUNTIVAL Y SU RELACIÓN CON LA EXPOSICIÓN SOLAR
Luis García-Onrubia, Mª Antonia Saornil Álvarez, Elena García-Lagarto, Ciro García-Álvarez
Hospital Clínico Universitario de Valladolid 25

NEOPLASIA ESCAMOSA DE LA SUPERFICIE OCULAR
Molina Pérez M, Del Castillo Barroso E, Hernández Galilea
Complejo Asistencial Universitario de Salamanca 27

MELANOMA DE CONJUNTIVA: DIAGNÓSTICO DIFERENCIAL, ESTUDIO DE EXTENSIÓN Y MANEJO TERAPÉUTICO
Belén Mallo Muñiz, Paola Calles Monar, Patricia Ibañez Ayuso, Herman Casado Blanco, David Criado del Hoyo
Complejo Asistencial Universitario de Palencia.CAUPA 29

LINFOMA PRIMARIO DE CONJUNTIVA
Molina Pérez M, Del Castillo Barroso E, De Juan-Marcos L , Hernández Galilea, Infante Lastra S.
Complejo Asistencial Universitario de Salamanca 31

PENFIGOIDE OCULAR CICATRICIAL PARANEOPLÁSICO
Paola Stefanía Calles Monar, Jaime Durántez Cacharro, Belén Mallo Muñiz
Complejo Asistencial Universitario de Palencia. CAUPA 33

QUERATITIS ULCERATIVA PERIFÉRICA EN PACIENTE CON NEOPLASIA PULMONAR: ¿SÍNDROME PARANEOPLÁSICO?
Álvaro Rodríguez Castelblanco, Manuel Franco Benito, María Nieves Alonso Orcajo
Complejo Asistencial Universitario de León 35

LO PERDIÓ TODO...
Rubén Hernández Rodríguez, Renzo Renato Portilla Blanco, Mª Eugenia de las Heras Gómez de Liaño
Hospital Universitario de Burgos 37

QUERATITIS INTENSA BILATERAL ASOCIADA A TATUAJE COSMÉTICO PALPEBRAL Y RESONANCIA MAGNÉTICA
Raquel García Sanz, José Miguel Angles Deza, Cecilia Díez Montero, Alicia Galindo Ferreiroç
Hospital Universitario Río Hortega de Valladolid 39

PERDER LOS NERVIOS
Mª Ester Zarzosa Martín, Nuria Alonso Santander, Ian Roberts Martínez-Aguirre, Yrbani Lantigua Dorville
Hospital Universitario de Burgos 41

DE LA CIRUGÍA VASCULAR A LA OFTALMOLOGÍA: TACHOSIL®, UNA ALTERNATIVA PARA EVITAR LA PERFORACIÓN CORNEAL.
Isabel Velasco Sastre, Gisela K. Benancio Jaramillo, Leyre Peinado Vicente, Sara Teresa Díez Arandilla, Pilar Castiñeiras Cabello
Complejo Asistencial de Segovia 42

INJERTO DE MEMBRANA AMNIÓTICA PARA TRATAR LA QUERATOPATÍA EN BANDA. LO MEJOR ES ENEMIGO DE LO BUENO
Cecilia Díez Montero, Alejandro Alcuaz Hidalgo, Raquel García Sanz, Alicia Galindo Ferreiro
Hospital Universitario Río Hortega de Valladolid 43

CROSS-LINKING ACELERADO, ¿UN PROCEDIMIENTO SEGURO?
Carlota Pazó Jáudenes, Jose Miguel Angles Deza, Alicia Galindo Ferreiro, Yago Varela Conde, Minal Belani Raju
Hospital Universitario Río Hortega de Valladolid 45

RUPTURA DE ANILLO INTRAESTROMAL, ¿Y AHORA QUÉ?
Lucía I. Santana García, Javier Celis Sánchez, Diana Mesa, Eva Mª Avendaño Cantos, Jesús Lara Peñaranda
Hospital del Bierzo, Ponferrada, León 47

INSUFICIENCIA LIMBAR Y TRAUMATISMO DE SEGMENTO ANTERIOR
Mª Inés Llorente González, Alejandro Alcuaz Hidalgo
Hospital Universitario Rio Hortega de Valladolid 49

QUERATITIS POR PSEUDOMONA Y LENTES DE CONTACTO. PSEUDOMONAS

Andrea Carrancho García, Manuel Franco Benito, Ana Garrote Llordén, Jorge Sánchez Cañizal, Carlos Plaza Laguardia
Complejo Asistencial Universitario de León

Palabras clave:

Pseudomona aeruginosa. Lentes de contacto. Queratitis.

Caso(s):

La queratitis microbiana por *Pseudomona aeruginosa* es la infección corneal más común asociada con el uso de lentes de contacto. Este germen es ubicuo en la naturaleza y tiene una extraordinaria facilidad para adherirse a la superficie de la córnea y de la lente de contacto.

El propósito de este trabajo es describir dos casos de queratitis por *Pseudomona aeruginosa* relacionados con el uso de lentes de contactos seguidos en nuestro centro recientemente.

El primero de ellos (*Figura 1)* se trata de una mujer de 22 años que comenzó con dolor, ojo rojo y disminución de la agudeza visual en ojo derecho, siete días después de llegar a Praga, donde se encontraba con motivo de una beca Erasmus. Fue ingresada en un hospital de esa ciudad donde permaneció 16 días. Durante el ingreso se aisló *Pseudomona aeruginosa* y se hizo tratamiento específico. Conocimos a la paciente cuando el episodio agudo se había resuelto y tras ser dada de alta, pues regreso a nuestra ciudad anulando su estancia en la República Checa. Seguimos la evolución de la úlcera corneal a lo largo del tiempo.

El segundo de los casos (*Figura 2)* es una mujer de 27 años que acudió a urgencias de nuestro hospital refiriendo, ojo rojo y sensación de cuerpo extraño en ojo izquierdo. Los raspados corneales de la úlcera fueron positivos para *Pseudomona aeruginosa* y la paciente fue tratada con colirios reforzados y antibioterapia oral. La úlcera respondió y recuperó gran parte de la agudeza visual. Permanece aún un pequeño leucoma disciforme.

Discusión/conclusiones:

La queratitis por *Pseudomona aeruginosa* en usuarios de lentes de contacto suele relacionarse con malos hábitos de higiene y mantenimiento inadecuado de las mismas, pero también puede ocurrir en pacientes que no presentan ningún factor de riesgo de este tipo. La infección está relacionada con la hipoxia corneal, detritus acumulados, microtraumatismos y el uso prolongado o durante el sueño de las lentes de contacto. En el primer caso se utilizó un envase inapropiado para el transporte del líquido de limpieza, coincidiendo con su viaje, sin embargo, en el segundo caso no se encontraron factores de riesgo concretos.

Referencias:

1.- Reidy J. et al. Enfermedades de la córnea y superficie ocular. American Academy of Ophthalmology.2007-2008.San Francisco. Elsevier 2008. 101-146.

2.- Stern. GA et al. Pseudomonas keratitis and contact lens wear: the lens/eyeis at fault.Cornea. 1990. 9;36-39.

3.- Mela EK et al. Ulcerative keratitis in contact lens weares. Eye contact lens.2003.29(4)207-9.

4.- Schornack MM. et al.Pseudomonas keratitis associated with dayly wear os silicone hydrogel contact lenses. Eye Contact Lens.2008.34(2)124-8.

Figuras:

Figura 1: caso 1

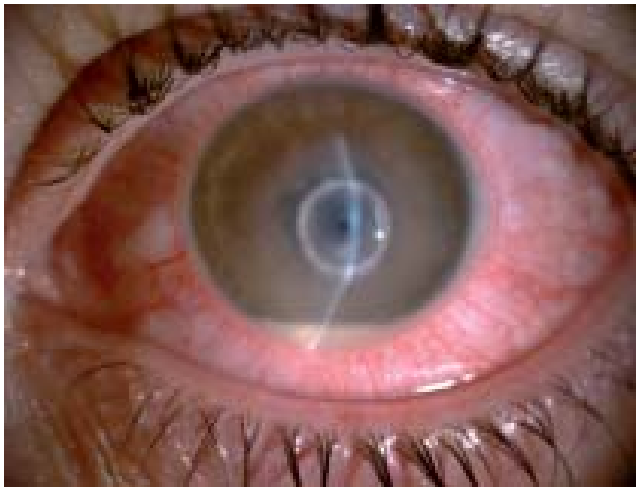

Figura 2: caso 2

QUERATITIS POR ACANTHAMOEBA, TRATAMIENTO PRECOZ.

Marta Cuesta Lasso, Manuel Franco Benito, Irene Garzo García, Jorge Sánchez Cañizal, Ana Garrote Llorden
Complejo Asistencial Universitario de León

Palabras clave:

Queratitis, Acanthamoeba, precoz.

Caso(s):

La queratitis por *Acanthamoeba* es un proceso infrecuente y grave que suele afectar a pacientes inmunocompetentes portadores de lentes de contacto. Su diagnóstico es difícil y tardío en la mayoría de los casos.

Presentamos el caso de una paciente de 22 años, profesora de natación y portadora de lentes de contacto valorada en nuestro centro por queratouveitis estromal con perineuritis en su ojo izquierdo y con una agudeza visual inicial de 0.16 cuyos síntomas comienzan 8 días antes. Dada la sospecha de infección por *Acanthamoeba* iniciamos tratamiento inmediato con clorhexidina al 0.02% y propamidina 0.1% además de cobertura antibacteriana y antiherpética . Confirmamos la presencia de un quiste de *Acanthamoeba* en cultivo específico de agar sembrado con E. coli. A los 30 días de tratamiento la agudeza visual es de 0.9-1, se ha resuelto la perineuritis y persiste un tenue leucoma estromal.

Discusión/conclusiones:

La combinación de biguanidas y diamidas tópicas durante un largo periodo de tiempo es el tratamiento de elección en la queratitis por *Acanthamoeba*. El retraso en el inicio del tratamiento ha sido descrito como uno de los principales factores de mal pronóstico junto con la presencia de escleritis o de infiltrado estromal en anillo, la edad mayor de 34 años y la utilización de corticoide tópico antes del uso de antiamebianos.

Los colirios de propamidina y hexamidina no están disponibles en nuestro país y por lo tanto deben solicitarse como medicacdión extranjera con una consecuente demora.

En nuestro caso, afortunadamente disponíamos de colirio de propamidina en el momento en el que sospechamos una infección por *Acanthamoeba* pudiendo iniciar de forma inmediata la doble terapia con muy buenos resultados. Por ello consideramos interesante el disponer en la farmacia hospitalaria de colirio de propamidina o de hexamidina de forma permanente para evitar la demora en el inicio del tratamiento de este tipo de queratitis poco frecuentes pero que provoca pérdida visual permanente en un tercio de los pacientes y requiere transplante corneal en un 25% de los casos.

Referencias:

1.- 1-Carnt N, Robaei D, Minassian DC, Dart JKG. Acanthamoeba keratitis in 194 patients: risk factors for bad outcomes and severe inflammatory complications. Br J Ophthalmol. 2018;0:1ñ5.

2.- Anwar A, Khan NA, Siddiqui R. Combating Acanthamoeba spp. cysts: what are the options? Parasites & Vectors.2018; 11:26

3.- Carnt N, Optom B, Dana D, FRANZCO et al. The impact of topical corticosteroids used in conjunction with antiamoebic therapy on the outcome of Acanthamoeba keratitis. American Academy od Ophthalmology./ j.ophtha.2016; 01.020

4.- The Impact of Topical Corticosteroid Use before Diagnosis on the Outcome of Acanthamoeba Keratitis. Robaei D, FRANZCO, Carnt N, B.Optom, et al. /j.ophtha.2014.;1.031

Figuras:

Figura 1: Infiltrado estromal anterior en paciente portadora de lentes de contacto.

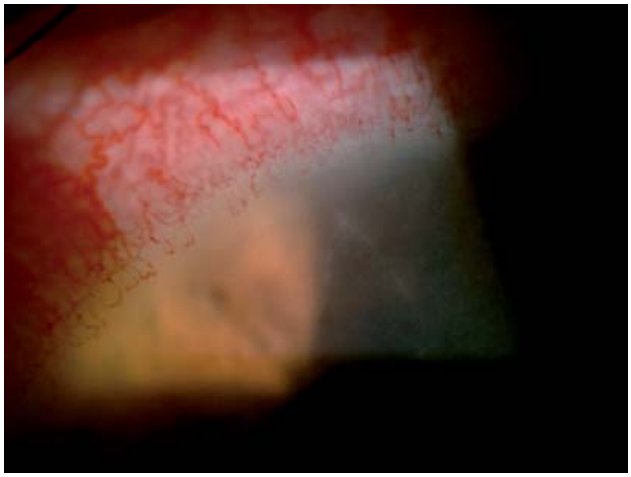

Figura 2: Perineuritis corneal.

QUERATITIS POR MORAXELLA: A PROPÓSITO DE UN CASO

Jorge Sánchez Cañizal, Marta Cuesta Lasso, Carlos Plaza Laguardia, Ana Garrote Llordén, Andrea Carrancho García
Complejo Asistencial Universitario de León

Palabras clave:

Moraxella. Queratitis. Queratoplastia.

Caso(s):

Varón de 52 años, antecedente de UDVP, VHC +, VHB+, hepatopatía enólica crónica, malnutrición, fumador y consumidor de cannabis y benzodiacepinas que acude por pérdida de visión en ojo derecho de 3 días de evolución.

Presenta una agudeza visual de percepción luminosa en ojo derecho y en la exploración se observa un absceso corneal central de 7x9mm e hipopion. Se toman cultivos y se instaura tratamiento antibiótico empírico con colirios reforzados de vancomicina y ceftazidima horarios, junto con Ciprofloxacino 200mg/12 horas intravenoso. Se realizan inyecciones subconjuntivales de Vancomicina y Ceftazidima a partir del segundo día cada 48 horas. Ante la sospecha de queratitis fúngica se añade Voriconazol colirio al 1% cada 6 horas y Fluconazol 200mg/24 horas vía oral.

Al quinto día se informa crecimiento de *Moraxella Catarrhalis* resistente a penicilina y amoxicilina, sensible a quinolonas, amoxicilina-clavulánico y cefalosporinas de 2ª,3ª y 4ª generación. Se añaden inyecciones en cámara anterior de cefuroxima cada 48 horas y se retira el tratamiento antifúngico y con vancomicina.

Tras 20 días de ingreso se produce un adelgazamiento central y ante el riesgo de perforación corneal se realiza queratoplastia penetrante con trasplante de membrana amniótica.

Un año tras la cirugía, con un postoperatorio sin complicaciones, presenta una agudeza visual de movimiento de manos secundaria a una catarata blanca intumescente con seclusión pupilar. Injerto y córnea receptora están transparentes, sin signos inflamatorios ni infecciosos actualmente.

Discusión/conclusiones:

La *Moraxella* es parte de la flora habitual de la orofaringe, mucosas, piel y tracto urinario. Puede producir queratitis infecciosas, como patógeno oportunista, especialmente en pacientes con patologías sistémicas como diabetes mellitus, alcoholismo crónico, malnutrición u otras patologías oculares como usuarios de lentes de contacto, antecedente de traumatismo, queratitis herpética, etc [1]. Aunque también se han descrito casos en pacientes sin factores de riesgo[2].

La queratitis por *Moraxella* se presenta habitualmente con una úlcera oval indolente con hipopion o hipema, aunque se han descrito abscesos en anillo, infiltrados redondeados o irregulares similares a los producidos por amebas.

En general son sensibles a quinolonas, aminoglicósidos y cefalosporinas de 3ª y 4ª generación, pero su evolución es lenta. Ciertos casos precisan tratamiento adyuvante con tarsorrafia, inyección de toxina botulínica,crosslinking, queratoplastia penetrante e incluso la enucleación [3].

En resumen, factores predisponentes tanto sistémicos como oftalmológicos están relacionados con la queratitis por *Moraxella* y un tratamiento antibiótico adecuado, con alternativas quirúrgicas, son necesarios para el manejo de esta patología.

Referencias:

1.- Hidenori Inoue,Takashi Suzuki, et al. Clinical characteristics and bacteriological profile of Moraxella keratitis. Cornea 2015;34: 1105-1109.

2.- Michael Cobo L., Coster D.J., Peacock J. Moraxella keratitis in a nonalcoholic population. Br J Ophthalmol 1981;65: 683-686.

3.- Das S, Constantinou M, et al. Moraxella keratitis: predisposing factors and clinical review of 95 cases. Br J Ophthalmol 2006; 90:1236-1238.

Figuras:

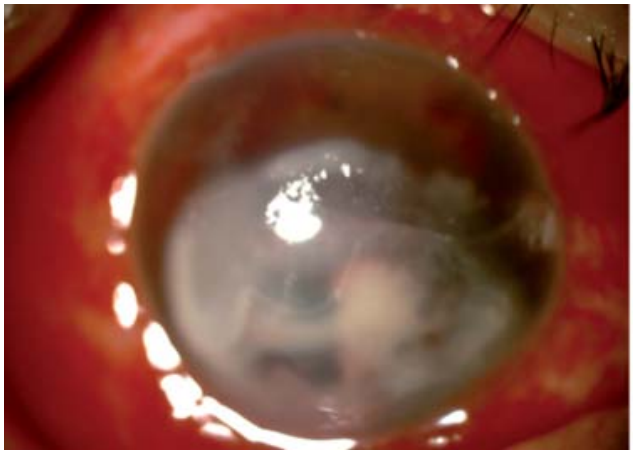

Figura 1: absceso corneal central e inferior, hipema e hipopion

Figura 2: queratoplastia penetrante con catarata blanca y seclusión pupilar

ICTIOSIS CUTÁNEA, ¿UNA SENTENCIA PARA LA CORNEA?

Carlos Plaza Laguardia, Manuel Franco Benito, Alvaro Rodriguez Castelblanco, Ana Garrote Llorden, Andrea Carrancho Garcia.
Complejo Asistencial Universitario de León

Palabras clave:

Queratomicosis, queratoplastia, ictiosis

Caso(s):

Varón de 50 años, pastor, que acude por disminución de agudeza visual del ojo derecho de dos días de evolución. Entre sus antecedentes destaca intensa descamación cutánea no consultada previamente. La biomicroscopía muestra importante ectropion cicatricial bilateral, lagoftalmos y perforación corneal con iris incarcerado. La agudeza visual es cuenta dedos en OD y 20/20 en OI. Pedimos interconsulta a dermatología y de manera urgente realizamos injerto de membrana amniótica con tarsorrafia parcial con mal resultado visual posterior.

Tras mantenerse asintomático durante diez meses, regresa por sensación de cuerpo extraño en OI. La agudeza visual es 20/25 y la biomicroscopía muestra úlcera en semiluna paralela al limbo inferior con depósitos retroqueráticos y celularidad en cámara anterior. Comenzamos antibioterapia, fluorometolona tópica y solicitamos analítica con autoinmunidad, serología y radiografía de torax obteniéndose positividad para Brucella spp que trata medicina interna. La úlcera persiste por lo que se añade colirio de suero autólogo. El defecto corneal evoluciona mal con infiltrado blanquecino progresivo. Tomamos muestras que microbiología informa como crecimiento de *Candida albicans* y *Staphilococo aureus*.

Comenzamos fluconazol oral, colirio de anfotericina y vancomicina. El absceso aumenta y añadiendose natamicina y voriconazol tópicos. La falta de mejoría lleva a tomar la decisión de realizar queratoplastia penetrante que evoluciona bien a día de hoy.

Discusión/conclusiones:

La presencia de infección fúngica corneal implica alteraciones de los sistemas de defensa infecciosa de la córnea[1]. La respuesta inflamatoria del huésped depende de la reproducción fúngica, las micotoxinas, enzimas proteolíticas y los propios antígenos fúngicos. Además, nuestro paciente presenta una comorbilidad como la ictiosis, la cual suele asociar ciertos grados de inmunodeficiencia.

En las queratomicosis, el tratamiento antifúngico debe ser iniciado lo más tempranamente posible, sin embargo, no existe consenso sobre que agente o combinación emplear como terapia empírica[2]. La mayor experiencia en oftalmología son los polienos, que han demostrado eficacia in vitro en grandes series clínicas. Dada la lenta y difícil curación de las queratitis fúngicas, la búsqueda de sinergias farmacológicas es necesaria. Existe sinergia en el empleo simultaneo de azoles y polienos como son la natamicina y voriconazol. Esta combinación presenta una eficacia superior a la monoterapia para todas las especies testadas[3].

A pesar de la elevada tasa de reintervención por recurrencia y rechazo, la realización de trasplante corneal se considera si la infección progresa aun con tratamiento médico o si existe un riesgo de perforación inminente. Si tenemos margen, el injerto de membrana amniótica con desbridamiento de la lesión, ayuda promoviendo la curación y proporciona efecto analgésico y anti-inflamatorio[4].

Referencias:

1.- Bourcier, T., Sauer, A., Dory, A., Denis, J., &Sabou, M. (2017). Kératitesfongiques. Journalfrancaisd'ophtalmologie.

2.- FlorCruz, N. V., & Evans, J. R. (2015). Medical interventionsforfungalkeratitis. The Cochrane Library.

3 Sradhanjali, S., Yein, B., Sharma, S., & Das, S. (2017). In vitro synergy of natamycin and voriconazoleagainstclinicalisolates of Fusarium, Candida, Aspergillus and Curvulariaspp. British Journal of Ophthalmology, bjophthalmol-2017.

4 Zeng, B., Wang, P., Xu, L. J., Li, X. Y., Zhang, H., & Li, G. G. (2014). Amnioticmembranecoveringpromoteshealing of cornea epithelium and improves visual acuityafterdebridementforfungalkeratitis. International journal of ophthalmology, 7(5), 785.

Figuras:

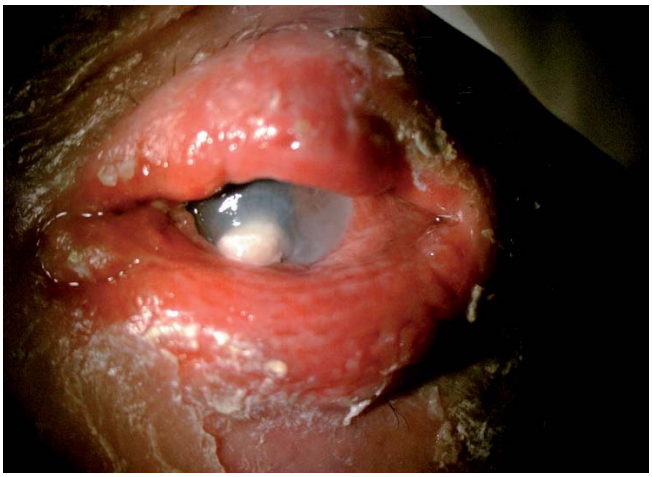

Fligura 1: Absceso corneal en el que se demostró crecimiento fúngico y bacteriano.

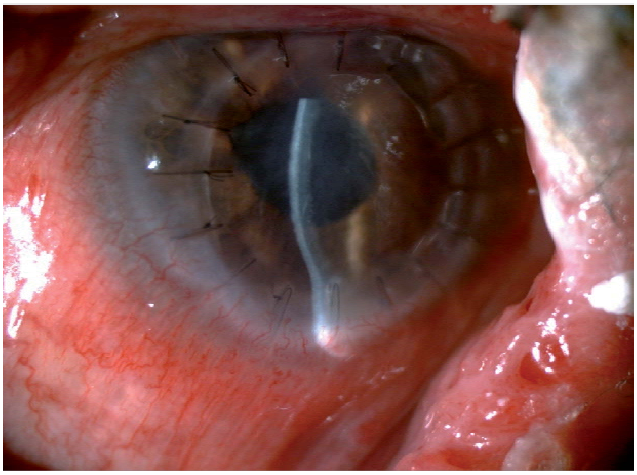

Figura 2: Pocos días después de la realización de la queratoplastia penetrante..

POR LOS PELOS: OFTALMIA NODOSA POR TRICOTOMÍA DE ORUGA PROCESIONARIA

Inés Marcos García, Idaira Sánchez Santos, Maria Ester Zarzosa Martín, Ian Roberts Martínez-Aguirre, Renzo Portilla Blanco
Complejo Asistencial Universitario de Burgos

Palabras clave:

Oftalmía nodosa, oruga procesionaria, granulomas

Caso(s):

La procesionaria del pino (Thaumetopoea pityocampa) es una especie de lepidóptero, abunda en los bosques de pinos de Europa Central y del Sur.

En el mundo, de las 80 familias de lepidópteros, 12 pueden ocasionar patología en el ser humano, que va desde dermatitis, conjuntivitis y asma, a osteocondrosis, fallo renal y hemorragias intracerebrales. Los pelos y espículas de la TP son los responsables de su efecto nocivo, por contacto directo o a través del aire. Presenta dos mecanismos de acción: uno inmediato tóxico-irritativo al clavarse los pelos y espículas en la piel e inyectar un veneno con liberación de histamina, y otro alérgico, mediado por IgE, que precisa exposiciones repetidas.

AP : OI Único desde el nacimiento.

Anamnesis: Varón, 68 años. Acude a urgencias por presentar sensación de CE en OI asociado a enrojecimiento del mismo. No disminución AV. Niega traumatismo previo. No secreciones.

Exploración:

AV OI csc: 1

BMC OI: Anejos sin alteraciones. No CE conjuntiva tarsal. Hipertensa conjuntival. Inyección periquerática. Córnea transparente sin lesiones (F). Leucoma infrapupilar antiguo.

Presencia de 5 CE en forma de pelo intraestromales a nivel de periferia corneal, a las 5 h, y alguno disperso a las 4h y 6h . Se intentan palpar con hemosteta pero no protuyen a epitelio ni endotelio. Leve edema corneal. CA formada, no presencia de pelos, células -.

FO: Polo posterior normal, sin focos de vitritis ni retinitis.

Para determinar el origen de los pelos, se indaga en la historia clínica del paciente. Estuvo el día anterior en el campo, se echó la siesta debajo de un pino. Sugestivo de la Oruga de la Procesionaria del Pino (Thaumetopoea pityocampa).

Tratamiento: Predforte colirio 2 veces al día, Vigamox colirio 3 veces al día.

Revisión una semana después el paciente presenta mejoría.

BMC: Conjuntiva y córnea claras f- Pelos dispuestos en la misma ubicación y situación que la semana anterior. No invaden CA. No Tyndall.

Mantenemos tratamiento en pauta descendente hasta próxima revisión. En las siguientes revisiones, todo estable.

Discusión/conclusiones:

Es de vital importancia la realización de una buena anamnesis para conocer la etiología de la lesión.

La afectación más común causada por tricomas de TP es la Queratitis.

Los tricomas pueden atravesar el espesor corneal y producir reacción infl amatoria en la CA, incluso se han descrito casos de infl amación retiniana sin presencia de tricomas en vítreo. En los casos en los que hay tricomas intraoculares, está indicada la cirugía para la extracción de los tricomas. Es muy importante el seguimiento de estos pacientes a largo plazo.

Tratamiento: Esteroides, antibióticos y midriáticos tópicos si existiera reacción infl amatoria en CA, antihistamínicos orales si hubiera coexistencia

Referencias:

1.- Díaz JH. The evolving global epidemiology, syndromic classication, management, and prevention of caterpillar envenoming. Am J Trop Med Hyg 2005; 72: 347-357.

2.- Vega JM. Alergia profesional por orugas. Alergol Inmunol Clin 2002; 17: 86-103.

3.- Conrath j, Hadjadj E, Balansard B. Caterpillar setae-induced acute anterior uveítis: a case report. Am J Ophthalmol. 2000 Dec; 130(6): 841-3

4.- Portero A, Carreño E, Galarreta D, Herreras JM. Corneal inflammation from pine processionary Caterpillar hairs. Cornea. 2013 Feb;32(2):161-4. Doi: 10.1097/ICO.

Figuras:

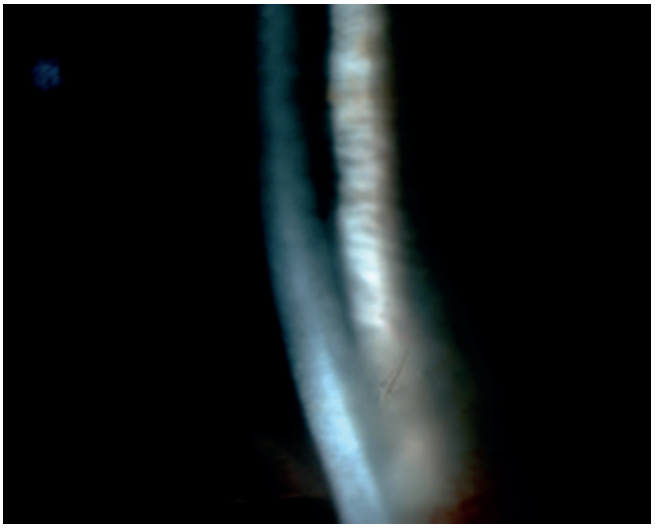

FIG 1. Mediante biomicroscopía de polo anterior se observan cinco tricomas en el espesor corneal

DISTROFIA CORNEAL LATTICE CLÁSICA DE PRESENTACIÓN UNILATERAL LA EXCEPCIÓN HACE LA REGLA ¿NECESIDAD DE UNA NUEVA CLASIFICACIÓN?

Minal Belani Raju, Alejandro Alcuaz Hidalgo, Carlota Pazó Jáudenes, Miguel Diego Alonso, Alicia Galindo-Ferreiro
Hospital Universitario Rio Hortega de Valladolid

Palabras clave:

Distrofia corneal lattice unilateral

Caso(s):

La Distrofia Corneal Lattice Clásica o tipo 1 (LCD1) afecta típicamente a pacientes jóvenes y de forma bilateral[1] .Presentamos un caso de LCD1 Unilateral, en paciente de edad avanzada.

Mujer de 73 años con antecedentes personales de Diabetes Mellitus 2, es derivada por alteraciones corneales de ojo izquierdo (OI). Niega molestias, disminución de agudeza visual (AV) o dolor.

A la exploración presenta AV ojo derecho (OD) 0.8; OI 0.3 mejorando a 0.6 con estenopeico. En lámpara de hendidura, en OI se ven líneas de ramificación en estroma de córnea central, atravesando eje visual. OD presenta córnea normal. Resto de examen sin alteraciones patológicas. *(Figuras 1 y 2)*

Se plantea la sospecha de LCD1, con dudas por su presentación unilateral, por lo que se realiza biopsia corneal. La biopsia resulta en epitelio corneal de aspecto normal, estroma corneal con áreas de degeneración hialina PAS positivas, positivo con técnica de Masson y rojo congo. Cultivo de biopsia corneal negativo. Diagnóstico anatomopatológico: Distrofia Corneal Lattice tipo 1 OI.

No disponemos de estudios genéticos.

Se diagnostica de LCD1 unilateral, manejándose con lágrimas artificiales y controles periódicos.

Se examina a familiares del paciente. Los hijos no evidencian signos de distrofia corneal.

Actualmente, diez años tras su diagnóstico, se encuentra con AV de 0.05 en OI, con OD sin lesiones.

Discusión/conclusiones:

Presentamos una LCD1 con una presentación distinta a la habitual, pues aparece en edad avanzada, y de forma unilateral.

Algunos autores[2] han descrito previamente la presencia de LCD1 unilateral en pacientes de distintos grupos etarios, con dolor y disminución de visión de progresión variable, evidenciándose las características típicas de esta enfermedad a la exploración.

Nuestra paciente ha sido diagnosticada hace 10 años, permaneciendo su OD sin alteraciones. Como se reporta en la bilbiografía[3], se desconoce si estas lesiones pueden aparecer en el otro ojo tras el diagnóstico inicial.

Se conocen alteraciones genéticas de esta patología (mutaciones del gen Transforming growth factor beta-induced, TGFBI ubicado en el locus 5q31). En los casos de unilateralidad se están descubriendo cada vez más mutaciones específicas[3, 4] que podrían sentar un precedente para una nueva clasificación de las distrofias corneales.

Referencias:

1.- Weiss JS, Moller HU, Aldave AJ, Seitz B, Bredrup C, Kivela T. IC3D Classification of Corneal Dystrophies Edition 2. Cornea. 2015;34(2):117-159.

2.- Raj A, Dhasmana R, Bahadur H. Unilateral lattice corneal dystrophy in a young female: A unique case report. Nepal J Ophthalmol. 2017;9(18):66-9.

3.- Kojima Y, Inoue T, Hori Y, Maeda N, Nishida K. Unilateral Variant of Late-Onset Lattice Corneal Dystrophy With the Pro501Thr Mutation in the TGFBI Gene Without Deposits in the Unaffected Cornea Using Confocal Microscopy. Cornea. 2013;32(10):1396-8.

4.- Aldave AJ, Rayner SA, Kim BT, Prechanond A, Yellore VS. Unilateral lattice corneal dystrophy associated with the novel His572del mutation in the TGFBI gene. Mol Vis. 2006;12:142-6.

Figuras:

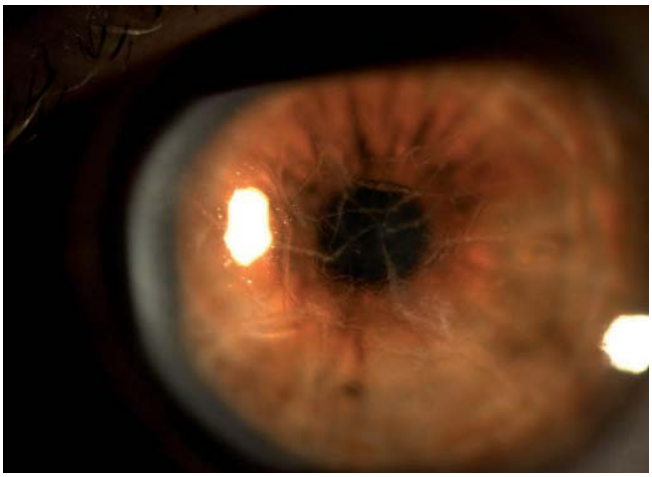

Fligura 1: Foto de Lámpara de Hendidura de la primera consulta, donde se observan las lÌneas de líneas de ramificación en estroma corneal, afectando eje visual. Se objetiva ausencia de compromiso de córnea periférica o limbo.

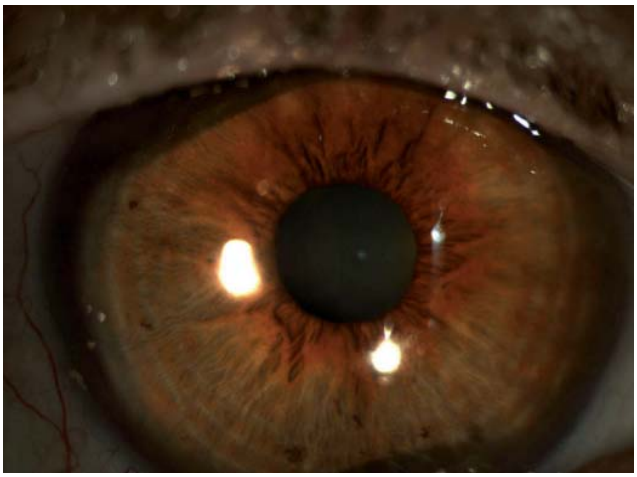

Figura 2: Foto de Lámpara de Hendidura del OD 10 años tras el diagnóstico de LCD1 del OI. Se observa córnea clara y transparente, sin lesiones estromales.

RECIDIVA DE DISTROFIA CORNEAL TRAS QUERATOPLASTIA PENETRANTE

María Elena Del Castillo Barroso, Lourdes de Juan, Jorge Feito Pérez, Mireia Molina Pérez, Emiliano Hernández-Galilea
Complejo Asistencial Universitario de Salamanca

Palabras clave:

Distrofia corneal, distrofia de Avellino, queratoplastia penetrante

Caso(s):

La distrofia corneal granular tipo 2 (DCG2) o distrofia de Avellino es una alteración autosómica dominante, descrita por primera vez en Italia en 1988[1] como una combinación de la distrofia granular y la distrofia reticular o de lattice. Su origen está en la alteración del gen TGFBI localizado en la región cromosómica 5q31[2].

Paciente varón de 50 años que acude a consulta por disminución de agudeza visual desde hace varios años, siendo su mejor agudeza visual corregida (MAVC) de 0,3 en ojo derecho (OD) y 0,4 en ojo izquierdo (OI). Se observaron opacidades corneales en estroma anterior y medio de ambos ojos (AO) en la biomicroscopia, y se clasificó como distrofia reticular. En los siguientes meses la MAVC fue descendiendo hasta 0,1 por lo que se decidió realizar un a queratoplastia penetrante (QP) en OD, tras la que se obtuvo una MAVC de 0,6.

Un año después comienzan a aparecer los primeros signos de recidiva en el botón donante. Y, a su vez, se realiza QP en OI sin incidencias.

Seis meses más tarde empieza a recidivar la distrofia en el OI. Debido a la mala agudeza visual se decide realizar una segunda QP, combinada con cirugía extracapsular de catarata y colocación de lente intraocular, primero en el OD y al año siguiente en el OI.

En el análisis anatomopatológico postquirúrgico se observaron depósitos granulares pequeños en estroma superficial y depósitos fusiformes en estroma profundo, todos ellos con positividad a tricómico de Masson y a Tioflavina T, compatible con material amiloide y con el diagnóstico de distrofia granular tipo 2 o de Avellino.

Discusión/conclusiones:

Las distrofias corneales estromales son relativamente poco frecuentes y su recurrencia tras la QP están descritas, siendo más frecuentes en la distrofia granular y en la distrofia de Lattice. Sin embargo, hay pocas referencias en la literatura en el caso de la DCG2. La mayoría de los pacientes mantienen una buena agudeza visual y no requieren tratamiento hasta los 40 o 50 años.

El tratamiento cásico es la queratoplastia penetrante, pudiendo recurrir en el injerto, de forma más rápida y severa en pacientes homocigotos[2]. Actualmente se dispone de otros tratamientos menos agresivos como la queratoplastia lamelar y la queratectomia con láser excimero, aplicables en casos de afectación predominantemente superficial, aunque tampoco evitan la recidiva[3]

Referencias:

1.- TFolberg R, Alfonso E, Croxatto JO et al. Clinically atypical granular corneal dystrophy with pathologic features of lattice-like amyloid deposits: a study of three families. Ophthalmology.1988;95:46-51.

2.- Moon JW, Kim SW, Kim TI, Cristol SM, Chung ES, Kim EK. Homozygous granular corneal dystrophy type II (Avellino corneal dystrophy): natural history and progression after treatment. Cornea. 2007;26:1095-100.

3.- Marcon AS, Cohen EJ, Rapuano CJ, Laibson PR. Recurrence of corneal stromal dystrophies after penetrating keratoplasty. Cornea. 2003;22:19-21.

4.- Oya F, Soma T, Oie Y, Nakao T, Koh S, Tsujikawa M, Maeda N, Nishida K. Outcomes of photorefractive keratectomy instead of phototherapeutic keratectomy for patients with granular corneal dystrophy type 2. Graefes Arch Clin Exp Ophthalmol. 2016;254:1999-2004.

Figuras:

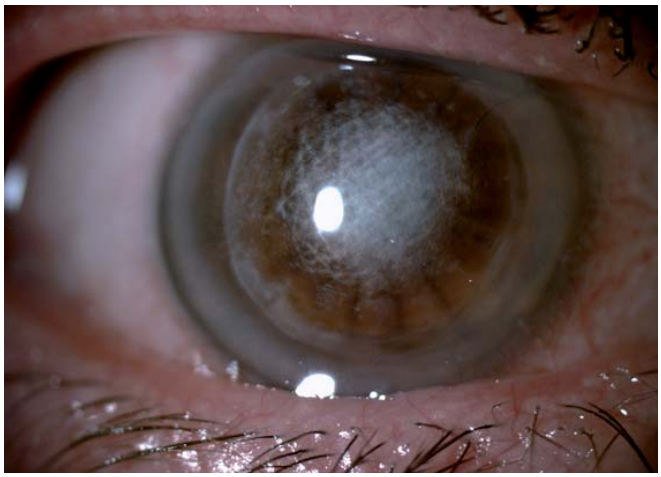

Figura 1: Recurrencia de distrofia de Avellino en ojo derecho 3 años después de la primera queratoplastia

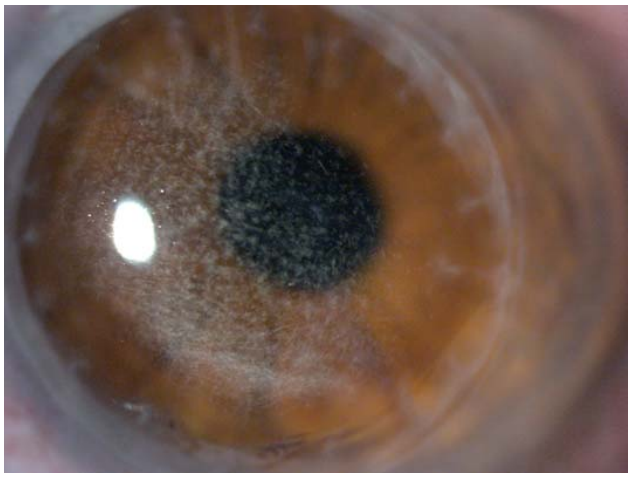

Figura 2: Recurrencia de la distrofia de Avellino en ojo izquierdo 1 año después de la segunda queratoplastia

COMPLICACIÓN DE LA CIRUGÍA DE PTERIGION: A PROPÓSITO DE UN CASO

Sara Díez Arandilla, Isabel Izquierdo Millán, Pilar Castiñeiras Cabello, Isabel Velasco Sastre, Leyre Peinado Vicente
Hospital General de Segovia

Palabras clave:

Escleritis, necrotizante, escleromalacia

Caso(s):

La escleritis necrosante es la forma más destructiva de escleritis, habitualmente asociada a enfermedades autoinmunitarias, infecciosas o a cirugías previas. El pronóstico visual y global suele ser malo a causa tanto del cuadro clínico subyacente como del tratamiento sistémico empleado[1].

Paciente de 64 años, originario de República Dominicana, con antecedentes de hipertensión arterial, neuropatía óptica glaucomatosa bilateral y cirugía de exéresis de pterigium nasal bilateral hace 25 años con tratamiento coadyuvante que no recuerda.

Acude a urgencias en mayo de 2017 por intenso dolor ocular izquierdo que se irradia a hemicráneo, resistente a analgésicos.

A la exploración oftalmológica presenta agudeza visual de 1 en ojo derecho (OD) y 0,3 en ojo izquierdo (OI). Presión intraocular dentro de límites normales y campo visual con lesiones glaucomatosas en ambos ojos.

En la biomicroscopía objetivamos escleromalacia nasal en OD y escleromalacia nasal avanzada en OI con restos de probable cianocrilato y visualización de la úvea sin llegar a perforarse.

Funduscopia con lesión glaucomatosa del nervio óptico, sin más alteraciones y estudio sistémico clínico y de laboratorio negativo para enfermedades reumáticas.

En junio, tras el diagnóstico de escleromalacia nasal por escleritis necrotizante en relación a cirugía previa, se decide realizar trasplante de membrana amniótica, con 3 capas pegadas con Tissucol® y suturadas a conjuntiva. El postoperatorio temprano discurre con normalidad pero una semana después no se objetiva la membrana amniótica trasplantada.

Ante la gravedad del paciente y su intenso dolor, se pauta bolos de metilprednisolona intravenosa y se deriva a un centro de referencia.

Allí se realiza trasplante escleral, seguido de autoinjerto conjuntival y parche de membrana amniótica.

El dolor persistía tras la cirugía, por lo que a su tratamiento corticoideo se añadió Azatioprina 50 mg cada 12 horas, que tuvo que suspender 4 meses después por alteración de enzimas hepáticas.

En marzo de 2018 el paciente se encuentra sin dolor, su agudeza visual ha disminuido a 0,8 en OD y movimiento de manos en OI y en la biomicroscopía se observa cataratas bilaterales, con sinequias posteriores en OI, sin signos de escleritis.

Discusión/conclusiones:

Nos encontramos ante un caso de escleritis necrosante de causa probablemente autoinmunitaria favorecida por la agresión quirúrgica previa. En casos de manejo terapéutico complejo, como el de nuestro paciente, es fundamental el tratamiento agresivo desde fases precoces, como el uso de parche escleral asociado a inmunosupresores, prestando atención a las posibles complicaciones oculares y sistémicas asociadas[2].

Referencias:

1.- Brad Bowling. Kanski´s Clinical Ophthalmology. Vol 1. 8th ed. United States: Elsevier; 2016

2.- Jain V, Shome D, Natarajan S, Narverkar R. Surgically induced necrotizing scleritis after pterygium surgery with conjunctival autograft. Cornea. 2008;27(6):720-721

Figuras:

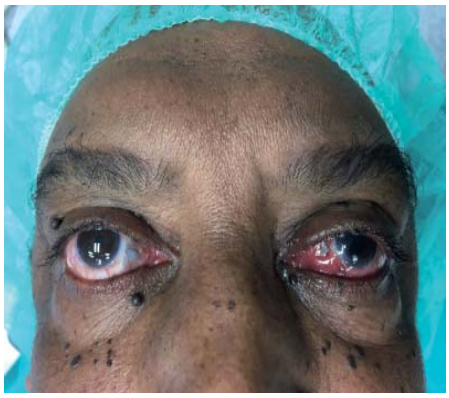

- Foto 1: Aspecto del paciente previo a la cirugía de trasplante de membrana amniótica.

Foto 2 y Foto 3: Aspecto del paciente tras fallo del trasplante de membrana amniótica.

Foto 4, foto 5 y foto 6: Aspecto actual del paciente tras trasplante escleral, autoinjerto conjuntival y parche de membrana amniótica.

MANEJO DE LOS PAPILOMAS ESCAMOSOS DE LA CONJUNTIVA

Ana Garrote Llordén, Manuel Franco Benito, Andrea Carrancho García, Jorge Sánchez Cañizal, Marta Cuesta Lasso
Complejo Asistencial Universitario de León

Palabras clave:

Papiloma conjuntival, papiloma escamoso de la conjuntiva, virus del papiloma humano

Caso(s):

Presentamos el caso de un varón de 8 años remitido a consulta por ojo rojo. En la exploración se observan varios papilomas en conjuntiva tarsal y bulbar en su ojo izquierdo. Se inicia tratamiento con colirio de interferón α2b (IFNα2b). En las siguientes visitas se objetiva el crecimiento de estos papilomas, y la aparición de alguno nuevo. Se extirpan siete papilomas, con crioterapia del lecho lesional y aplicación de mitomicina C (MMC) intraoperatoria. Posteriormente el paciente recibe tratamiento con eritromicina pomada, colirio de MMC al 0.02% y famotidina por vía oral. El análisis anatomopatológico confirma el diagnóstico de papilomas escamosos de la conjuntiva y en todos ellos se demuestra la presencia del virus del papiloma humano (VPH) tipo 11 mediante reacción en cadena de la polimerasa (PCR). En la última revisión realizada hasta el momento no observamos lesiones residuales ni recidivas.

Discusión/conclusiones:

Los papilomas escamosos de la conjuntiva son neoformaciones benignas que aparecen más habitualmente en varones jóvenes. Suele tratarse de una única lesión, aunque en niños es frecuente que encontremos lesiones múltiples. En la mayor parte de los casos su presencia se relaciona con la infección por el VPH, especialmente con los tipos 6 y 11, pero puede haber otros implicados. El bajo potencial oncogénico de estos tipos de VPH condiciona que rara vez aparezca displasia. Los mecanismos infectivos más probables son el contagio en el canal del parto en edades pediátricas y la autoinoculación desde lesiones previas en adultos. En muchas ocasiones estos papilomas desaparecen de manera espontánea, sobre todo cuando se trata de tumores pequeños. Sin embargo, su presencia y, en ocasiones, la clínica que provocan, nos obligan al seguimiento y al eventual tratamiento de los mismos. Se han propuesto diferentes tipos de tratamiento, ya sean quirúrgicos, tópicos, sistémicos o intralesionales. A día de hoy las opciones terapéuticas más aceptadas son la observación, la resección con crioterapia del lecho lesional, la aplicación de IFNα2b y MMC (como tratamiento único o adyuvante), y la administración por vía sistémica de agentes antagonistas de los receptores de histamina H2, por su acción inmunomoduladora. En cualquier caso, las recidivas son frecuentes a pesar del tratamiento adecuado, probablemente por la capacidad de VPH para permanecer latente en las células conjuntivales y dar lugar a nuevas lesiones con el paso del tiempo.

Referencias:

1.- 1. Conjunctival papilloma. A histopathologically based retrospective study. Sjö N, Heegaard S, Prause JU. Acta Ophthalmol. Scand. 2000 Dec; 78 (6): 663–666.

2.- Conjunctival Papilloma: Features and Outcomes Based on Age at Initial Examination. Kaliki S, Arepalli S, Shields CL, Klein K, Sun H, Hysenj E, Lally SE, Shields JA. JAMA Ophthalmol. 2013 May; 131 (5): 585-593.

3.- Morphological characteristics of conjunctival squamous papillomas in relation to human papillomavirus infection. Mlakar J, Kocjan BJ, Hošnjak L, Pižem J, Beltram M, Gale N, Drnovšek-Olup B, Poljak M. Br J Ophthalmol. 2015 Mar; 99 (6): 431–436.

Figuras:

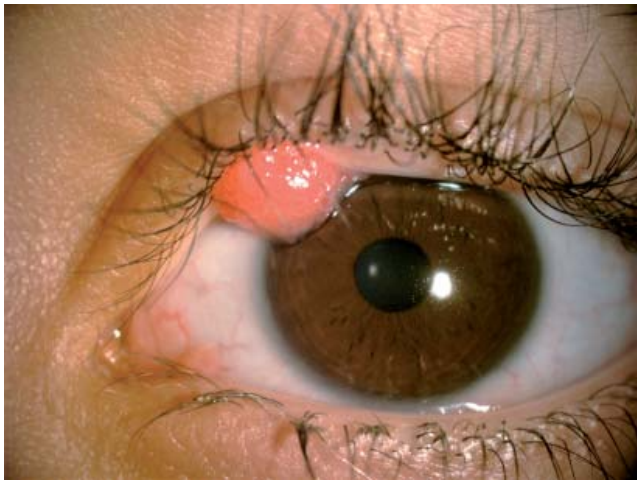

Figura 1: Papiloma pedunculado en conjuntiva tarsal superior

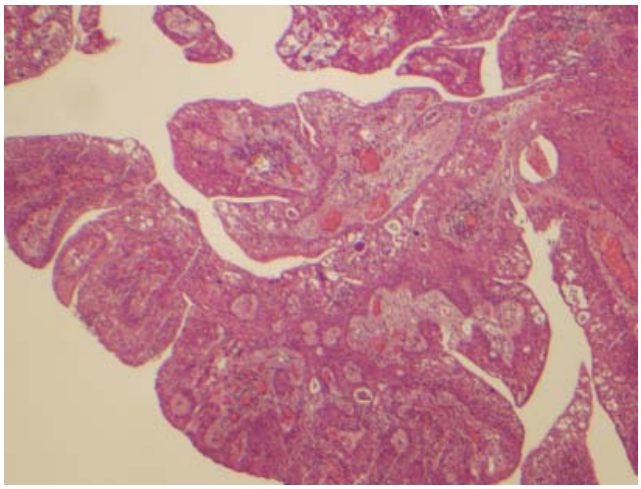

Figura 2: Imagen microscópica de una de las lesiones resecadas tras tinción con hematoxilina – eosina.

QUERATITIS BACTERIANA COMO FORMA DE PRESENTACIÓN DE UNA NEOPLASIA INTRAEPITELIAL CORNEAL.

Yago Varela Conde Alejandro Javier Alcuaz Hidalgo, Alicia Galindo Ferreiro, Minal Belani Raju, Miguel Diego Alonso
Hospital Universitario Río Hortega de Valladolid

Palabras clave:

Queratitis bacteriana, Neoplasia intraepitelial corneal

Caso(s):

Las neoplasias intraepiteliales conjuntivales o corneales (CIN) son lesiones tumorales malignas circunscritas al espesor del epitelio corneal. Suelen cursar con síntomas inespecíficos de superficie ocular. A la exploración, se observa una lesión elevada sutilmente, bien demarcada y acompañada por vasos nutricios en el limbo esclerocorneal[1].

Hombre de 57 años que acude a urgencias por dolor y enrojecimiento en ojo izquierdo de 15 días de evolución. A la exploración destaca úlcera corneal infiltrada con adelgazamiento estromal en cuadrante nasal inferior del ojo izquierdo, asociada a inyección ciliar y reacción intensa en cámara anterior. Se toma muestra corneal para cultivo y antibiograma y se inicia tratamiento con colirios reforzados de vancomicina y ceftazidima cada hora, doxiciclina 100mg vía oral cada 12 horas y colirio de ciclopentolato cada 12 horas. El resultado del cultivo revela infección por Streptococcus pneumoniae sensible a todos los antibióticos del antibiograma. Con este resultado y ante la mejoría clínica, se retiran los colirios reforzados y el ciclopentolato, se mantiene cobertura antibiótica con colirio de norfloxacino cada 6 horas y se introduce colirio de dexametasona cada 6 horas durante una semana con resolución del cuadro. Al mes, el paciente se encuentra asintomático y presenta a la exploración lecho ulceroso vascularizado y epitelizado *(figura 1)*, planteándose el diagnóstico diferencial entre pinguécula y neoplasia intraepitelial, por lo que se decide seguir controlando la lesión. A los tres meses se objetiva aumento de la invasión corneal, con aparición de un nuevo foco limbar *(figura 2)*. Se realiza biopsia escisional del tejido corneal afectado y conjuntiva adyacente, asociada a crioterapia de los bordes conjuntivales, mitomicina-C tópica e injerto de membrana amniótica. El análisis anatomopatológico, el epitelio corneal presenta CIN de alto grado. En el postoperatorio, se pauta tratamiento tópico con colirio de interferón alfa-2b cada 6 horas.

Discusión/conclusiones:

La forma de presentación de nuestro paciente es probablemente secundaria a un dellen que se forma en la córnea periférica adyacente a la lesión paralimbar y puede provocar la ruptura del epitelio corneal, lo que predispone en este caso a una úlcera corneal[2]. El tratamiento tradicional es la escisión quirúrgica de la lesión con márgenes amplios, a pesar de lo cual la tasa de recidiva es elevada[3]. Por ello, se incluyen fármacos quimioterápicos tópicos como la mitomicina-C, el 5-fluorouracilo y el interferón alfa-2b. Preferimos este último como tratamiento adyuvante por su mejor perfil de efectos secundarios sobre la superficie ocular[4].

Referencias:

1.- Hamam R, Bhat P, Foster CS. Conjunctival/corneal intraepithelial neoplasia. International ophthalmology clinics. 2009;49(1):63-70.

2.- Sridhar MS, Honavar SG, Vemuganti G, Rao GN. Conjunctival intraepithelial neoplasia presenting as corneal ulcer. American journal of ophthalmology. 2000;129(1):92-4.

3.- Pe'er J. Ocular surface squamous neoplasia: evidence for topical chemotherapy. International ophthalmology clinics. 2015;55(1):9-21.

4.- Nanji AA, Sayyad FE, Karp CL. Topical chemotherapy for ocular surface squamous neoplasia. Current opinion in ophthalmology. 2013;24(4):336-42.

Figuras:

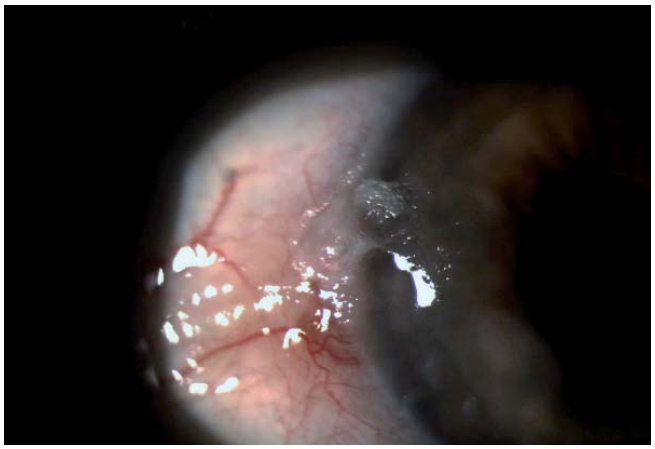

Figura 1: Lecho de la úlcera al mes de la resolución con alteración conjuntival asociada.

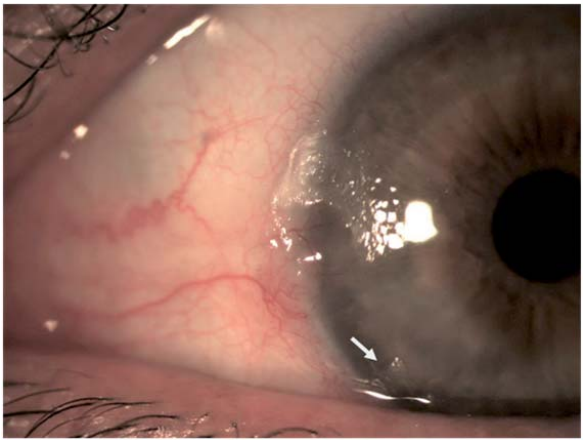

Figura 2: Aparición de nuevo foco limbar (flecha) a los 3 meses.

NEOPLASIA EPITELIAL CÓRNEO-CONJUNTIVAL Y SU RELACIÓN CON LA EXPOSICIÓN SOLAR

Luis García-Onrubia, Mª Antonia Saornil Álvarez, Elena García-Lagarto, Ciro García-Álvarez
Hospital Clínico Universitario de Valladolid

Palabras clave:

Neoplasia epitelial de la superficie ocular, neoplasia intraepitelial conjuntival, carcinoma de células epidermoides

Caso(s):

Varón de 83 años remitido para valoración de lesión conjuntival exofítica refractaria a tratamiento con Mitomicina 0,02%. Antecedentes personales: destaca una prolongada exposición a la luz ultravioleta, debida a su profesión de pastor.

En la exploración oftalmológica presenta agudeza visual en ojo derecho (OD) de 0,7 y en ojo izquierdo (OI) de 0,1. En la biomicroscopía del polo anterior el OD muestra pterigion nasal grado II con alteraciones en epitelio supradyacente, y en OI una lesión en conjuntiva bulbar temporal de 15x 3 mm exofítica, blanquecina, vascularizada, con leucoplasia supradyacente.. La biomicroscopía ultrasónica de polo anterior muestra una masa en limbo que invade la córneo-esclera con un tamaño de 6.90 mm de base y una altura máxima de 2.91 mm.

El diagnóstico de sospecha fue en OD de neoplasia intraepitelial córneo-conjuntival y en OI de carcinoma epidermoide. El tratamiento en OD fue biopsia escisional y en OI enucleación con resección ampliada.

El estudio anatomopatológico confirmó en OD un carcinoma "IN SITU", mientras en OI identificó un carcinoma epidermoide de conjuntiva, bien diferenciado (G1), con infiltración mayor de 2/3 de la superficie córneo-escleral.

Discusión/conclusiones:

Las neoplasias epiteliales de superficie ocular (NESO), abarcan un amplio rango de alteraciones displásicas, desde neoplasias intraepiteliales conjuntivales(NIC), hasta el carcinoma de células epidermoides (CE), si presenta invasión del espacio subconjuntival. (1)

La incidencia, estimada oscila entre los 2-35 casos por millón de habitantes. (2) Se asocian diversos factores de riesgo, entre los que sobresale la exposición a la luz ultravioleta. (3)

Las NIC suelen presentarse como lesiones incipientes gelatinosas y vascularizadas, localizadas en conjuntiva bulbar yuxtalímbicas, planteando diagnóstico diferencial con lesiones tipo papiloma, pterigion o pinguécula, como es el caso del OD. Dicha lesión puede evolucionar, presentando áreas de leucoplasia, vasos dilatados y tortuosos, infiltración de tejido adyacente e invasión córneo-escleral, más sugestiva de carcinoma de células epidermoides, como en el OI. (1)

El diagnóstico debe ser confirmado por biopsia con márgenes de seguridad. En caso de afectación de márgenes estaría indicada la quimioterapia tópica. La invasión escleral si es superficial puede tratarse con braquiterapia adyuvante (4) pero si invade planos profundos o hay invasión intraocular, como en el presente caso, está indicada la enucleación

Las NESO son lesiones frecuentes en nuestro medio debido a la abundante población rural, con elevada exposición solar. Un diagnóstico precoz y tratamiento adecuado permite la conservación del globo ocular y prevenir la aparición de metástasis a distancia.

Referencias:

1.- Saornil MA, Becerra E, Mendez MC, Blanco G. Tumores de la conjuntiva. Arch Soc Esp Oftalmol 2009;84:7-22.1. EA TW& J. Conjunctival tumors. Duane's Clin Ophthalmol. 1995;1–10.

2.- Kenawy N, Garrick A, Heimann H, Coupland SE, Damato BE. Conjunctival squamous cell neoplasia: The liverpool ocular oncology centre experience. Graefe's Arch Clin Exp Ophthalmol. 2015;253(1):143–50.

3.- Shields CL, Chien JL, Surakiatchanukul T, Sioufi K, Lally SE, Shields JA. Conjunctival Tumors:Review of Clinical Features, Risks, Biomarkers, and Outcomes—The 2017 J. Donald M. Gass Lecture. Asia-Pacific J Ophthalmol [Internet]. 2017;6(2):109–20. Available from: http://apjo.org/apjo/pdf/id/489.html

4.- Cano-Suárez MT, Saornil-Álvarez MA, García-Álvarez C, López-Lara F, Frutos-Baraja JM, García-Lagarto E. Infiltrative Intraocular Conjunctival Squamous Cell Carcinoma after Local Resection and Brachytherapy: Clinical and Pathological Findings. Ocul Oncol Pathol [Internet]. 2017;3(3):216–9. Available from: https://www.karger.com/Article/FullText/458413

Figuras:

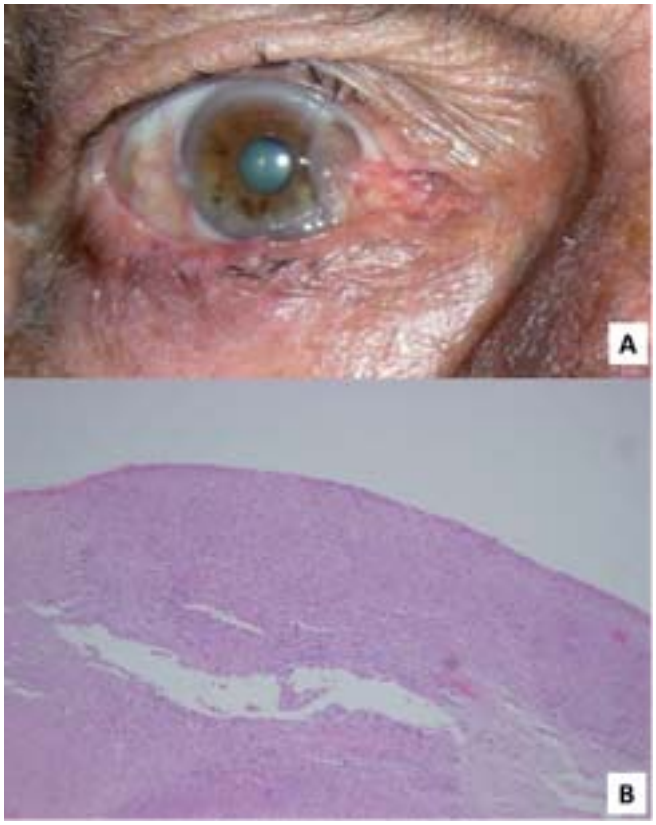

Fig. 1. A. Lesión de conjuntiva bulbar del OD de color blanquecino vascularizada con invasión corneal.

B: HEx2.5. Acantosis, con displasia de espesor completo y pérdida de la polaridad en epitelio conjuntival, respetando la basal.: Ca in situ.

Fig. 2. A. Lesión de conjuntiva bulbar y limbo del OI blanquecina, vascularizada, con vasos tortuosos y presencia de lesión leucoplásica supradyacente.

B. HEx100 Proliferación neoplásica de carácter escamoso con presencia de globos córneos e invasión de 2/3 partes de la córneo-esclera

C. HEx200 Invasión en profundidad de hasta el 90% del estroma escleral.

NEOPLASIA ESCAMOSA DE LA SUPERFICIE OCULAR

Molina Pérez M, Del Castillo Barroso E, Hernández Galilea
Complejo Asistencial Universitario de Salamanca

Palabras clave:

Neoplasia escamosa de superficie ocular, NIC III, membrana amniótica.

Caso(s):

Se trata de un paciente varón de 54 años que acude por aparición de una neoformación conjuntival en ojo derecho de varios meses de evolución, asociado a ojo rojo y sensación de irritación. Se presenta en la exploración de segmento anterior como una lesión plana, poco elevada, delimitada, vascularizada y de color rojizo perlado a nivel limbo en conjuntiva interpalpebral nasal. Los resultados anatomopatológicos tras biopsia excisional muestran displasia intraepitelial que afecta a todo el espesor epitelial, respetando membrana basal, clasificándose como displasia severa (NIC III), con inmunohistoquímica Ki67 y p16 positiva para las células atípicas. Se realiza resección simple y completa de la lesión conjuntival con márgenes libres de 3-4mm con la técnica "no touch" con recubrimiento de membrana amniótica del lecho quirúrgico. Tras 8 meses de seguimiento, no se ha producido recidiva y el paciente se encuentra asintomático y sin secuelas.

Discusión/conclusiones:

Los tumores de la conjuntiva de origen epitelial suponen entre un tercio y la mitad de los tumores conjuntivales. Debido a la imprecisión de sus límites, la resección incompleta es más probable, dando lugar a recidivas frecuentes. A pesar de ello, se trata de lesiones relativamente benignas, ya que suelen permanecer confinadas al epitelio y rara vez que se convierten en lesiones invasivas[1]. En lesiones delimitadas en conjuntiva, el tratamiento quirúrgico con resección completa asociado o no a tratamientos adyuvantes, suele ser suficiente. Sin embargo, pueden producirse recidivas locales, por lo que es indispensable conocer las opciones de tratamiento adyuvante intraoperatorio y postoperatorio y realizar exámenes periódicos de control[2]. La primera cirugía es la más importante, implicando la resección quirúrgica completa con márgenes limpios y evitando la manipulación directa del tumor (técnica "no touch"), para minimizar la siembra de tumores [3]. Se pueden utilizar biomateriales para reemplazar a la conjuntiva resecada. En nuestro caso se ha utilizado membrana amniótica, sin embargo, se pueden utilizar otras alternativas reconstructivas [4].

Referencias:

1.- Saornil MA, Becerra E, Mendez MC, Blanco G. Conjunctival tumors. Archivos de la Sociedad Española de Oftalmología. 2009 Jan; 84 (1): 7-22.

2.- Toth G, Sandor GL, Gyenes A, Toth J, Seitz B et al. Ocular Surface squamous neoplasia. Orv Hetil. 2017 Dec; 158 (51): 2011-2022.

3- Shields CL, Chien JL, Surakiatchanukul T, Sioufi K, Lally SE, Shields JA. Conjuntival Tumors: Rewiew of Clinical Features, Risk, Biomarkers, and Outcomes. Asian PC J Ophthalmol (Phila). 2017 Mar-Apr; 6 (2): 109-120.

4.-Williams R, Lace R, Kennedy S, Doherty K, Levis H. Biomaterials for Regenerative Medicine Approaches for the Anterior Segment of the Eye. Adv Healthc Mater. 2018 Feb 1.

Figuras:

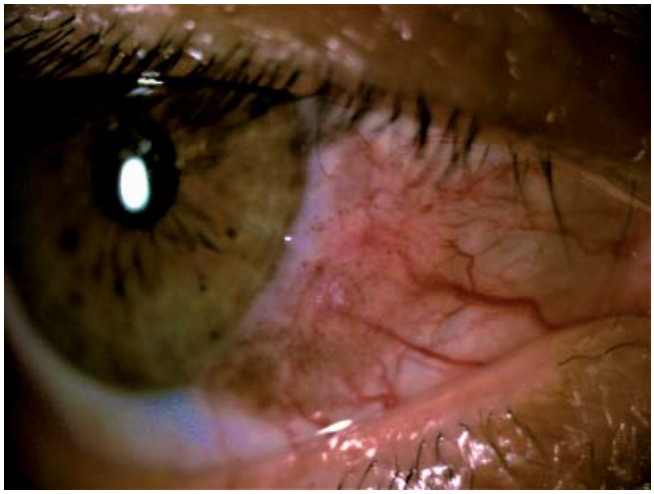

Figura 1: Neoplasia escamosa de superficie ocular.

Figura 2: Neoplasia escamosa de superficie ocular.

MELANOMA DE CONJUNTIVA: DIAGNÓSTICO DIFERENCIAL, ESTUDIO DE EXTENSIÓN Y MANEJO TERAPÉUTICO

Belén Mallo Muñiz, Paola Calles Monar, Patricia Ibañez Ayuso, Herman Casado Blanco, David Criado del Hoyo
Complejo Asistencial Universitario de Palencia. CAUPA

Palabras clave:

Lesión conjuntival, melanoma de conjuntiva, mitomicina C

Caso(s):

El melanoma conjuntival es una neoplasia rara con una incidencia estimada de 0,2 a 0,5 casos por millón de habitantes/año en poblaciones caucásicas. Representa el 1-2% de los tumores malignos oculares. Su etiología es desconocida. Puede originarse de una melanosis adquirida primaria con atipia, de un nevus previo o aparecer de novo[1].

Varón de 69 años que acude a consulta por lesión en ojo izquierdo que relaciona con salpicadura de aceite hace 2 meses y que ha aumentado de tamaño desde entonces. Como antecedente personal de interés presenta Síndrome antifosfolípido primario en tratamiento con anticoagulantes orales. Av con gafas: OD: 0.7 ; OI: 1. PIO normal. En la BPA se objetiva en ojo izquierdo una lesión pigmentada perilímbica en cuadrante temporal inferior. También presenta melanosis con leve engrosamiento de limbo temporal desde las II a las V horas dónde comienza la masa pigmentada. Entre los posibles diagnósticos diferenciales debemos destacar: granuloma piógeno, hemorragia subconjuntival atípica, melanoma de conjuntiva... Se decide exéresis de la lesión y mitomicina tópica intraoperatoria. Anatomía patológica informa de lesión compatible con neoplasia melanocítica intraepidérmica. Se decide tratamiento postoperatoria con colirio de Mitomicina C. Se realiza estudio de extensión.

Discusión/conclusiones:

El manejo de las lesiones pigmentadas depende de su extensión. Si es de pequeño tamaño podemos plantearnos extirpación completa. Si la lesión es extensa, se deben extirpar las áreas engrosadas (sospechosas de melanoma) y realizar biopsias en mapa de las zonas de melanosis adquirida primaria no extirpadas para determinar su riesgo de progresión a melanoma conjuntival[2]. Si no es posible la extirpación completo de las zonas con atipia o aparecen recurrencias, se deben utilizar terapias adyuvantes como la crioterapia intraoperatoria o el tratamiento quimioterápico tópico post-quirúrgico de los que el más probado es la Mitomicina C[3].

Referencias:

1.- Seregard S. Conjunctival melanoma. SurvOphthalmol 1998; 42: 321-350.

2.- Saornil M.A., Becerra E., Méndez M.C., Blanco G. Tumores de la conjuntiva. Arch Soc Esp Oftalmol vol.84 no.1 ene. 2009

3.- Demirci H, McCormick SA, Finger PT. Topical mitomycin chemotheraphy for conjunctival malignant melanoma and primary acquired melanosis with atypia: clinical experience with histopathologic observations. Arch Ophthalmol 2000; 118: 885-891. Shields JA, Shields CL, De Potter P. Surgical management of conjunctival tumors. The 1994 Lynn B. McMahan Lecture. Arch Ophthalmol 1997; 115: 808-815.

Figuras:

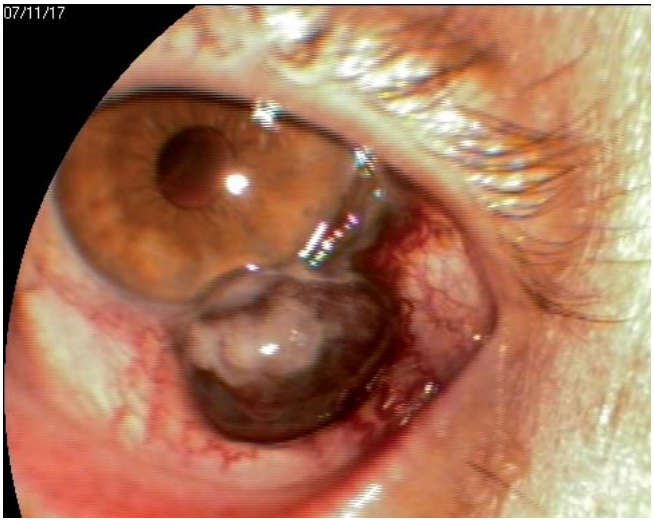

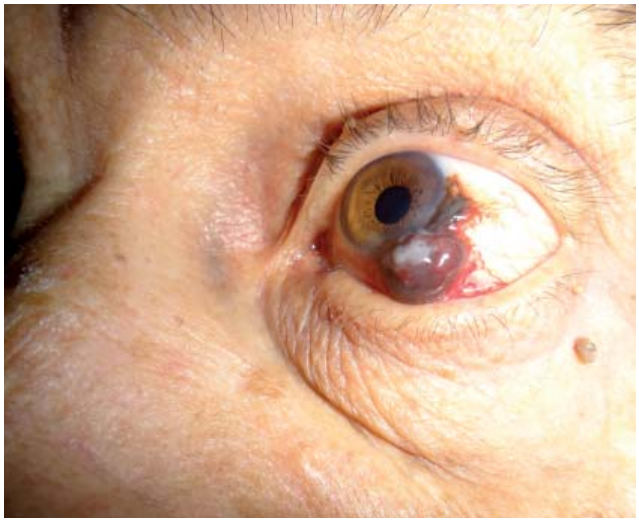

Fig. 1 y 2. Melanoma de conjuntiva

LINFOMA PRIMARIO DE CONJUNTIVA

Molina Pérez M, Del Castillo Barroso E, De Juan-Marcos L , Hernández Galilea, Infante Lastra S.
Complejo Asistencial Universitario de Salamanca

Palabras clave:

Liinfoma primario de conjuntiva, linfoma MALT, chlamydia psittaci

Caso(s):

Se trata de un paciente varón con engrosamiento conjuntival en ojo izquierdo de 5 años de evolución que ha ido creciendo progresivamente de forma lenta e indolora, sin otra sintomatología oftalmológica ni sistémica acompañante. A la exploración en lámpara de hendidura se observa una masa de aspecto lobulado y color naranja-asalmonado en fondos de saco conjuntival, no adherida a planos profundos. El estudio anatomopatológico muestra elementos característicos de linfoma B de bajo grado de tipo MALT. Se realiza estudio de extensión, resultando normal. Al tratarse de una enfermedad localizada estable, en un paciente asintomático y sin afectación sistémica, se decide seguir la estrategia "watch & wait", vigilando la progresión de la enfermedad y la transformación de alto grado.

Discusión/conclusiones:

Los linfomas de anejos oculares son infrecuentes representando un 1-2% de todos los linfomas no Hodgkin y constituyen un grupo heterogéneo de lesiones malignas, siendo la mayoría -80%- de tejido linfoide asociado a mucosas extranodales (MALT). Se han propuesto varios factores de riesgo potenciales, siendo la disregulación del sistema inmune asociado a una estimulación antigénica crónica, el mecanismo patogénico más probable[1]. En concreto, los microorganismos Chlamydia psittaci y Helicobacter pylori, entre otros, tienen tendencia a causar infecciones persistentes que podrían desempeñar un papel importante en la oncogénesis del linfoma[2]. El estudio de ADN del tumor mediante reacción en cadena de polimerasa (PCR) es el método idóneo para identificar la presencia de microorganismos[3]. El manejo de estos pacientes es heterogéneo y materia de debate, siendo necesario un enfoque multidisciplinar desempeñando un papel importante oftalmólogos y hematólogos. Así mismo, no existe consenso en el manejo terapéutico siendo varias las opciones: observación, cirugía, radioterapia, antibióticos (doxicilina, claritromicina), agentes inmunomoduladores (talidomina, lnalidomida, rituximab[4]) o, con menos evidencia, quimioterapia sistémica (clorambucil, bendamusina).

Referencias:

1.- Sassone M, Ponzoni M, Ferreri AJ. Best Pract Res Clin. Ocular adnexal marginal zone lymphoma: Clinical presentation, pathogenesis, diagnosis, prognosis, and treatment. Best Practice & Research Clinical Haematology. 2017 Mar – Jun; 30 (1-2): 118-130.

2.- Verma V, Shen D, Sieving PC, Chan CC. The role of infectious agents in the etiology of ocular adnexal neoplasia. Surv Ophthalmology. 2008 Jul-Aug; 53 (4): 312-31.

3.- Usui Y, Rao NA, Takase H, Tsubota K, Umazum K, Diaz-Aguilar D et al. Comprenhensive polymerase chain reaction assay for detection of pathogenic DNA in lymphoproliferative disorders of the ocular adnexa. SCI Rep. 2016 Nov 10.

4.- Celiker H, Toker E, Kaygusuz Atagunduz I. A case of conjunctival MALT lymphoma: successfully treated with solely extended rituximab therapy. Int Ophthalmol. 2018 Feb

Figuras:

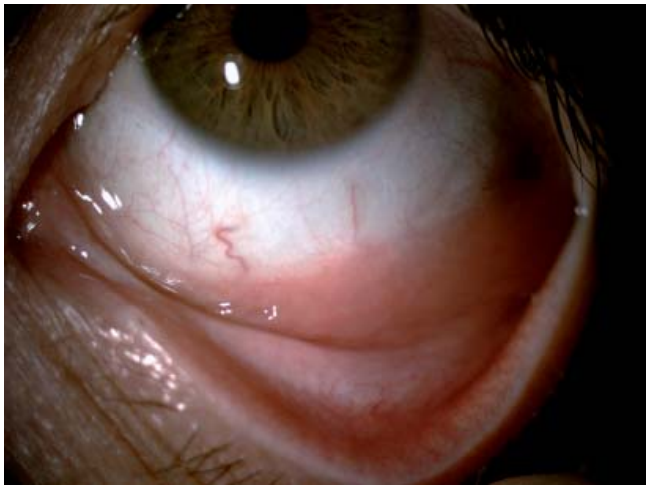

Figuras 1 y 2: Linfoma de conjuntiva .

PENFIGOIDE OCULAR CICATRICIAL PARANEOPLASICO

Paola Stefanía Calles Monar, Jaime Durántez Cacharro, Belén Mallo Muñiz
Complejo Asistencial Universitario de Palencia. CAUPA

Palabras clave:

Penfigoide ocular, paraneoplásico

Caso(s):

El penfigoide cicatricial es un trastorno autoinmune ampolloso subepitelial caracterizado por inflamación crónica y cicatrización, que afecta a las mucosas y en ocasiones también a la piel[1].

La incidencia anual se calcula en 1.3 y 2 por 1 millón de personas en Francia y Alemania respectivamente. Con edad media al inicio entre 60 y 65 años y predominio en mujeres[1,2].

Dentro del penfigoide cicatricial se ha descrito el tipo paraneoplásico, asociado a neoplasias hematológicas y de órgano sólido. La afectación ocular ocurre en el 70% de los casos[1,3].

Hombre de 77 años, exfumador, EPOC, intervenido de cataratas. Presentaba desde hace 2 meses episodios recidivantes de hiperemia conjuntival y secreciones en ambos ojos, fue tratado con antibióticos y corticoides tópicos, sin mejoría. En la exploración encontramos erosiones conjuntivales, acortamiento de fondos de saco conjuntivales inferiores, simbléfaron y erosiones en mucosa nasal. En la biopsia conjuntival la inmunofluorescencia directa detectó depósitos lineales en membrana basal de IgG, IgA y C3. La biopsia de mucosa nasal reveló ulceración e inflamación crónica. Estudios complementarios: anti BP180, antiBP230 negativos y casualmente se detectó un carcinoma epidermoide de pulmón. Con estos hallazgos se diagnosticó de penfogoide cicatricial con afectación ocular y de mucosa nasal de probable origen paraneoplásico. Actualmente, el paciente está en tratamiento con lágrimas artificiales, corticoide tópico ocular, sistémico y en valoración por cirugía torácica para extirpación de la lesión pulmonar.

Discusión/conclusiones:

El penfigoide cicatricial con afectación ocular es una entidad infrecuente, el diagnóstico se basa en la clínica, inmunohistología, análisis de anticuerpos y se debe tener en cuenta que podría ser la manifestación de una neoplasia subyacente.

La clínica ocular es insidiosa se presenta como conjuntivitis crónica, con ojo seco severo, erosiones conjuntivales, acortamiento de los fondos de saco conjuntivales, simbléfaron, como los hallados en el paciente; pero puede progresar a complicaciones como ulceración corneal, neovascularización, cicatrización extensa e incluso ceguera[1,2].

La inmunofluorescencia directa de tejido perilesional revela la presencia de depósitos lineales de IgG, C3 y, en ocasiones, IgA a lo largo de la membrana basal epitelial[4]. En el caso expuesto se hallaron los tres depósitos en la biopsia conjuntival.

El tratamiento se basa en: tratamiento ocular tópico (lubricación y corticoides), sistémico (corticoides, inmunomoduladores) y el de la neoplasia subyacente que podría frenar la progresión y mejorar la clínica ocular[1].

Por tanto, es importante un diagnóstico precoz y tratamiento adecuado para mejorar la calidad y expectativa de vida de estos pacientes.

Referencias:

1.- Broussard KC, Leung TG, Moradi A, Thorne JE, Fine JD. Autoimmune bullousdiseases with skin and eye involvement: Cicatricial pemphigoid, pemphigusvulgaris, and pemphigus paraneoplastica. Clin Dermatol. 2016 Mar-Apr;34(2):205-13. doi: 10.1016/j.clindermatol.2015.11.006. Epub 2015 Dec 19. Review. PubMed PMID: 26903186.

2.- Xu H-H, Werth VP, Parisi E, Sollecito TP. Mucous Membrane Pemphigoid. Dent Clin North Am. 2013; 57(4): 611-630 . doi:10.1016/j.cden.2013.07.003. PMC3928007

3.- ZHU, X. and ZHANG, B. (2007), Paraneoplastic pemphigus. The Journal of Dermatology, 34: 503–511. doi:10.1111/j.1346-8138.2007.00322.x

4.- Mehra T, Guenova E, Dechent F, Würth F, Zierhut M, Röcken M, Schaller M,Deuter C. Diagnostic relevance of direct immunofluorescence in ocular mucousmembrane pemphigoid. J Dtsch Dermatol Ges. 2015 Dec;13(12):1268-74. doi:10.1111/ddg.12716. PubMed PMID: 26612798.

Figuras:

Fig. 1. Ojo derecho: hiperemia conjuntival, erosiones conjuntivales, acortamiento de fondo de saco conjuntival inferior y simbléfaron.

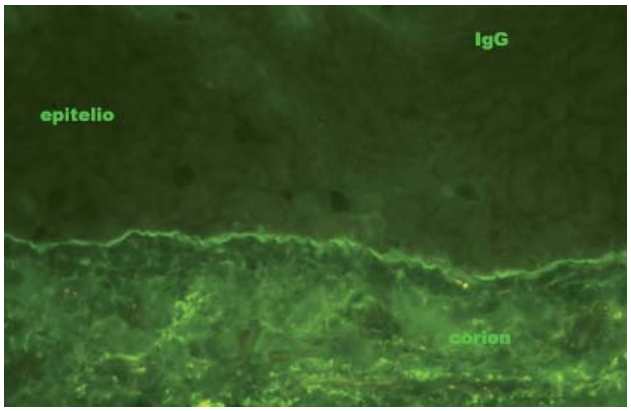

Fig. 2. Biopsia de conjuntiva – Inmunofluorescencia Directa: depósito lineal de IgG en membrana basal.

QUERATITIS ULCERATIVA PERIFÉRICA EN PACIENTE CON NEOPLASIA PULMONAR: ¿SÍNDROME PARANEOPLÁSICO?

Rodríguez Castelblanco A.1, Franco Benito M. 1, Alonso Orcajo MN.2
Servicio de Anatomía Patológica, Complejo Asistencial Universitario de León

Palabras clave:

PUK, Peripheral Ulcerative Keratitis, lung adenocarcinoma.

Caso(s):

Mujer de 58 años remitida a nuestro servicio en Octubre del 2014 por Queratouveítis anterior asociada a queratitis ulcerativa periférica (QUP) con defecto de epitelio conjuntival paralímbico ínfero-nasal del OD, que acumula colorante en forma de semiluna y muestra afectación en epiesclera aledaña (Fig. 1 izquierda). Tanto la AV como la PIO de ambos ojos estaban normales. Dada la mala respuesta al tratamiento inicial se solicitan analíticas y Radiografía de tórax en busca de enfermedades autoinmunes y/o de origen infeccioso. Se aprecian imágenes sospechosas en radiografía por lo que se solicita TAC-AR que reporta la presencia de un nódulo >1 cm de contorno irregular en el segmento apical del LSI (Fig. 2) con captación patológica sugerente de malignidad en el PET. En este contexto, la QUP empeora con invasión de vasos conjuntivales en limbo y córnea, por lo que se decide resección y biopsia de conjuntiva con injerto de membrana amniótica. En la biopsia se aprecia infiltración de linfocitos T CD4 y CD8 en epitelio (Fig. 1 derecha) y signos que sugieren daño conjuntival inmunomediado. Se realiza lobectomía superior izquierda más linfadenectomía como tratamiento del nódulo pulmonar, la pieza operatoria es valorada como adenocarcinoma pulmonar estadio IIA, y la paciente recibe tratamiento complementario con Radio y Quimioterapia. Desde el punto de vista oftalmológico la lesión ha permanecido estable desde su cirugía, con corticoides de mantenimiento y en controles sucesivos, sin embargo, el cáncer pulmonar ha progresado a estadio IV, causando el fallecimiento de la paciente.

Discusión/conclusiones:

Ante un paciente con QUP, debemos solicitar una batería de exámenes para intentar filiar la causa, que en su gran mayoría corresponde a enfermedades autoinmunes, siendo la artritis reumatoide la más frecuente. Pueden existir también causas infecciosas y otras misceláneas dentro de las cuales están las neoplasias, que, aunque inusuales, debiesen tenerse presentes ya que el hallazgo tardío podría impedir un tratamiento curativo1. Son pocos los casos reportados de neoplasias asociadas a QUP, la más frecuente es la Leucemia crónica1,2,3; una relación causal directa pocas veces se ha comprobado. Este es el primer reporte de una posible asociación entre QUP y Adenocarcinoma de Pulmón. Sin embargo, no contar con una biopsia corneal y los hallazgos atípicos en la biopsia de conjuntiva ponen en duda el diagnóstico de QUP, pudiendo solo haber sido un adelgazamiento de epitelio conjuntival. Los hallazgos anatomopatológicos sugieren un proceso posiblemente inmunomediado, lo que da pie a plantear que el cuadro descrito pudiese representar una forma atípica de síndrome paraneoplásico.

Referencias:

1.- Sainz de la Maza M., Foster CS. Peripheral Ulcerative Keratitis and malignancies. Cornea. 1994 Jul;13(4):364-7.
2.- Lim LT, Ramamurthi S, Collins CE, Mantry S. Peripheral ulcerative keratitis associated with multiple myeloma. Ann Acad Med Singapore. 2011 Dec;40(12):550-1.
3.- Morjaria R, Barge T, Mordant D, Elsron J. Peripheral ulcerative keratitis as a complication of acute myeloid leukaemia. BMJ Case Rep. 2014 Oct 31;2014. pii: bcr2014206399. doi: 10.1136/bcr-2014-206399.

Figuras:

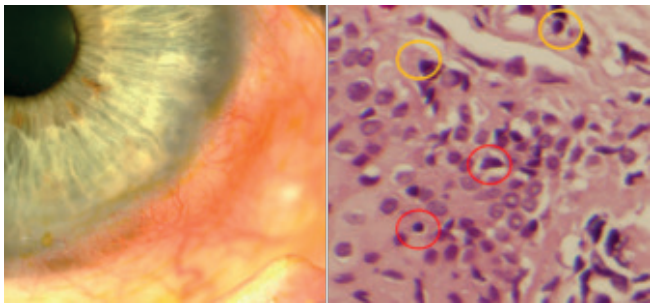

FIG 1. Izquierda: QUP del OD con vascularización e inflamación en conjuntiva paralímbica ínfero-nasal. Derecha: Biopsia conjuntival que muestra infiltración linfocitaria perivascular (círculos amarillos) y conjuntival (círculos rojos).

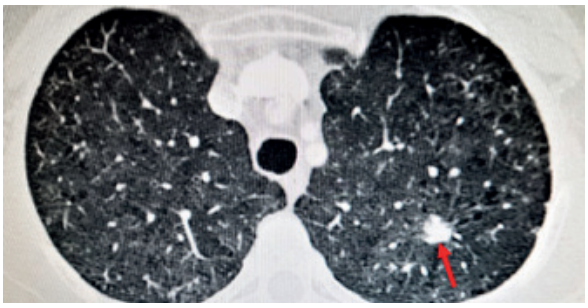

FIG 2. : TAC de Alta resolución que muestra nódulo >1 cm de contorno irregular, con halo parcial de vidrio deslustrado en segmento apical del LSI (Flecha).

LO PERDIÓ TODO...

Rubén Hernández Rodríguez, Renzo Renato Portilla Blanco, Maria Eugenia de las Heras Gomez de Liaño
Hospital Universitario de Burgos

Palabras clave:

Xeroftalmia, bariátrica, malabsorción

Caso(s):

La xeroftalmia es una patología muy rara en nuestro medio actual y es producida por déficit severo de vitamina A, dicho déficit determina una sequedad muy marcada de la superficie ocular que puede conducir, si no se corrige la causa, a una ceguera completa.

Se presenta el caso de un varón de 37 años que acude a urgencias por dolor ocular y fotofobia extrema bilateral desde hace más de 1 mes, además de mala visión especialmente por la noche. Dentro de sus antecedentes destaca una obesidad mórbida por la que fue intervenido en 2003 mediante una derivación biliopancreática tipo Scopinaro (pendiente de reintervención por eventración abdominal gigante). En su exploración destaca una agudeza visual muy pobre (en torno a 0,2 en ambos ojos) junto a severas alteraciones de la superficie ocular destacando una afectación corneal bilateral muy marcada. Se inicia tratamiento con suero autólogo 5 veces al dia y pomada de vitamina A 3 veces al dia. Diez dias después vuelve a urgencias por empeoramiento de su ojo izquierdo: presenta una úlcera corneal con hipopion[1] por lo que se decide ingresar al paciente. Se inicia tratamiento con colirios reforzados y antibioterapia intravenosa incluyendo cobertura antifúngica. El paciente muestra una lenta mejoría. Durante el ingreso empieza a sufrir diferentes complicaciones sistémicas que al final, por desgracia, terminan con su vida.

Discusión/conclusiones:

A consecuencia de la cirugía bariátrica complicada con una eventración abdominal, el paciente redujo significativamente su absorción de nutrientes

En nuestro caso un déficit severo de absorción de vitamina A condujo a una xerfotalmia extrema que es la responsable de la persistente alteración corneal[2].

La obesidad es un factor de riesgo para el déficit de varios nutrientes y la cirugía bariátrica puede provocar déficit o intensificar deficiencias previas (especialmente las técnicas malabsortivas) por eso es preciso monitorizar de por vida los diferentes nutrientes y se recomienda un complejo polivitamínico de forma sistemática[3].

Referencias:

1.- B.W. Lee,S.M. Hamilton,J.P. Harris,J.R. Schwab. Ocular complications of hipovitaminosis A after bariatric surgery. Ophthalmology, 112 (2005), pp. 1031-1034

2.- L. Quaranta,G. Nascimbeni,F. Semeraro,C.A. Quaranta. Severe corneoconjunctival xerosis alter biliopancreatic bypass for obesity (Scopinaro's operation) Am J Ophthalmol, 118 (1994), pp. 817-818

3.- A. Sommer Xerophthalmia, keratomalacia and nutricional blindness.-Int Ophthalmol, 14 (1990), pp. 195-199

Figuras:

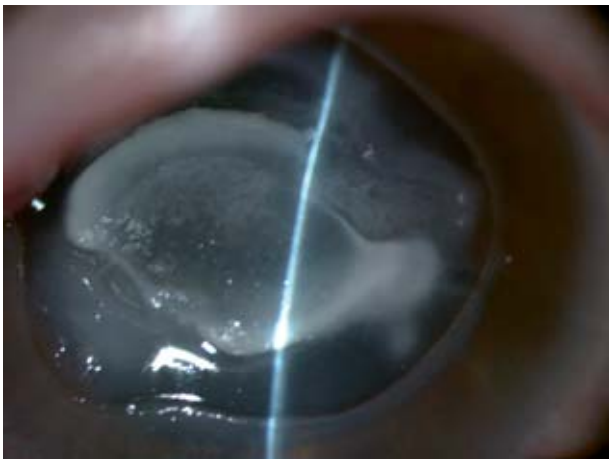

QUERATITIS INTENSA BILATERAL ASOCIADA A TATUAJE COSMÉTICO PALPEBRAL Y RESONANCIA MAGNÉTICA

Raquel García Sanz, José Miguel Angles Deza, Cecilia Díez Montero, Alicia Galindo Ferreiro
Hospital Universitario Río Hortega de Valladolid

Palabras clave:

Queratitis, RMN, tatuaje

Caso(s):

Existen múltiples causas de queratitis punteada superficial[1]. Presentamos una asociación no descrita antes durante la realización de una resonancia magnética nuclear (RMN) en una paciente con tatuaje cosmético palpebral.

Mujer de 28 años que acude al servicio de Urgencias de Oftalmología refiriendo cuadro de intenso dolor en ambos ojos con sensación de quemazón, escozor, inflamación palpebral y fotofobia mientras se le realizaba una RMN sin contraste (15 Teslas de General Electric de región pélvica). No otros antecedentes de interés.

A la exploración oftalmológica, presenta agudeza visual (AV) con corrección de 0,8 difícil en ambos ojos y presencia de tatuaje cosmético de color negro, delineando el contorno periocular, de aproximadamente 3 mm de grosor en los cuatro párpados *(Fig.1)*. A la biomicroscopía (BMC) y con test de fluoresceína se observa una intensa queratitis punteada superficial de distribución difusa, más acentuada en zona inferior *(Fig.2)*. Resto de exploración oftalmológica normal.

Se pauta tratamiento con pomada de gentamicina, retinol y metionina (pomada Oculos epitelizante) tres veces al día durante una semana, y lágrimas artificiales sin conservantes cinco veces al día.

Al cabo de una semana, los síntomas han mejorado pero persiste intensa fotofobia y una leve queratitis residual.

Discusión/conclusiones::

Son pocos los casos en la literatura en los que se encuentran efectos adversos oculares de una RMN con presencia de tatuaje cosmético periocular, y menos aún la presencia de queratitis punteada superficial posterior a la realización de esta prueba diagnóstica.

El riesgo de efectos adversos de una RMN en pacientes con maquillaje permanente es muy bajo, estando descritas sensación de ardor y quemaduras de primer o segundo grado en la piel de los párpados[2]. La tinta de los tatuajes puede contener óxido de hierro, elemento ferromagnético a temperatura ambiente, que es atraído por el campo magnético de la resonancia creando una corriente que aumenta la temperatura local de la piel y pudiendo provocar quemaduras. Se produce mayor interacción cuanto más reciente sea el tatuaje, más cantidad de pigmento contenga y más oscuro sea el color de éste[3].

No se contraindica la realización de RMN a pacientes con tatuajes, aunque éstos deben informar a los técnicos de la presencia de cualquier tipo de tatuaje permanente corporal, así como avisar ante la aparición de cualquier sensación anómala durante la realización de la RMN[4].

Referencias:

1.- Benítez del Castillo JM., Durán de la Colina JA., Rodríguez Ares MT. Superficie Ocular. Madrid. Sociedad Española de Oftalmología; 2004. P. 291-4

2.- Kreidstein ML, Giguere D, Freiberg A. MRI interaction with tattoo pigments: case report, pathophysiology, and management. Plast Reconstr Surg. 1997 May;99(6):1717-20

3.- Offret H, Offret M, Labetoulle M, Offret O. Permanent cosmetics and magnetic resonance imaging. J Fr Ophtalmol. 2009 Feb;32(2):131.e1-3

4.- Tope WD, Shellock FG. Magnetic resonance imaging and permanent cosmetics (tattoos): survey of complications and adverse events. J Magn Reson Imaging. 2002 Feb;15(2):180

Figuras:

FIG 1. : Aspecto clínico de la paciente el primer día. Se observa tatuaje palpebral a modo de eyeliner en párpado superior e inferior de ambos ojos, acompañado de edema en el borde palpebral.

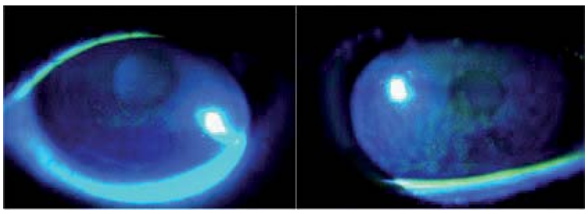

FIG 2. : Biomicroscopía con azul cobalto y tinción con fluoresceína. Se evidencia queratitis punteada superficial fluo-positiva más marcada en zona interpalpebral de ojo derecho y hemicórnea inferior en ojo izquierdo.

PERDER LOS NERVIOS

María Ester Zarzosa Martín, Nuria Alonso Santander, Ian Roberts Martínez-Aguirre, Yrbani Lantigua Dorville
Hospital Universitario de Burgos

Palabras clave:

Queratitis, neurotrófica, LASIK

Caso(s):

La córnea es uno de los tejidos más densamente inervados del cuerpo humano. Su rica inervación procede de los nervios ciliares largos[1].

Cuando esta inervación sensitiva se ve afectada, se desencadena una deficiencia en el parpadeo y el lagrimeo reflejo, así como una reducción del metabolismo celular y la proliferación de células basales, provocando un fallo epitelial y la alteración de la cicatrización corneal[2].

Presentamos el caso de una mujer de 22 años, sin antecedentes personales de interés, que presentaba hipermetropía media con astigmatismo en ambos ojos, no usuaria de lentes de contacto. Su mejor agudeza visual corregida era de 0.95 en el ojo derecho con +4.50 -0.75 a 110º y de 0.9 en el ojo izquierdo con +5.25 -1 a 55º. La paciente se sometió a cirugía refractiva mediante LASIK en ambos ojos, cursando esta sin complicaciones. La motilidad, la exploración del polo anterior, el fondo de ojo, los estudios topográficos prequirúrgicos y la función lagrimal preoperatoria fueron normales para la edad. La paquimetría media era de 594 micras en ojo derecho y 592 micras en ojo izquierdo.

Casi un mes después de la cirugía la paciente comenzó con visión borrosa por ambos ojos, objetivándose a la exploración queratitis punteada superficial central bilateral. Se siguió a la paciente mediante revisiones periódicas y se pautaron diversos tratamientos a lo largo de 3 años con oscilaciones intermitentes de la agudeza visual, diagnosticándose de queratitis neurotrófica bilateral post cirugía LASIK. Actualmente se encuentra en seguimiento por nuestro servicio y en tratamiento con suero autólogo al 20% y lágrimas artificiales.

Discusión/conclusiones:

La cirugía refractiva una de las causas más importantes de afectación de la inervación corneal debido al volumen creciente de pacientes intervenidos. En la cirugía LASIK, la inervación aferente corneal es alterada y tarda más de un año en recuperarse[2]. Un defecto epitelial en el contexto de una hipoestesia corneal supone un reto terapéutico para el oftalmólogo y requiere de un manejo precoz y una vigilancia estrecha para prevenir complicaciones mayores[3].

Referencias:

1.- Marfurt CF, Cox J, Deek S, Dvorscak L. Anatomy of the human corneal innervation. Exp Eye Res. 2010 Apr;90(4):478-92. doi:10.1016/j.exer.2009.12.010.

2.- Simmons Shaheen B, Bakir M, Jain S. Corneal nerves in health and disease. Surv Ophthalmol. [1] 2014 May-Jun;59(3):263-85. doi:10.1016/j.survophthal.2013.09.002.

3.- Del Campo Carrasco Z, Gil Arnal MA, Bruix Tudó AM. Queratitits neurotrófica. Superf Ocul Córnea. 2012;9: 5-13.

DE LA CIRUGÍA VASCULAR A LA OFTALMOLOGÍA: TACHOSIL®, UNA ALTERNATIVA PARA EVITAR LA PERFORACIÓN CORNEAL.

Isabel Velasco Sastre, Gisela K. Benancio Jaramillo, Leyre Peinado Vicente, Sara Teresa Díez Arandilla, Pilar Castiñeiras Cabello
Complejo Asistencial de Segovia

Palabras clave:

Adelgazamiento corneal , Tachosil®, adhesivos de superficie corneal

Caso(s):

Las úlceras corneales representan un importante problema clínico, entre otras causas debido al riesgo de perforación. Existen diversos tratamientos que disminuyen ese riesgo. Se propone una nueva alternativa en aquellos casos que exista contraindicación a los tratamientos actuales.

Mujer de 79 años que acude al servicio de urgencias por ojo rojo derecho y secreción purulenta de 9 días de evolución.

Antecedentes personales oculares: conjuntivitis de repetición desde hace 6 meses tratadas con Tobradex.

Antecedentes personales generales: carcinoma ductal infiltrante de mama; meningiomas en seno cavernoso izquierdo, convexidad frontal posterior izquierda y hoz frontal; y accidente cerebrovascular en arteria cerebral media derecha con hemiparesia derecha, afasia y disfagia residual.

A la exploración oftalmológica presenta intensa hiperemia, secreción purulenta y una úlcera corneal adelgazada de 1.2x2.6 mm, con sólo un tercio de estroma posterior intacto y Seidel negativo. Se pauta tratamiento antibiótico tópico.

Tres días después, desaparecen las secreciones y disminuye la hiperemia, aunque permanece el gran adelgazamiento corneal. Debido al riesgo de perforación, se propone un trasplante de membrana amniótica, que se descarta por riesgo anestésico elevado. Finalmente se decide aplicar un parche de Tachosil® bajo anestesia tópica en lámpara de hendidura, con posterior colocación de una lente de contacto, y ofloxacino y ciclopléjico tópicos. La paciente mejora de forma progresiva. Sin embargo, una semana después presenta pseudohipopion de menos de 1mm, descartándose una posible endoftalmitis y respondiendo en tres días favorablemente a fluorometolona.

Tres semanas después de la aplicación del parche la paciente acude a la consulta sin lente de contacto ni parche, pero con mejoría del grosor corneal (preserva dos tercios del estroma), por lo que se pauta tratamiento de mantenimiento con suero autólogo, lubricación abundante y Cacicol® hasta la actualidad.

Discusión/conclusiones:

Tachosil® es una esponja colágena revestida con factores de coagulación, fibrinógeno y trombina humana con capacidad hemostática al contacto con fluidos fisiológicos humanos, mediante la creación de una matriz que sostiene y sella. Ya está ampliamente demostrada su actividad en otros campos quirúrgicos[1] como en neurocirugía y cirugía vascular , empezándose a utilizar en el campo de la oftalmología[2].

Se propone la aplicación de Tachosil® en lámpara de hendidura con anestesia tópica como alternativa en pacientes con úlceras corneales con riesgo de perforación y contraindicaciones por alto riesgo quirúrgico.

Referencias:

1.- Tamasauskas A, Sinkunas K, Draf W, Deltuva V, Matukevicius A, Rastenyte D, et al. Management of cerebrospinal fluid leak after surgical removal of pituitary adenomas. Medicina (Kaunas). 2008;44:302–7.

2.- Cañones-Zafra R, Benítez-Herreros J, Kubiak K, Montes-Mollón M A , Jiménez-Parras R. Perforación corneal no traumática estéril tratada con Tachosil®. Archivos de la Sociedad Española de Oftalmología. 2011;(86)8. 264-266

INJERTO DE MEMBRANA AMNIÓTICA PARA TRATAR LA QUERATOPATÍA EN BANDA. LO MEJOR ES ENEMIGO DE LO BUENO

Cecilia Díez Montero, Alejandro Alcuaz Hidalgo, Raquel García Sanz, Alicia Galindo Ferreiro
Hospital Universitario Río Hortega de Valladolid

Palabras clave:

Queratopatía en banda, membrana amniótica

Caso(s):

"Las opciones de tratamiento de la queratopatía en banda (QB) son el manejo conservador o quirúrgico, con desepitelización quirúrgica, quelación química (EDTA) o queratoplastia[1] dependiendo de la inflamación y agudeza visual (AV).

Mujer de 42 años que solicita segunda opinión ante una queratoplastia penetrante (QPP) propuesta en otro centro.

Antecedentes personales de miopía magna y vitrectomia con silicona por desprendimiento de retina en ojo derecho (OD) hacía 10 años.

La paciente refería fotofobia, blefaroespasmo y dolor en el OD desde hacía un año. A la exploración presentaba AV de percepción de luz (PL) en OD. En lámpara de hendidura (LH) se apreciaba intensa hiperemia mixta y QB con marcada insuficiencia limbar. El resto de la exploración era normal. *(Fig. 1)*

Inicialmente se realizó tratamiento con Fosfato de dexametasona 1 mg/ml, colirio unidosis (Dexafree®, Laboratorios Thea, España) tres veces al día durante dos semanas. Dos semanas después la paciente refería disminución parcial de sintomatología pero persistía QB, con menor inflamación.

Seguidamente se realizó desepitelización quirúrgica con trasplante de membrana amniótica (TMA), suturándola en "almena" con Nylon 10/00.

Dos meses después, la paciente estaba asintomática aunque la AV no varió.

En LH se apreciaba una superficie ocular epitelizada, sin hiperemia conjuntival, y leucomas centrales. *(Fig. 2)*.

Presentamos el tratamiento de una QB con TMA con resultado exitoso, alternativa válida en pacientes con mal pronóstico visual.

Discusión/conclusiones:

La causa de la QB, en nuestro caso, fue la cirugía con silicona intraocular. Se conocen otras causas como inflamaciones oculares crónicas[2] o enfermedades sistémicas[3, 4].

El acúmulo de calcio puede provocar rotura del epitelio, causando irritación, fotofobia y erosiones corneales [4].

El objetivo de nuestro tratamiento se centró en eliminar su sintomatología, dada la baja AV. Para conseguir mejorar los síntomas, hay que lograr un epitelio corneal regular y sin inflamación.

Como primer paso, se administraron lubricantes con antiinflamatorios. En este y en la mayor parte de los casos este tratamiento es insuficiente, siendo necesario un abordaje quirúrgico.

Suponemos que a nuestra paciente se le indicó QPP sin tener en cuenta el pronóstico visual y actividad inflamatoria. Por estos dos factores, optamos por el raspado corneal para conseguir la regularización de la superficie, añadiéndole el TMA por su efecto antiinflamatorio[4].

Referencias:

1.- Jhanji V, Rapuano CJ, Vajpayee RB. Corneal calcific band keratopathy. Curr Opin Ophthalmol. 2011;22(4):283-9.

2.- Miller JB, Papakostas TD, Vavvas DG. Complications of emulsified silicone oil after retinal detachment repair. Semin Ophthalmol. 2014;29(5-6):312-8.

3.- Moisseiev E, Gal A, Addadi L, Caspi D, Shemesh G, Michaeli A. Acute calcific band keratopathy: case report and literature review. J Cataract Refract Surg. 2013;39(2):292-4.

4.- Anderson DF, Prabhasawat P, Alfonso E, Tseng SC. Amniotic membrane transplantation after the primary surgical management of band keratopathy. Cornea. 2001;20(4):354-61.

Figuras:

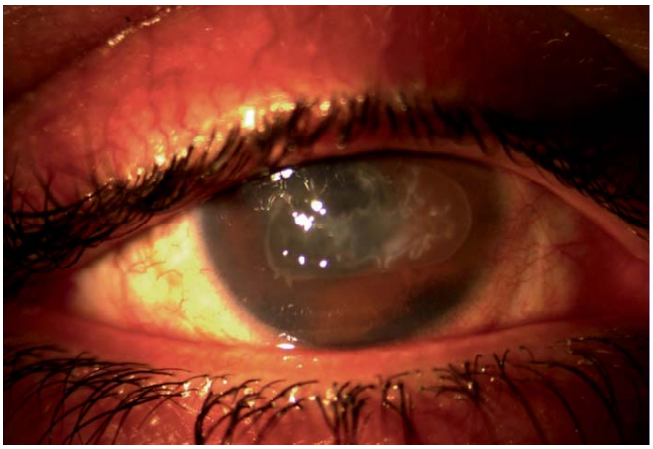

Figura 1: Foto de Lámpara de Hendidura el día de la primera consulta, en la que se objetiva una queratopatía en banda en OD con marcada inflamación de superficie ocular.

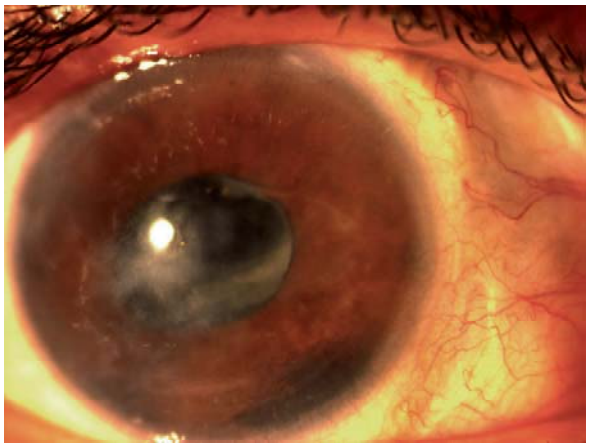

Figura 2:. Foto de Lámpara de Hendidura del OD a los dos meses del TMA, en la que se objetiva epitelización completa de la superficie ocular asociada a leucomas residuales paracentrales.

CROSS-LINKING ACELERADO, ¿UN PROCEDIMIENTO SEGURO?

Carlota Pazó Jáudenes, Jose Miguel Angles Deza, Alicia Galindo Ferreiro, Yago Varela Conde, Minal Belani Raju
Hospital Universitario Río Hortega de Valladolid

Palabras clave:

Queratocono, Cross-linking, topografía

Caso(s):

El queratocono (KC) es una ectasia corneal progresiva, frecuentemente asimétrica, caracterizado por cambios en la estructura y organización del colágeno corneal. Con el fin de frenar su progresión, la terapia cross-linking (CXL) se ha introducido como una opción de tratamiento eficiente y segura aumentando la resistencia biomecánica de la córnea.

A pesar de que la eficacia del protocolo convencional de CXL ya se ha demostrado en varios estudios clínicos; en los últimos años se han propuesto una multitud de variaciones del CXL destinadas a reducir las complicaciones y la duración del procedimiento.

Paciente de 29 años de edad diagnosicado de KC bilateral, con pogresión en ojo izquierdo. Se realiza terapia CXL acelerado con desepitelización de 9mm, aplicación de 10 minutos de riboflavina e inducción de luz ultravioleta pulsada (1:1) con una irradiación de 15mW/cm2 durante 14 minutos (6.3 J/cm2). Se observó como complicación precoz un haze de localización central que respondió parcialmente a tratamiento corticoideo tópico. Como resultado del CXL se observan cambios importantes en la topografía, obteniéndose una reducción en la paquimetria de 130µm y un aplanamiento en el valor de la queratometria media corneal de 14.1 dioptrías. La agudeza visual corregida con lente de contacto se ha mantenido igual a la previa al tratamiento (0,8). Actualmente, la queratometría es estable, teniendo un pronóstico favorable.

Discusión/conclusiones:

Se realiza una revisión bibliográfica con el objetivo de verificar que las dosis utilizadas, asi como el tiempo de exposición, son seguras para la paquimetria preCXL que presentaba nuestro paciente [1, 2 y 3]. Sin embargo, en nuestro paciente se ha producido un aplanamiento excesivo; asi como una reducción marcada de su espesor corneal central, sin llegar a producir variación en su agudeza visual corregida. Dado los resultados obtenidos se necesitan estudios a largo plazo para individualizar las dosis y tiempo de exposición de cada paciente con el fin de obtener un resultado óptimo.

Referencias:

1.- Amani E. Badawi. Accelerated corneal collagen cross-linking in pediatric keratoconus: One year study. Saudi Journal of Ophthalmology (2017) 31, 11–18.

2.- Koller T. Flattening of the cornea after collagen crosslinking for keratoconus. Cataract Refract Surg (2011); 37:1488–1492

3.- Shetty R. Effect of post crosslinking haze on the repeatability of Scheimpflug-based and slit-scanning imaging devices. Indian J Ophthalmol. 2017 Apr

Figuras:

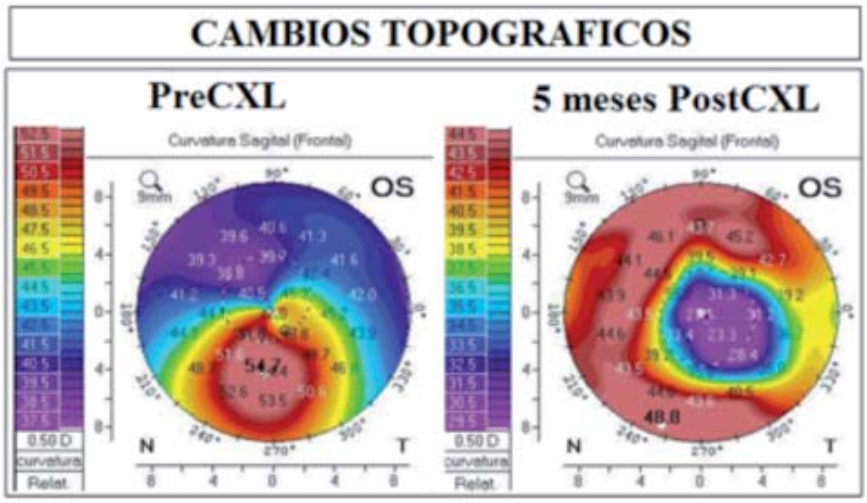

Figura 1: Cambios topográficos

RUPTURA DE ANILLO INTRAESTROMAL, ¿Y AHORA QUÉ?

Lucía I. Santana García, Javier Celis Sánchez, Diana Mesa, Eva Mª Avendaño Cantos, Jesús Lara Peñaranda
Hospital del Bierzo, Ponferrada, León

Palabras clave:

Ruptura Anillos Corneales

Caso(s):

El implante de anillos intraestromales es una técnica que modifica las fuerzas tensionales tisulares mediante el aplanamiento tanto del centro como de la periferia corneal, manteniendo así la forma prolata de la misma. Están especialmente indicados en astigmatismos regulares o irregulares, con baja agudeza visual (AV), que no mejoran con corrección óptica ni lentes de contacto; así como en queratoconos evolutivos, avanzados o que no toleran las lentes de contacto, degeneración marginal pelúcida, astigmatismos post-queratoplastia, LASIK, PRK o queratotomía radial, irregularidades postraumáticas e incluso miopías bajas o moderadas[1].

Presentamos el caso de un paciente de 32 años, diagnosticado de degeneración marginal pelúcida en ambos ojos con anillos intraestromales bilaterales de tipo Ferrara, bien posicionados. Mantenía, con corrección, AV de 0.8 con estenopeico (CE) en el ojo derecho (OD) y de 0.7+1 en el ojo izquierdo (OI) desde 2009. En 2012, acude a revisión rutinaria refiriendo visualización de halos nocturnos en OI, habiendo descendido a 0.4 – 0.6 CE la AV en dicho ojo. En la biomicroscopía se objetiva ruptura del tercio medio del anillo intraestromal, sin desplazamiento de las aristas. El examen con Pentacam muestra un ligero aumento de las Ks, con un astigmatismo estable en torno a las 6 dioptrías (D). Un mes más tarde, ya se observa un ligero desplazamiento en OCT-Visante, aunque el Pentacam permanece sin variaciones. Dos meses después, la AV es de 0.2-0.5 CE y se plantea intervención quirúrgica.

Dada la falta de bibliografía en cuanto a ruptura de anillos corneales con desplazamiento mínimo, que no provocan intrusión ni extrusión, se decide en 2013 no explantar el anillo, sino colocar bajo anestesia tópica un segundo implante de 200 µm, 160º y 6 mm de diámetro interno, inferior al primer anillo (de 5 mm de diámetro), el cual monta sobre éste en región nasal *(Figura 1.)*

Sorprendentemente, cinco años después de la cirugía, el paciente mantiene visiones de la unidad en ambos ojos, con un astigmatismo residual leve en OI según Pentacam *(Figura 2.)*

Discusión/conclusiones:

Los anillos intraestromales presentan ventajas frente a otras técnicas refractivas, ya que pueden ser reversibles y ajustables, además de la rápida recuperación visual tras el implante, con una importante estabilidad en los resultados[2]. Sin embargo, puede haber complicaciones asociadas tales como el riesgo de queratitis infecciosa, visualización de halos, opacidades perianulares, hipo o hipercorrecciones, neovascularización en anillos con incisión cercana al limbo y la migración o extrusión/intrusión de los implantes3,4.

En nuestro caso, se implanta un nuevo anillo sobre el preexistente desplazado, con un excelente resultado anatómico y visual, sin precedentes en la bibliografía consultada. Es un hallazgo que puede servir de inspiración para la realización de nuevos estudios en cuanto a la recolocación, reemplazo, o superposición de anillos intraestromales.

Referencias:

1.- 1. Celis J, Mesa D, Avendaño EM, López-Romero S. Anillos corneales intraestromales. Thea. 2012 [citado 12 Ene 2018];41:3-5. Disponible en: http://www.laboratoriosthea.com/medias/thea_superficie_ocular_41.pdf

2.- Fernandez-Vega J et al. Long-Term Follow-Up of Intrastromal Corneal Ring Segments in Paracentral Keratoconus with Coincident Corneal Keratometric, Comatic, and Refractive Axes: Stability of the Procedure. Journal of Ophthalmology. 2017[citado 26 Feb 2018];4058026:4-8. Disponible en: https://doi.org/10.1155/2017/4058026

3-. Oatts JL, Savar L, Hwang DG. Late extrusion of intrastromal corneal ring segments: A report of two cases. American Journal of Ophthalmology Case Reports. 2017;8(3):67-70.

4.- Monteiro MD et al. Adjustment of Intrastromal Corneal Ring Segments After Unsuccessful Implantation in Keratoconic Eyes. Cornea. 2018; 37(2):185-187.

Figuras:

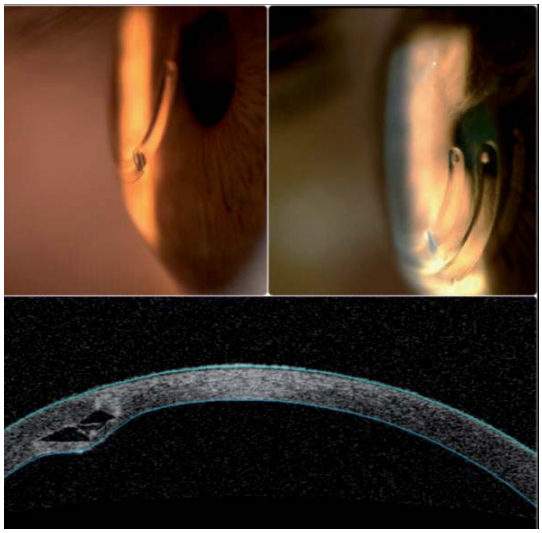

Figura 1.: Biomicroscopía de la ruptura del anillo antes y después de la colocación del segundo segmento (de izquierda a derecha) y OCT-Visante apreciándose la profundidad a la que se encuentran ambos anillos intraestromales (imagen inferior).

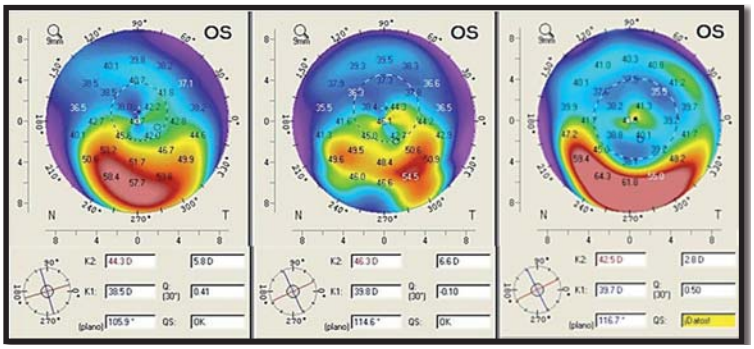

Figura 2.: De izquierda a derecha: Comparación de exámenes de Pentacam antes de la colocación del primer anillo (imagen de Degeneración Marginal Pelúcida), ruptura del mismo (figura central) y evolución al mes post-implante del segundo anillo intraestromal.

INSUFICIENCIA LIMBAR Y TRAUMATISMO DE SEGMENTO ANTERIOR

Mª Inés Llorente González, Alejandro Alcuaz Hidalgo
Hospital Universitario Río Hortega de Valladolid

Palabras clave:

Insuficiencia limbar, traumatismo ocular, prótesis iris

Caso(s):

Paciente varón con traumatismo en ojo izquierdo con resultado de afaquia, rotura de iris, rotura capsular y desgarro retiniano que fue tratado con fotocaogulación con argón. En los años siguientes al traumatismo se realizó implante de LIO de cámara anterior, suturándose en dos ocasiones la rotura del iris, sin buenos resultados. *[Figuras 1 y 2]* . En la exploración se pueden apreciar numerosos leucomas, vascularización corneal e insuficiencia limbar severa.

El paciente acude a la consulta aquejado de un importante deslumbramiento y fotofobia en el ojo izquierdo. Presenta agudeza visual con corrección (+0,75-1,5 a 70º) de 0,7 en escala decimal. Como tratamiento al deslumbramiento y fotofobia se propone adaptar lente de contacto con pupila artificial. El paciente alcanza buena agudeza visual, pero no tolera la lente de contacto de un modo permanente debido a la insuficiencia limbar severa que padece.

Para intentar solucionar el deslumbramiento se implanta una prótesis de iris con sutura escleral superior e inferior *[Figura 3 y 4]*. El resultado funcional es aceptable, en las sucesivas exploraciones se constata el buen resultado funcional, desapareciendo el deslumbramiento y manteniéndose mantiene agudeza visual. Asimismo no se produce reacción inflamatoria en cámara anterior. El paciente sufre episodios de reagudización de la insuficiencia limbar que se han tratado con colirio de suero autólogo.

Discusión/conclusiones:

El implante de iris es un alternativa a lente de contacto con pupila en ojos con insuficiencia limbar y deslumbramiento por defectos sectoriales de iris.

El caso que se presenta se trata de un traumatismo acontecido cuando aún no se habían desarrollado las técnicas de sutura a esclera de lente intraocular. Las lentes intraoculares de cámara posterior con prótesis de iris incorporada no estaban aun en el mercado, pero la ausencia de soporte capsular tampoco hubiera hecho de ellas una alternativa posible.

En la actualidad existen varias técnicas quirúrgicas que se podrían haber realizado en este caso 1) prótesis de iris en sector que puede ser suturadas a los extremos de iris residual; 2) prótesis de iris completas suturadas a esclera en combinación con lente intraoculares suturada a esclera y 3) la técnica "sándwich" o "backpack" en la que la prótesis de iris se cose a la parte posterior de una lente intraocular comercial , pasando la sutura por la parte de los hápticos más próxima a zona óptica, el complejo lente-prótesis se introduce plegado en el ojo a través de una incisión corneal de 5.5-6 mm y se sutura a esclera.

Referencias:

1.- Meyer C, Tandogan T, Hoffmann AE, Khoramnia R. Artificial iris implantation in various iris defects and lens conditions. J Caratact Refract Surg. 2017 Jun;43(6):724 731.

Figuras:

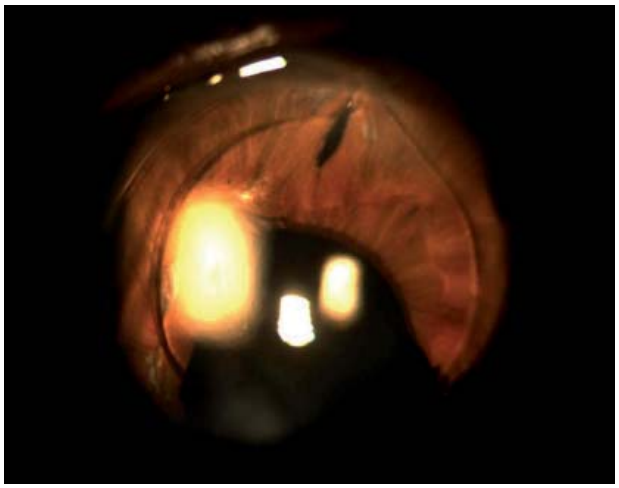

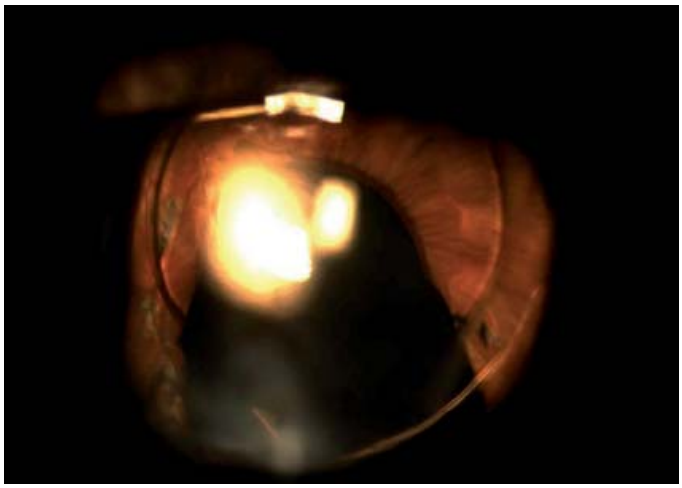

Figura 1 y 2: Traumatismo ocular con lente intraocular en cámara anterior y defecto sectorial de iris en zona.inferior

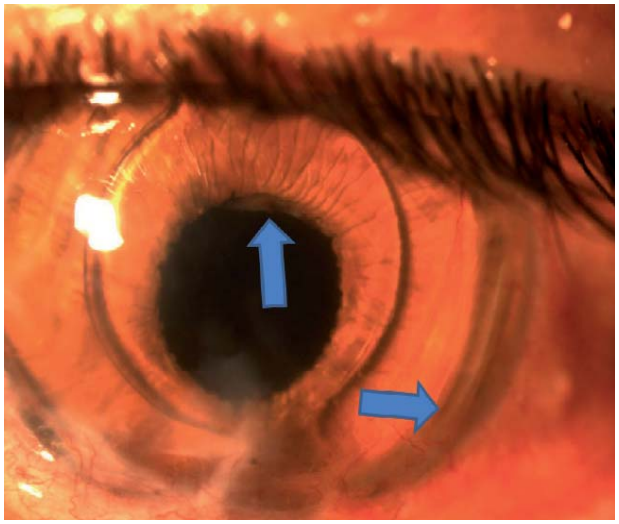

Figura 3: Implante de inferior del iris. Flecha inferior muestra el borde inferior del implante pupilar. Flecha superior muestra el borde inferior del iris.

Figura 4: Implante de iris. Incisión corneal superior suturada

León, 13 de abril de de 2018. **Sociedad de Oftalmología Castellano Leonesa.**

Colaboran

ALLERGAN S.A

ANGELINI

BAUSCH + LOMB

NOVARTIS

ZEISS

We make it visible.