X Jornada de Residentes SOFCALE *Glaucoma*

Hospital General de ***Segovia***

2020

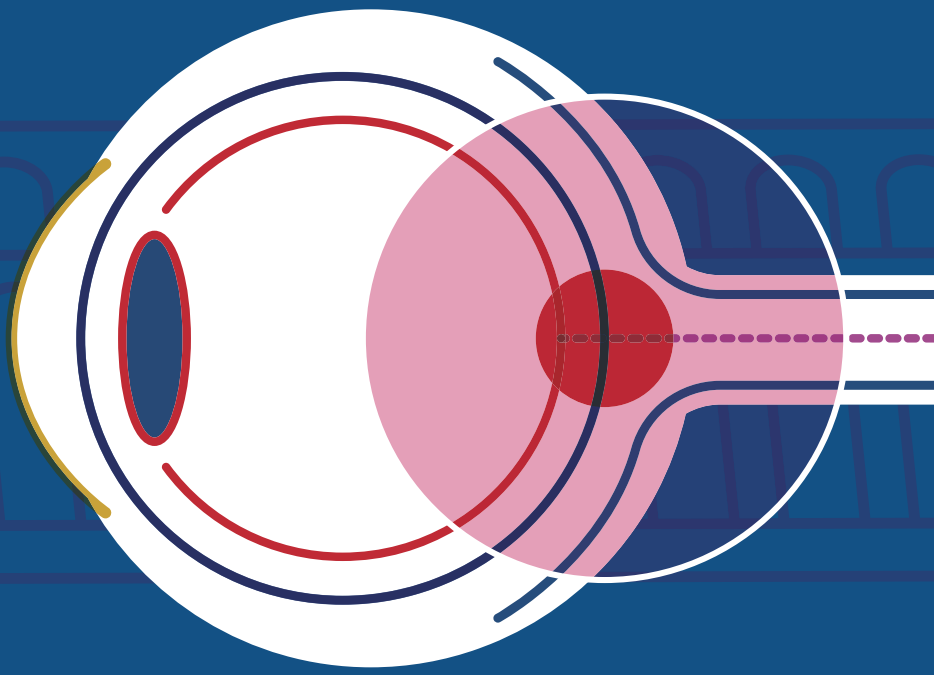

Coordinan:
Esther Sáez Martín
María Teresa Pérez-Cid Rebolleda
Gema Gutiérrez Torres

Comité Organizador:
Junta Directiva SOFCALE
Comité Científico:
Junta Permanente SOFCALE

SERVICIO DE OFTALMOLOGÍA
Complejo Hospitalario de Segovia

Ponentes invitados:
María Teresa Pérez-Cid Rebolleda
(Complejo Hospitalario de Segovia)
Ramón Juberías Sánchez
(Hospital Clínico de Valladolid)
Esperanza Gutiérrez Díaz
(Hospital 12 de Octubre Madrid)

SOCIEDAD DE OFTALMOLOGÍA CASTELLANO LEONESA

ISBN: 978-84-09-17520-8

Editorial: Asociación Castellano Leonesa de Oftalmología

Título: Glaucoma

Subtítulo: X Jornada de Residentes Sofcale

Autor (Entidad): Asociación Castellano Leonesa de Oftalmología

Editor invitado: Junta Directiva SOFCALE

Director editorial: Mª Antonia Saornil Álvarez

Editor adjunto: Esther Sáez Martín, María Teresa Pérez Cid-Rebolleda, Gema Gutiérrez Torres

Editor científico: Mª Antonia Saornil Álvarez y Alicia Galindo-Ferreiro

Autores: Parra-Morales, Alejandra María - Framiñán Aparicio, Beatriz - Jimenez Franco, Isabel - Carrancho García, Andrea - Lobato Fuertes, Carlos - Garrote Llordén, Ana - Mahave Ruiz, Sergio - Rodríguez Andrés, Marina - Sanchidrián Mayo, María - Santana García, Lucía Inmaculada - Soler Bartrina, Pablo - Pastenes Zhilin, Eduardo Manuel -Dominguez Arroyo, Idoia - Tabares Sánchez, Mercedes - Martinez Barrios, Carolina - Zarzosa Martín, María Ester - Alonso Tarancón, Ana María - Calles Monar, Paola Stefanía - Villoria Díaz, Saúl - Durántez Cacharro, Jaime - Errazquin Aguirre, Borja - Belani Raju, Minal - Renato Portilla, Renzo - Galindo-Ferreiro, Alicia - Sánchez Tocino, Hortensia - Bermúdez Castellanos, Irene - Martínez Fernández, Elvira - Sanchís Merino, María Eugenia - Bringas Calvo, Ramón - Pacheco Rodríguez, Lourdes - Varela Martínez, Irene - Alcuaz Hidalgo, Alejandro - Infante Lastra, Sara - Alonso Santamaría, Adoración - Sánchez-Jara, Ana María - Aparicio Rodríguez, Daniel - Saornil Álvarez, María Antonia - García Álvarez, Ciro - Canalejo Oliva, Alicia - Juberías Sánchez, José Ramón - Satrústegui Lapetra, María - Gutiérrez Torres, Gema - Pérez-Cid Rebolleda, María Teresa - Sáez Martín, Esther - Díez Arandilla, Sara - Peinado Vicente, Leyre - Cisnal Herrero, Ana - Castiñeiras Cabello, Pilar - Pacheco Callirgos, Gabriela - Minaya Martinez, Francisco

Congreso: X Jornada de Residentes SOFCALE: Glaucoma, Segovia 2020

Formato del producto: Digital: descarga y online

Detalle Formato: PDF

Fecha de edición: 20/03/2020

País de edición: España

Idioma de la publicación: Español / Castellano

Materias IBIC: MJQ, Oftalmología

Tipo de edición: Edición nativa digital

Comentarios de la edición: http://sofcale.org/publicaciones/

Jornada
de Residentes
SOFCALE
Glaucoma

ÍNDICE DE CONTENIDOS

X Jornada de Residentes

Sociedad de Oftalmología Castellano Leonesa · Segovia 2020

01. Alergia comprobada al timolol en un paciente con glaucoma, un efecto adverso infrecuente 6
Alejandra María Parra-Morales, Beatriz Framiñán Aparicio, Isabel Jimenez Franco
Complejo Asistencial Universitario de Salamanca

02. Síndrome iridocorneal, un desafío para el glaucomatólogo 8
Andrea Carrancho García, Carlos Lobato Fuertes, Ana Garrote Llordén, Sergio Mahave Ruiz
Hospital de León

03. Síndrome de Posner-Schlossman asociado a virus herpes simple 10
Marina Rodríguez Andrés, María Sanchidrián Mayo, Lucía Inmaculada Santana García, Pablo Soler Bartrina, Eduardo Manuel Pastenes Zhilin
Hospital El Bierzo

04. Glaucoma crónico de ángulo cerrado en paciente con nanoftalmos: cirugía de extracción de cristalino transparente 12
Idoia Dominguez Arroyo, Mercedes Tabares Sánchez, Carolina Martinez Barrios, María Ester Zarzosa Martín
Hospital Universitario de Burgos

05. Síndrome de enmascaramiento con crisis hipertensivas oculares 14
Ana María Alonso Tarancón, Paola Stefania Calles Monar, Saúl Villoria Díaz, Jaime Durántez Cacharro
Complejo Asistencial Hospitalario de Palencia

06. Glaucoma normotensivo: la importancia de la influencia racial 16
Milagros Mateos Olivares, José Ramón Juberías Sánchez
Hospital Clínico Universitario de Valladolid

07. Orbitopatía por prostaglandinas oculares 18
Cecilia Díez-Montero, Alicia Galindo-Ferreiro, Irene Bermúdez Castellanos
Hospital Universitario Río Hortega de Valladolid

08. Cierre del ángulo iridocorneal agudo tras episodios subagudos 20
Paola Stefanía Calles Monar, Ana María Alonso Tarancón, Saúl Villoria Díaz, Jaime Durántez Cacharro
Complejo Asistencial Hospitalario de Palencia

09. Ciclofotocoagulación con micropulsos de láser diodo: resultados a dos años en el Hospital de León 22
Ana Garrote Llordén, Sergio Mahave Ruiz, Andrea Carrancho García, Borja Errazquin Aguirre, Carlos Lobato Fuertes
Hospital de León

10. Posible sindrome de efusión uveal tras implante Xen 24
Carolina Martínez-Barrios, Mercedes Tabares Sanchez, Idoia Domínguez Arroyo, Renzo Renato Portilla
Hospital Universitario de Burgos

11. Catarata y glaucoma asociado a microduplicación proximal del cromosoma 15q11.2 26
Minal Belani Raju, Alicia Galindo-Ferreiro, Hortensia Sánchez Tocino
Hospital Universitario Río Hortega de Valladolid

12. Eccema irritativo de contacto periocular como efecto adverso de dorzolamida/ timolol 28
Irene Bermúdez Castellanos, Elvira Martínez Fernández, María Eugenia Sanchís Merino, Ramón Bringas Calvo, Alicia Galindo-Ferreiro
Hospital Universitario Río Hortega de Valladolid

13. Conjuntivitis cicatricial inducida por colirio antiglaucomatoso 30
Lourdes Pacheco Rodríguez, Irene Varela Martínez, Alejandro Alcuaz Hidalgo, Alicia Galindo-Ferreiro
Hospital Universitario Río Hortega de Valladolid

14. Ciclofotocoagulación transescleral con láser de micropulsos en glaucoma terminal refractario: seguimiento a 5 meses en dos casos clínicos 32
Eduardo Manuel Pastenes Zhilin, Pablo Soler Bartrina, María Sanchidrián Mayo[1] Lucía Inmaculada Santana García, Marina Rodríguez Andrés
Hospital El Bierzo

15. Glaucoma neovascular. Tratamiento con válvula Ahmed 34
Sara Infante Lastra, Adoración Alonso Santamaría, Ana María Sánchez-Jara
Complejo Asistencial Universitario de Salamanca

16. Glaucoma de rápida evolución secundario a fístula carótido-cavernosa refractaria 36
Elvira Martínez Fernández, María Calabuig Goena, Irene Bermúdez Castellanos, Manuel Fajardo Puentes, Alicia Galindo-Ferreiro
Hospital Universitario Río Hortega de Valladolid

17. Glaucoma neovascular secundario a tratamiento de melanoma de coroides mediante braquiterapia epiescleral 38
Daniel Aparicio Rodríguez, Mª Antonia Saornil Álvarez, Ciro García Álvarez
Hospital Clínico Universitario de Valladolid

18. Incarceración recidivante de iris en esclerectomía profunda no perforante 40
Alicia Canalejo Oliva, José Ramón Juberías Sánchez
Hospital Clínico Universitario de Valladolid

19. Dehiscencia de sutura conjuntival persistente tras revisión quirúrigca de Xen: alternativas terapéuticas 42
María Satrústegui Lapetra, Gema Gutiérrez Torres, María Teresa Pérez-Cid, Esther Sáez Martín, Sara Díez Arandilla
Complejo Hospitalario de Segovia

20. Técnica quirúrgica modificada de Moreno Montañés para un caso refractario de glaucoma uveítico 44
Leyre Peinado Vicente, María Teresa Pérez-Cid Rebolleda, María Satrústegui Lapetra, Ana Cisnal Herrero, Pilar Castiñeiras Cabello
Complejo Hospitalario de Segovia

21. Extrusión del tubo de válvula de Ahmed: Flap rotacional de conjuntiva 46
Gabriela Pacheco Callirgos, José Ramón Juberias Sánchez
Hospital Clínico Universitario de Valladolid

22. Manejo de rotura intraoperatoria de tubo valvular 48
Sara Díez Arandilla, Esther Sáez Martín, Gema Gutiérrez Torres, Francisco Minaya Martinez, María Satrústegui Lapetra
Complejo Hospitalario de Segovia

01 Alergia comprobada al timolol en un paciente con glaucoma, un efecto adverso infrecuente

Verified Timolol allergy in a glaucomatous patient, a rare adverse effect

Alejandra María Parra-Morales, Beatriz Framiñán Aparicio, Isabel Jimenez Franco
Complejo Asistencial Universitario de Salamanca

Palabras clave: **Glaucoma, Hipersensibilidad a las Drogas, Timolol**

Caso:

Paciente de 53 años, en seguimiento por el servicio de Oftalmología por un Glaucoma crónico de ángulo abierto desde hace dos años tratado previamente con timolol y Latanoprost. Durante su seguimiento, se decidió cambiar el tratamiento de Latanoprost a Timolol+Tafluprost para mejor manejo tensional, un mes después reconsulta por escozor, eczema en párpados e hiperemia bilateral. Al examen físico presentó eczema palpebral e hiperemia conjuntival con presencia de reacción papilar tarsal por lo que se inició tratamiento con Dexametasona pomada y una pomada hidratante vez al día sin obtener mejoría de los síntomas. Se cambia tratamiento a Brinzolamida+Timololcada 12h y se realiza interconsulta por parte del servicio de alergología quienes realizan un patch test que resulta en una reacción alérgica tardía al Timolol con una buena tolerancia al Tafluprost (Tabla 1). Se realiza entonces cambio de tratamiento a Tafluprost con buen manejo tensional y resolución completa de los síntomas.

Discusión:

Existen pocas publicaciones de dermatitis de contacto secundaria a betabloqueantes tópicos utilizados para el tratamiento del glaucoma[1], en su mayoría relacionados al uso de timolol en colirio y en algunos casos con sensibilidad cruzada a otros betabloqueadores tópicos[2]. Incluso, se ha reportado Necrólisis epidérmica tóxica (NET) como efecto infrecuente del uso de timolol tópico[3]. Estas reacciones alérgicas, aunque raras, se suelen presentar como dermatitis en párpados e hiperemia conjuntival en pacientes que previamente habían utilizado betabloqueadores[1,2]. Una vez sospechada la alergia la literatura sugiere realizar un patch test con todos los colirios y excipientes de los mismos para comprobar la alergia y si es el caso reemplazar el betabloqueante por otro tipo de antiglaucomatoso[1,2,4].

Tradicionalmente los betabloqueantes se han asociado a reacciones adversas a nivel pulmonar y cardiovascular, sin embargo, la alergia es un potencial efecto adverso que, aunque raro, debe ser tenido en cuenta en pacientes glaucomatosos en tratamiento con cualquier tipo de beta bloqueante que presenten signos de dermatitis atópica posterior al uso de los mismos para evitar repercusiones locales e incluso sistémicas[1,2,3]

Bibliografía:

1. Jappe U, Uter W, Menezes de Padua CA, Herbst RA, Scnuch A. Allergic Contact dermatitis due to B Blockers in Eye Drops: Retrospective Analysis of multicentre Surveillance Data 1993-2004. Acta Derm Venereol 2006; 86(6):509-14.

2. Horcajada-Reales C, Rodriguez-Soria VJ, Suarez-Fernandez R. Allergic contact dermatitis with cross-sensitivity to levobunolol. Contact Dermatitis 2015; Dec;73(6):368-9.

3. Florez A, Rosón E, Conde A, Gonzalez B, García-Doval I, De la Torre C, Cruces M. Toxic epidermal necrolysis secondary to timolol, dorzolamide, and latanoprost eye drops. J Am Acad Dermatol. 2005; Nov;53(5):909-11

4. Holdiness MR. Contact dermatitis to topical drugs for glaucoma. Am J Contact Dermat. 2001; Dec;12(4):217-9.

Figuras:

Fármaco	Patch test (48 h)	Patch test (96 h)
Timolol	Negativo	Positivo
Brinzolamida	Negativo	Negativo
Tafluprost + Timolol	Negativo	Positivo
Cloruro de Benzalconio	Negativo	Negativo
Cloruro de Sodio	Negativo	Negativo
Edetato disodico	Negativo	Negativo
Carboximetilcelulosa	Negativo	Negativo

FIGURA 1

Tabla 1. Patch test

02 Síndrome iridocorneal, un desafío para el glaucomatólogo

Iridocorneal syndrome, a challenge for the glaucoma specialist

Andrea Carrancho García, Carlos Lobato Fuertes, Ana Garrote Llordén, Sergio Mahave Ruiz
Hospital de León

Palabras clave: **atrofia iris, glaucoma, síndrome iridocorneal**

Caso:

Se describen dos casos, mujeres de 54 y 29 años de edad derivadas a consulta de glaucoma por presencia de presiones intraoculares (PIO) elevadas unilaterales, cifras de 34 y 35 respectivamente, con agudeza visual de 0.9 en el primer caso y 0.6 en el segundo. La exploración clínica de la cámara anterior reveló atrofia sectorial del iris y corectopia en ambos casos (Fig. 1y2), así como sinequias posteriores en la gonioscopia. Basado en las características clínicas fueron diagnosticadas de Síndrome Iridocorneal tipo Atrofia Progresiva del Iris. Ambos casos se trataron inicialmente con terapia farmacológica hipotensora y se realizo cirugía de catarata del ojo afectado. Como resultado de una presión intraocular no contralada con terapia farmacológica, PIO de 36 en el primer caso y 35 en el segundo, se decidió realizar un abordaje quirúrgico del glaucoma. Ambos casos fueron intervenidos mediante dispositivos de drenaje con válvula de Ahmed, consiguiendo un buen control de la PIO, cifras de 16 y 17 respectivamente además de reducción de la progresión del glaucoma.

Discusión:

El síndrome iridocorneal (SIC) es una patología rara de origen desconocido, caracterizada por anormalidades proliferativas y estructurales del endotelio corneal con tendencia a la migración y obstrucción del ángulo iridocorneal[1,2]. Se suele acompañar de anormalidades iridianas, glaucoma y descompensación corneal[1].

El manejo clínico del cuadro glaucomatoso secundario a SIC puede resultar complicado[1] .El tratamiento médico puede ser suficiente en casos iniciales,[1,2] pero dada la naturaleza progresiva del la enfermedad y la joven edad de presentación en el SIC puede ser necesario un procedimiento quirúrgico para el control del glaucoma secundario a SIC [2,3]. En la literatura son varias las publicaciones que reportan técnicas quirúrgicas de glaucoma[1-4] para el control de la presión intraocular en esta patología, no hay demasiadas publicaciones que reporten casos de glaucoma secundario a SIC intervenidos mediante dispositivo de drenaje tipo válvula de Ahmed [2,4].En nuestra experiencia la implantación de válvula de Ahmed es una técnica quirúrgica con buenos resultados.

Bibliografía:

1. Andrew Walkden et al. Iridocorneal endothelial syndrome: clinical perspectives. Clinical Ophthalmology. 2018;12: 657-664.

2. Vanita Pathak R et al. Primary implantation of non- valved glaucoma drainage device in sulcus in iridocorneal endothelial syndrome. IJO. 2019;12(11):1809-1811.

3. Colás- Tomás et al. ExPRESS mini shunt implanted in a pregnant patient with iridocorneal endothelial syndrome. Eur J Ophthalmol. 2020;30(1):25-28.

4. Imamoglu S. et al. Surgical outcomes of patients with iridocorneal endothelial syndrome: a case series. Int Ophthalmol. 2017;37:607-613.

Figuras:

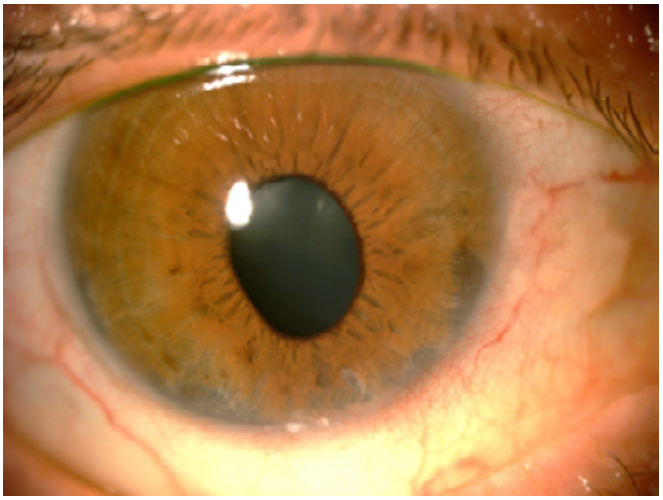

FIGURA 1

Corectopia y atrofia de la raíz inferior del iris OD

FIGURA 2

Corectopia, atrofia del iris, sinequias iridianas

03 Síndrome de Posner-Schlossman asociado a virus herpes simple

Posner-Schlossman syndrome associated with herpes simplex virus

Marina Rodríguez Andrés, María Sanchidrián Mayo, Lucía Inmaculada Santana García, Pablo Soler Bartrina, Eduardo Manuel Pastenes Zhilin
Hospital El Bierzo

Palabras clave: **Ganciclovir, Síndrome de Posner-Schlossman, Virus Herpes Simple**

Caso:

Paciente varón de 54 años en seguimiento por Síndrome de Posner-Schlossman (SPS) de más de veinte años de evolución.

Inicialmente presentaba crisis glaucomatociclíticas en el ojo derecho (OD) con una frecuencia media de 4 al año. Dichas crisis se caracterizaban por dolor, disminución de agudeza visual (AV) hasta 0.6 y presión intraocular (PIO) entre 45 y 50 mmHg. A la exploración prensentaba fondo de ojo (FO), gonioscopia, campo visual (CV) y tomografía de coherencia óptica (OCT) de capa de fibras nerviosas (CFN) normales. El ojo izquierdo era normal. Como tratamiento se pautaron corticoides tópicos (Dexametasona) y antiglaucomatosos tópicos (Tartrato de Brimonidina/Timolol); aunque en determinadas crisis fue necesario tratamiento sistémico (Acetazolamida). En los periodos intercrisis mantenía AV de 1 y PIO de 15-20 mmHg en el OD.

Posteriormente y, en colaboración con la Unidad de Uveítis del Hospital de León, se realizó análisis serológico del humor acuoso (HA) con PCR para Citomegalovirus (CMV) y Virus Herpes Simple (VHS); que fue positivo para VHS. Se inició entonces tratamiento con valganciclovir oral, a pesar de lo cual, sufrió recidivas frecuentes y se decidió pautar ganciclovir tópico al 2% cada 12 horas de forma indefinida. No presentando recidivas desde entonces.

En las últimas revisiones se ha detectado posible daño glaucomatoso en el OD; con: excavación papilar de 0.7; alteración de 5 cuadrantes en la OCT de CFN y, disminución generalizada de la sensibilidad en el CV.

Discusión:

El SPS o crisis glaucomatociclítica, es una patología ocular unilateral caracterizada por ataques recurrentes de uveítis anterior que se acompaña de un aumento acusado de la PIO y que puede evolucionar a un glaucoma secundario. La principal causa de SPS son las infecciones por CMV[1].

Presentamos un caso de SPS cuya causa es una infección por VHS, causa poco frecuente. Hay pocas publicaciones que describan pacientes con SPS y serología en HA positiva para VHS[1,2].

Ante la positividad para VHS se recomienda tratamiento con valganciclovir oral durante 8 semanas (2 de inducción con 900mg/12h y 6 de mantenimiento con 900mg/24h)[3]. Estudios en pacientes positivos para CMV apoyan el tratamiento de larga duración únicamente con ganciclovir pomada al 2%, en los casos con recidivas frecuentes[3,4]. Aunque nuestro paciente es VHS positivo, se decide iniciar esta pauta, que ha resultado ser efectiva hasta el momento.

En la evolución nuestro paciente desarrolla daño glaucomatoso secundario, complicación que ocurre en el 26% de los casos de SPS, según la literatura revisada[1].

Bibliografía:

1. Megaw R, Agarwal PK. Posner-Schlossman syndrome. Surv. Ophthalmol. 2017; 62(3):277-285.
2. Yamamoto S, Pavan-Langston D, Tada R, et al. Possible role of herpes simplex virus in the origin of Posner- Schlossman syndrome. Am. J. Ophthalmol. 1995; 119:796-8.
3. Dolz Marco R, Gallego-Pinazo R, Arévalo JF, Díaz Llopis M. Síndrome de Posner-Schlossman. En: Manuel Díez Llopis et al, editores. Uveitis y Escleritis. Diagnóstico y Tratamiento. España: Sociedad Española de Oftalmología; 2014. p.275.
4. Chee SP, Jap A. Cytomegalovirus anterior uveitis: outcome of treatment. Br. J. Ophthalmol. 2010; 94:1648-1652.

Figuras:



FIGURA 1

Evolución del grosor de la capa de fibras nerviosas del nervio óptico (micras) en tomografía de coherencia óptica Spectralis (OCT-SP).

04 Glaucoma crónico de ángulo cerrado en paciente con nanoftalmos: cirugía de extracción de cristalino transparente

Cronic close angle glaucoma in pacient with nanophthalmos: clear lens extraction surgery

Idoia Dominguez Arroyo, Mercedes Tabares Sánchez, Carolina Martinez Barrios, María Ester Zarzosa Martín
Hospital Universitario de Burgos

Palabras clave: **nanoftalmos, glaucoma facomórfico, ángulo cerrado**

Caso:

Se presenta el caso de una paciente de 27 años con agudeza visual (AV) de 0.9 en ambos ojos (AO), con una corrección de +6.00 AO. La presión intraocular (PIO) es de 28 y 26 mmHg. Destaca una cámara anterior (CA) estrecha y un ángulo cerrado en los cuatro cuadrantes de AO en la gonioscopia. Las papilas no tienen excavación de aspecto glaucomatoso y el campo visual (CV) es normal. Se realizan iridotomías en AO y se pauta Timolol cada 12 horas.

Tres años acude a Urgencias. Refiere no ponerse adecuadamente el tratamiento. Su AV es 0.5 en OD y 0.6 en OI, y la PIO de 30 y 32 mmHg. En la funduscopia se observa una excavación temporal superior en la papila de AO. En el CV se ve una reducción concéntrica bilateral de la visión y en la Tomografía de Coherencia Óptica (OCT) de nervio óptico (NO) un adelgazamiento en la capa de fibras superior e inferior en AO. En la OCT Visante se observan los cristalinos prominentes que producen un estrechamiento del ángulo (20º). Se pauta tratamiento con Timolol + Dorzolamida cada 12 horas en AO + Acetazolamida 250 mg cada 8 horas. Con el tratamiento la PIO desciende a 10 y 11 mmHg.

En revisiones posteriores se aumenta tratamiento (Timolol + Dorzolamida + Brimonidina). Dado que persiste progresión, se propone cirugía de extracción de cristalino prominente OI para ampliar cámara anterior.

En el postoperatorio se objetiva un desplazamiento anterior de la lente intraocular, que produce un cierre angular, a pesar de haber aumentado el espacio de la cámara posterior con la extracción del cristalino. Se inicia tratamiento con Atropina para desplazar posteriormente la lente. Actualmente la paciente está estable con PIO 10 mmHg con tratamiento con Timolol + Dorzolamida cada 12h horas y Atropina cada 48 horas.

Discusión:

El nanoftalmos es una forma grave de microftalmia, caracterizado por una longitud axial <20mm, hipermetropía >7.00 dioptrías, CA estrecha y cierre angular. Supone un reto por su dificultad quirúrgica y sus potenciales complicaciones.

Se decidió la cirugía de cristalino puesto que el glaucoma era de origen facomórfico y el riesgo era menor que en la cirugía filtrante. Pero debido a la anormal configuración anatómica del nanoftalmos, el desplazamiento de la lente intraocular producía también un cierre angular. No obstante, con la relajación del músculo ciliar por la atropina, no se han requerido reintervenciones.

Bibliografía:

1. Areiter E, Neale M, Johnson SM. Spectrum of Angle Closure, Uveal Effusion Syndrome, and Nanophthalmos. JOCGP 2016;10(3):113-7.

2. Rajendrababu S, Babu N, Sinha S, Balakrishnan V, Vardhan A, Puthuran GV, Ramulu PY, A Randomized Controlled Trial Comparing outcomes of Cataract Surgery in Nanophthalmos with and without Prophylactic Sclerostomy, American Journal of Ophthalmology (2017), doi: 10.1016/j.ajo.2017.09.008.

3. Yalvac IS, Satana B, Ozkan G, Eksioglu U, Duman S. Management of glaucoma in patients with nanophthalmos. Eye (Lond) 2008 Jun;22(6):838-843.

4. Singh OS, Simmons RJ, Brockhurst RJ, Trempe CL. Nanophthalmos: a perspective on identi cation and therapy. Ophthalmology 1982 Sep;89(9):1006-1012.

Figuras:

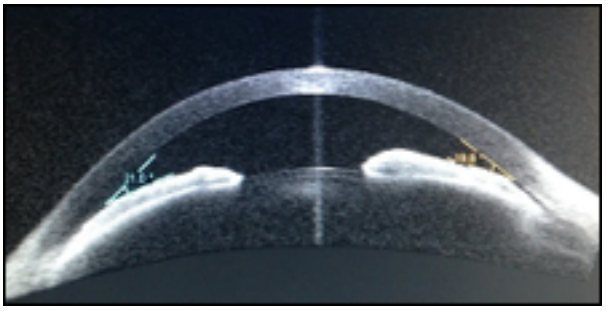

FIGURA 1

Tomografía de Coherencia Óptica Visante que muestra el estrechamiento angular (20º) por cristalino prominente.

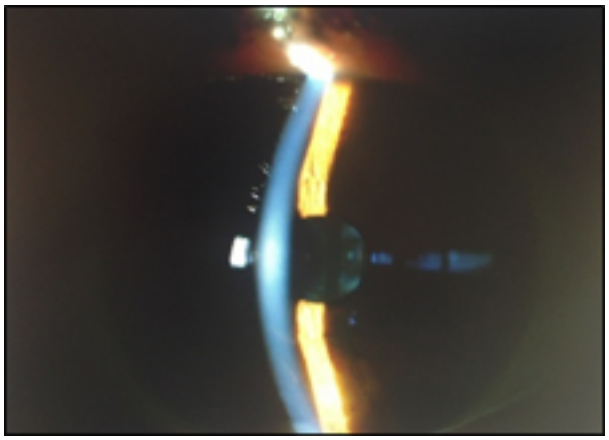

FIGURA 2

Imagen de la biomicroscopía que muestra la estrechez de la cámara anterior, por cristalino prominente.

05 Síndrome de enmascaramiento con crisis hipertensivas oculares

Masquerade syndrome with ocular hypertensive crisis

Ana María Alonso Tarancón, Paola Stefania Calles Monar, Saúl Villoria Díaz, Jaime Durantez Cacharro
Complejo Asistencial Hospitalario de Palencia

Palabras clave: **glaucoma agudo, tumor vasoproliferativo de la retina, síndrome de enmascaramiento**

Caso:

Mujer de 60 años que acudió a consulta por disminución de visión del ojo derecho (OD). A la exploración se apreciaba en OD una agudeza visual (AV) de 0,2, opacidad del cristalino, presión intraocular (PIO) de 12mmHg sin hiperemia ni reacción inflamatoria en cámara anterior (CA), con sinequias iridocristalinianas (figura 1) que no respondían a midriáticos tópicos y requirieron sinequiolisis con láser YAG. En el fondo de ojo (FO) se apreciaba una masa de aspecto vascular sobreelevada en periferia retiniana temporal con exudación lipídica centrípeta sin afectación macular. La tomografía de coherencia óptica (OCT) presentaba edema macular quístico y nervio óptico normal. El ojo izquierdo fue normal.

En la ecografía se observa una masa sólida periférica con adhesión vítrea. En la angiografía fluoresceínica (AFG) (figura 2) se observa hiperfluorescencia creciente en las fases iniciales y fuga difusa en las fases tardias, sin tortuosidad y sin dilatación de vasos nutricios. Todos estos hallazgos son congruentes con el diagnóstico de tumor vasoproliferativo.

Posteriormente ha sido atendida por tres episodios de glaucoma agudo por iris bombé solucionados tras la repermeabilización de iridotomía inicial.

Actualmente, a la espera de tratamiento, se encuentra con AV OD: 0,25. PIO 14. CA sin reacción inflamatoria.

Discusión:

Exponemos un caso que presenta sinequias posteriores, sin inflamación aparente. En su evolución presenta episodios de glaucoma agudo de posible origen uveítico en el que encontramos un tumor oculto, que por las características clínicas corresponde con un tumor vasoproliferativo. Las crisis de hipertensión ocular (HTO) son consecuencia del cierre angular secundario al bloqueo pupilar por sinequias posteriores1 que produjo un iris bombé.

El tumor vasoproliferativo es un tumor gliovascular ocular, inusual y benigno, que se encuentra más frecuentemente en la periferia temporal inferior de la retina. Puede ser idiopático (>70%) o secundario a otras patologías oculares, entre ellas algunas de carácter inflamatorio como la uveítis intermedia, retinocoroiditis toxoplásmica, retinitis por toxocara, etc. 2,3 El componente inflamatorio en este caso no está claro y no se podría decir si el tumor vasoproliferativo es causa o consecuencia de esa inflamación. La edad de la paciente, la unilateralidad y la ausencia de otros hallazgos orienta hacia un tumor vasoproliferativo primario.

Dentro de las etiologías del síndrome de enmascaramiento se ha descrito el tumor vasoproliferativo. 4.

Es un caso poco frecuente de interés por su rareza en la presentación clínica y en su evolución y que enfatiza la importancia de una exploración oftalmológica completa.

Bibliografía:

1. Flores-Sánchez BC, Tatham AJ. Acute angle closure glaucoma. Br J Hosp Med (Lond). 2019; 80(12):C174-C179.

2. Shields CL, Kaliki S, Al-Dahmash S, Rojanaporn D, et all. Retinal Vasoproliferative Tumors. Comparative Clinical Features of Primary vs Secondary Tumors in 334 Cases. JAMA Ophthalmol. 2013;131(3):328-334.

3. Özalp O, Atalay E, Bilgeç MD, et all. The Relationship Between Vasoproliferative Tumor and Uveitis in a Multiple Sclerosis Patient: A Case Report and Review of the Literature. Turk J Ophthalmol. 2019; 31;49(6):364-366.

4. Díaz Llopis M, Calonge M, Sainz de la Maza MT, et all. Uveitis y epiescleritis. Ponencia Oficial de la Sociedad Española de Oftalmología 2014.

Figuras:

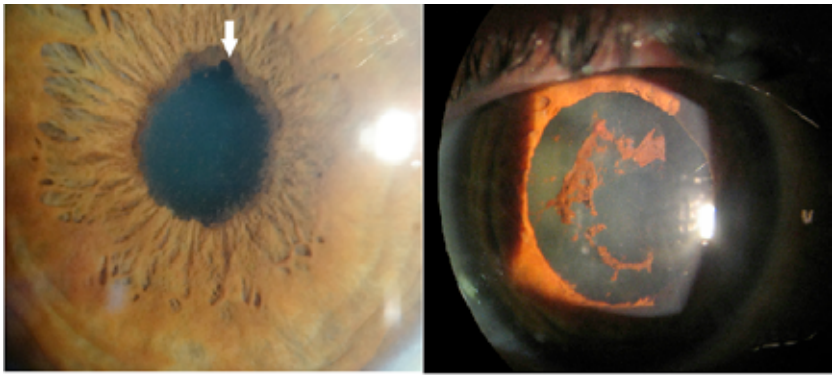

FIGURA 1

Sinequias iridocristalinianas de casi 360º antes y después de dilatación pupilar.

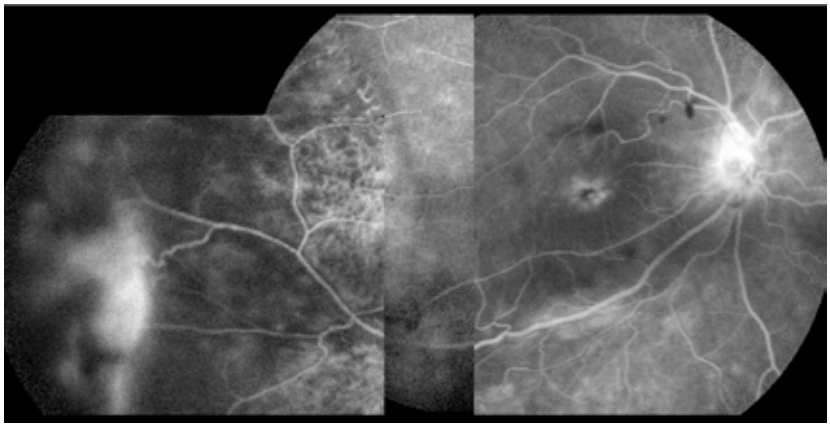

FIGURA 2

AGF hiperfluorescencia de la lesión sin tortuosidad ni dilatación de vasos nutricios.

06 Glaucoma normotensivo: la importancia de la influencia racial

Normotensive glaucoma: ethnic backgrownd could give a clue

Milagros Mateos Olivares, José Ramón Juberías Sánchez
Hospital Clínico Universitario de Valladolid

Palabras clave: **Glaucoma normotensivo, Latanoprost**

Caso:

Mujer surcoreana de 37 años remitida a la Unidad de Glaucoma para valorar excavación papilar bilateral sospechosa de glaucoma. La agudeza visual es de 0,8 con -4,75 en el ojo derecho (OD) y 1 con -4 (-0,75 x 100°) en el ojo izquierdo (OI). La presión intraocular (PIO) es 17 mmHg en ambos ojos (AO), con espesores corneales de 546 µm en OD y 534 µm en OI. Las papilas de AO muestran una relación excavación/papila de 0,4 hacia temporal inferior, sospechosas de neuropatía glaucomatosa.

El campo visual (CV), muestra un escotoma arciforme superior en AO (Figura 1). El estudio mediante tomografía (OCT) de la capa de fibras de la retina y del complejo de células ganglionares muestra alteraciones congruentes con el estudio funcional (Figura 2).

Confirmado el diagnóstico de glaucoma normotensivo (GNT) se inicia tratamiento con colirio de latanoprost 1 gota cada 24 horas en AO.

Discusión:

Presentamos un caso de GNT en una paciente de Corea del Sur, un hecho relevante pues según el estudio poblacional Namil, en este país el 77% de los glaucomas de ángulo abierto son normotensivos, frente al 20%-39% de los caucásicos[1,2]. Según un trabajo reciente, polimorfismos en el gen HK2 pudieran contribuir a esta aparente susceptibilidad genética[3].

La biomicroscopía de la papila es fundamental en este tipo de glaucoma, pues orienta el diagnóstico ya en la primera exploración realizada, siendo rápida, sencilla y al alcance de cualquier oftalmólogo[4]. En esta ocasión, la sospecha clínica se establece ante la evidencia de una excavación anormal en el contexto de una PIO dentro del rango de normalidad.

Para la confirmación diagnóstica son importantes las pruebas estructurales y funcionales. El caso expuesto muestra una buena congruencia entre el aspecto de la papila, la campimetría y la tomografía, tanto de la capa de fibras como del complejo de células ganglionares.

Como conclusión, es un ejemplo en que se resalta la importancia del análisis de la papila para sospechar neuropatía glaucomatosa, siendo una muestra de GNT, una patología relativamente infrecuente en nuestro medio, pero con una prevalencia alta en ciertas poblaciones asiáticas.

Bibliografía:

1. Kim C, Seong GJ, Lee N, Song K. Prevalence of Primary Open-Angle Glaucoma in Central South Korea: the Namil Study. Ophthalmology. 2011;118:1024-30.

2. Killer HE, Pircher A. Normal tension glaucoma: Review of current understanding and mechanisms of the pathogenesis review-article. Eye. 2018;32:924-30.

3. Jung S-H, Lee YC, Lee MY, Shin H-Y. Association of HK2 and NCK2 with normal-tension glaucoma in a population from the Republic of Korea. Graefes Arch. Clin. Exp. Ophthalmol. 2019;257:2717-21.

4. Anderson DR, Drance SM, Schulzer M, CNTG Study Group. Factors that predict the benefit of lowering intraocular pressure in normal tension glaucoma. Am. J. Ophthalmol. 2003;136:820-9.

Figuras:



FIGURA 1

Patrón de hemicampo para Glaucoma (PHG), Índice de Campo visual (VFI), Desviación Media (DM), Desviación Estándar del Patrón (PSD). Campos visuales iniciales (Humphrey 24-2) de ambos ojos. En ambos se observa escotoma arciforme superior.

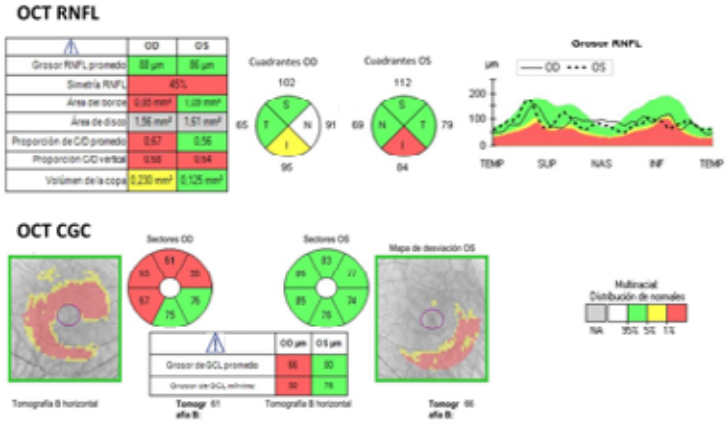

FIGURA 2

Pueden observarse las imágenes obtenidas por OCT de: la Capa de fibras nerviosas retinianas (RNFL), donde se observan valores "border-line" en el cuadrante inferior OD e infranormales en OS; y la Capa de células ganglionares (CGC) cuyo grosor promedio en el OD está disminuido a expensas del sector superior y temporal inferior y en el OI aunque tiene valores normales se aprecia un defecto temporal inferior confinado. Ambas OCTs son congruentes entre sí y con el estudio funcional.

07 Orbitopatía por prostaglandinas oculares

Prostaglandin-associated orbitopathy

Cecilia Díez-Montero, Alicia Galindo-Ferreiro, Irene Bermúdez Castellanos
Hospital Universitario Río Hortega de Valladolid

Palabras clave: **glaucoma, orbitopatía, prostaglandinas**

Caso:

Caso 1: Mujer de 72 años con glaucoma primario de ángulo abierto (GPAA) en tratamiento con Latanoprost 0,1mg/ml y Timolol/Dorzolamida 20/5 mg/ml en ojo derecho (OD). En ojo izquierdo (OI) sin tratamiento. A los dos años del inicio del tratamiento acude por hundimiento de surco párpado superior OD. A la exploración presenta distancia margen-reflejo pupilar (DMR) 5/4mm, función elevador (FE)14 mm ambos ojos (AO), test de fenilefrina negativo y exoftalmometría 15mm AO. Ausencia de pliegue palpebral, hiperpigmentacion de piel periocular y surco cadavérico por atrofia grasa de parpado superior OD.

Se solicita Tomografía Computerizada (TC) por asimetría en párpados superiores que descarta patología orbitaria. (Fig 1A)

Se cambia Latanoprost por Brimonidina 2mg/ml manteniéndose buen control tensional. Al año la asimetría desaparece, mejorando la atrofia grasa orbitaria de OD. (Fig 1B)

Caso2: Mujer de 60 años con GPAA AO en tratamiento con Timolol/Bimatoprost 5/0.3 mg/ml en OI y Dorzolamida 20mg/ml en AO. A los tres años del inicio del tratamiento acude por cambio en la coloración de piel palpebral y hundimiento de surco superior OI. A la exploración presenta una DMR de 3/4 mm, FE 14 AO, test de fenilefrina negativo, exoftalmometría 12mm AO y aumento del surco cadavérico en OI que resalta el reborde orbitario superior. (Fig 2A)

Se sustituye Timolol/Bimatoprost por Timolol/Brimonidina 2/5 mg/ml en OI. Al año, se observa disminución de la pigmentación periocular OI con mejoría de la atrofia grasa orbitaria . (Fig 2B)

Discusión:

Presentamos dos casos de OAP unilateral debida al tratamiento con prostaglandinas (PG), con buena respuesta al cambio de colirio antiglaucomatoso.

La OAP se caracteriza por ausencia de dermatochalasis, aumento del surco orbitario, ptosis del párpado superior, enoftalmos, atrofia grasa orbitaria, exposición escleral inferior y pigmentación de la piel.[1]

Es un efecto adverso poco conocido de las PG.[2] Se ha asociado con más frecuencia al uso de Bimatoprost (caso 2), aunque también se ha descrito con Latanoprost (caso 1)[3].

La atrofia de la grasa orbitaria es debida a la inhibición de la adipogénesis a través de la estimulación del receptor de prostaglandina F.[4] Se trata de un efecto adverso reversible y dosis dependiente[4], como vemos en nuestros pacientes.

Es necesario realizar un diagnóstico diferencial con una ptosis o enoftalmos en los pacientes que reciben tratamiento unilateral, como nuestros casos.

Bibliografía:

1. S DIS, Agnifili L, Cecannecchia S, A DIG, Ciancaglini M. In Vivo Analysis of Prostaglandins-induced Ocular Surface and Periocular Adnexa Modifications in Patients with Glaucoma. In Vivo. 2018;32(2):211-20.

2. Peplinski LS, Albiani Smith K. Deepening of lid sulcus from topical bimatoprost therapy. Optom Vis Sci. 2004;81(8):574-7.

3. Patradul C, Tantisevi V, Manassakorn A. Factors Related to Prostaglandin-Associated Periorbitopathy in Glaucoma Patients. Asia Pac J Ophthalmol (Phila). 2017;6(3):238-42.

4. Taketani Y, Yamagishi R, Fujishiro T, Igarashi M, Sakata R, Aihara M. Activation of the prostanoid FP receptor inhibits adipogenesis leading to deepening of the upper eyelid sulcus in prostaglandin-associated periorbitopathy. Invest Ophthalmol Vis Sci. 2014;55(3):1269-76.

Figuras:

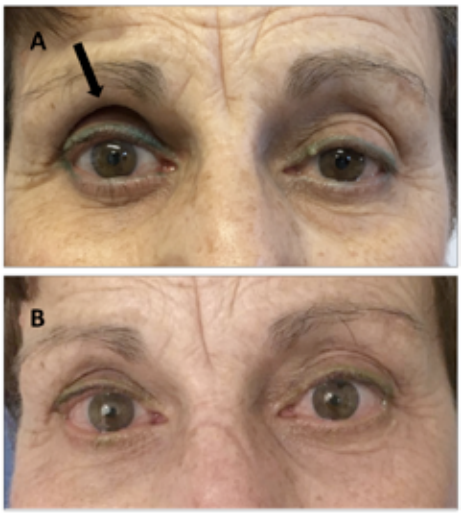

FIGURA 1

Paciente del caso clínico 1. A: imagen durante el tratamiento con Latanoprost y Timolol/ Dorzolamida en OD (flecha negra). B: Imagen al año de la sustitución de Latanoprost por Brimonidina.

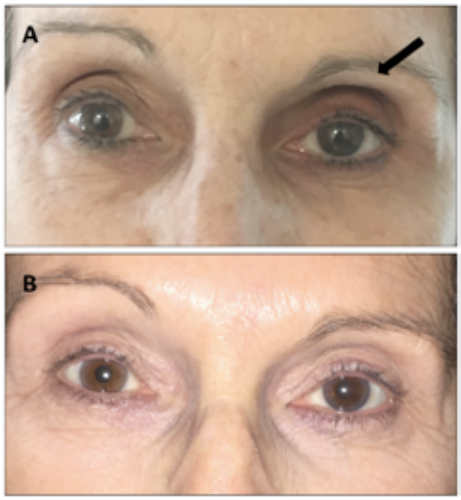

FIGURA 2

Paciente del caso clínico 2. A: imagen durante el tratamiento con Timolol/Bimatoprost en OI (flecha negra)y Dorzolamida en AO. B: Imagen al año de la sustitución de Timolol/Bimatoprost por Timolol/Brimonidina en OI.

08 Cierre del ángulo iridocorneal agudo tras episodios subagudos

Acute iridocorneal angle closure after subacute episodes

Paola Stefanía Calles Monar, Ana María Alonso Tarancón, Saúl Villoria Díaz, Jaime Durántez Cacharro
Complejo Asistencial Hospitalario de Palencia

Palabras clave: **Amaurosis, cefalea, glaucoma subagudo.**

Caso:

Mujer de 73 años que fue evaluada en neurología por cefaleas, matutinas, opresivas, en región bitemporal, de moderada intensidad y de pocos minutos de duración, con cortejo vegetativo. Se descartó patología intracraneal y arteritis de la temporal. Un año después, fue valorada en medicina interna por 2 episodios de amaurosis fugax en ojo derecho con estudio dentro de la normalidad. Un mes más tarde, acudió a urgencias de oftalmología por un episodio de disminución de la agudeza visual del ojo derecho de 10 días de evolución, acompañado de cefalea hemicraneal derecha y cortejo vegetativo. En la exploración, el ojo derecho presentaba midriasis media arrefléxica, agudeza visual de 0.2, presión intraocular de 76 mmHg, edema corneal y ángulo iridocorneal estrecho en ambos ojos; el resto de la exploración era normal. Se diagnosticó de cierre angular agudo del ojo derecho, con probables episodios de cierre angular subagudo. Se realizó iridotomía con láser YAG en ambos ojos. El campo visual y OCT de capa de fibras del nervio óptico fueron normales. Actualmente, la paciente está asintomática, ha recuperado la agudeza visual del ojo derecho y mantiene presiones intraoculares normales.

Discusión:

Dentro del glaucoma asociado con un ángulo iridocorneal estrecho, el subagudo es uno de los menos reconocidos. Hasta un tercio de los pacientes progresa a glaucoma de ángulo cerrado crónico.[1,2] El cierre angular subagudo se define como episodios intermitentes de cierre del ángulo, que pueden ser asintomáticos o causar síntomas como dolor de cabeza, ocular, diferentes grados de visión borrosa, náuseas y vómitos.[2,3] La presentación típica a menudo es incompleta y puede conducir a diagnósticos erróneos por ej. migraña, cefalea cluster, arteritis de células gigantes. Pero también patologías con pérdida visual transitoria monocular de origen intraocular, carotídeo o cardíaco.[2,4] Como hemos mencionado la paciente presentó episodios catalogados como cefalea y amaurosis fugax, que sospechamos fueron ataques de cierre angular subagudos.

Debido a la falta de conocimiento sobre esta patología, los pacientes suelen tener múltiples derivaciones médicas y un retraso sustancial en el diagnóstico y tratamiento apropiado.[1,2] La paciente fue estudiada por varios especialistas hasta que se detectó el cierre angular agudo y se realizó iridotomía con láser que es la terapia estándar[1,3].

Como conclusión, es importante incluir al cierre angular iridocorneal subagudo en el diagnóstico diferencial de todas las personas mayores de 40 años con cefalea de aparición tardía o clínica sugestiva y deben derivarse a un oftalmólogo para una evaluación gonioscópica y tonometría.

Bibliografía:

1. Nesher R, Mimouni MD, Khoury S, Nesher G, Segal O. Delayed diagnosis of subacute angle closure glaucoma in patients presenting with headaches. Acta Neurol Belg. Diciembre 2014;114(4):269-72.

2. Shindler KS, Sankar PS, Volpe NJ, Piltz-Seymour JR. Intermittent headaches as the presenting sign of subacute angle-closure glaucoma. Neurology. 13 de septiembre de 2005; 65(5):757-8.

3. Marchini G, Chemello F, Berzaghi D, Zampieri A. New findings in the diagnosis and treatment of primary angle-closure glaucoma. Prog Brain Res. 30 de junio de 2015; 221:191-212.

4. Liu DT. Intermittent angle-closure glaucoma in the presence of a white eye, posing as retinal migraine. Cephalalgia. 26 de agosto de 2006 Aug; 26(8):1036.

Figuras:

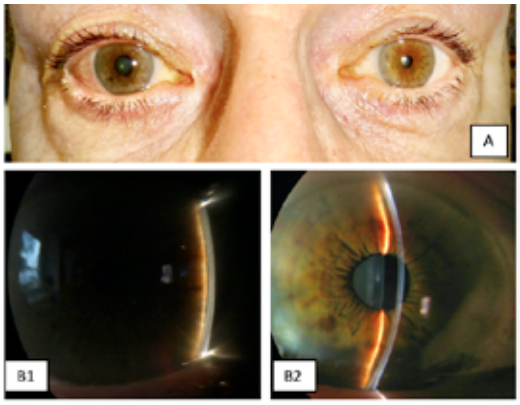

FIGURA 1

A. Ojo derecho: midriasis media arrefléxica. B1. Cámara anterior estrecha. B2. Cámara anterior abierta post-iridectomía.

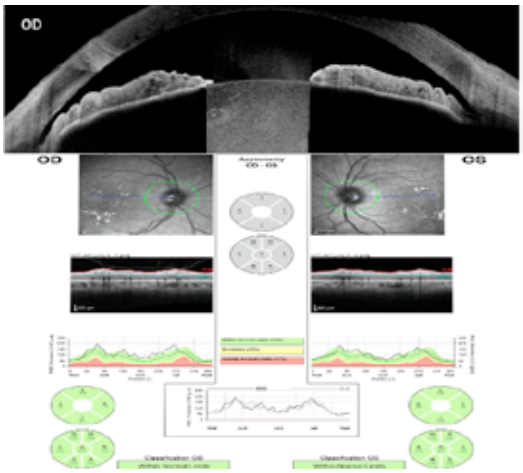

FIGURA 2

A. OTC de cámara anterior OD: ángulo iridocorneal abierto post-iridectomía. B. OTC de capa de fibras nerviosas: dentro de límites normales en ambos ojos.

09 Ciclofotocoagulación con micropulsos de láser diodo: resultados a dos años en el Hospital de León

Micropulse transscleral diode laser cyclophotocoagulation: two year follow-up in Universitary Hospital of Leon

Ana Garrote Llordén, Sergio Mahave Ruiz, Andrea Carrancho García, Borja Errazquin Aguirre, Carlos Lobato Fuertes
Hospital de León

Palabras clave: ciclofotocoagulación, diodo, micropulsos

Caso:

Presentamos una serie de tres pacientes con mal pronóstico para cirugía filtrante convencional que no alcanzan presión intraocular (PIO) objetivo a pesar de tratamiento intensivo, en los que realizamos ciclofotocoagulación transescleral con micropulsos de láser diodo (CTMLD).

El primer paciente (A) es un varón de 50 años, pseudofáquico, con antecedente de cierre angular primario; presenta PIO 34mmHg en su ojo izquierdo (OI) en tratamiento con timolol-bimatoprost, brimonidina y acetazolamida 125mg c/12h. El segundo paciente (B) es un varón de 66 años miope magno, asmático e intolerante a alfa-agonistas, con antecedente de cerclaje y vitrectomía (VPP) con inyección de silicona en ojo derecho (OD); presenta PIO 21mmHg en tratamiento con travoprost y brinzolamida, con progresión de pérdida del campo visual. El tercer paciente (C) es un varón de 52 años con antecedente de perforación ocular traumática en OD, VPP, queratoplastia penetrante e implante de iris artificial más lente intraocular; presenta PIO 20mmHg en tratamiento con timolol-bimatoprost, brinzolamida-brimonidina y acetazolamida 125mg c/12h.

Aplicamos 80 segundos de micropulsos en los hemisferios superior e inferior de cada ojo tratado utilizando el láser Iridex Cyclo G6™ con la sonda MicroPulse®P3 (Figura1): frecuencia 810nm, potencia 2000mW, modo MicroPulse DC31.3% (ON 0.500ms, OFF 1.200ms). Después inyectamos dexametasona subconjuntival e indicamos atropina 1% c/24h más dexametasona tópica en pauta descendente, manteniendo el tratamiento tópico previo.

Se mide PIO en los días 0, 1, 14 y meses 1, 3, 6, 9, 12, 18, 24 (Figura2). Los resultados tras dos años son los siguientes: A consiguió un descenso de PIO del 32% (11mmHg) con brimonidina-brinzolamida; B experimentó un descenso de PIO del 14% (3mmHg) sin reducción de tratamiento; C obtuvo un descenso de PIO del 40% (8mmHg) con timolol-bimatoprost.

Discusión:

La CTMLD es una opción terapéutica en pacientes con glaucoma[1,2,3]. Su aplicación sobre pars plana incrementa el flujo de salida uveoescleral, disminuye la producción de humor acuoso1 y modula la expresión de factores biológicos intracelulares[4]. La CTMLD disminuye la PIO hasta en un 45% a corto y medio plazo, resultando exitosa en 52-75% de los casos[2]. De media, reduce en un fármaco el tratamiento hipotensor al año de seguimiento[3]. Nuestros resultados concuerdan parcialmente con los de otros estudios publicados, si bien el bajo número de casos limita su fiabilidad. Concluimos que la CTMLD puede ser una opción terapéutica en pacientes con glaucoma como complemento al tratamiento tópico[1], especialmente en aquellos pacientes con mal pronóstico para cirugía filtrante convencional[3].

Bibliografía:

1. Ma A, Yu SWY, Wong JKW. Micropulse laser for the treatment of glaucoma: A literature review. Surv Ophthalmol. 2019 Jul - Aug;64(4):486-97.

2. Aquino MC, Barton K, Tan AM, Sng C, Li X, Loon SC, Chew PT. Micropulse versus continuous wave transscleral diode cyclophotocoagulation in refractory glaucoma: a randomized exploratory study. Clin Exp Ophthalmol. 2015 Jan-Feb;43(1):40-6.

3. Emanuel ME, Grover DS, Fellman RL, Godfrey DG, Smith O, Butler MR, Kornmann HL, Feuer WJ, Goyal S. Micropulse Cyclophotocoagulation: Initial Results in Refractory Glaucoma. J Glaucoma. 2017 Aug;26(8):726-9.

4. Yu AK, Merrill KD, Truong SN, Forward KM, Morse LS, Telander DG. The comparative histologic effects of subthreshold 532- and 810-nm diode micropulse laser on the retina. Invest Ophthalmol Vis Sci. 2013 Mar 1;54(3):2216-24

Figuras:

FIGURA 1

Láser Iridex Cyclo G6™ y sonda MicroPulse® P3.

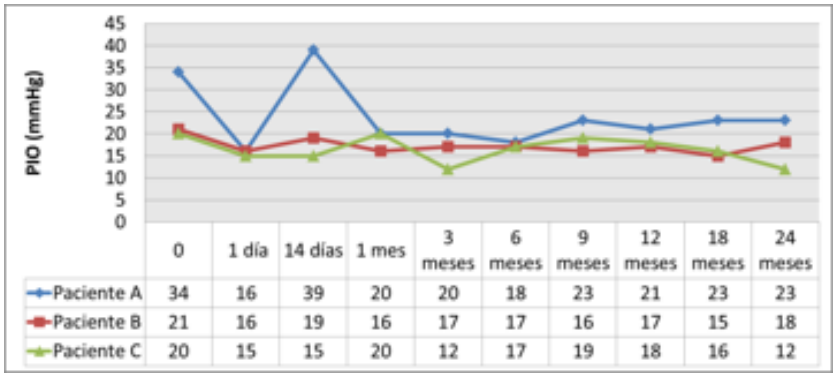

	0	1 día	14 días	1 mes	3 meses	6 meses	9 meses	12 meses	18 meses	24 meses
Paciente A	34	16	39	20	20	18	23	21	23	23
Paciente B	21	16	19	16	17	17	16	17	15	18
Paciente C	20	15	15	20	12	17	19	18	16	12

FIGURA 2

PIO a lo largo del seguimiento tras CFMLD en A, B y C.

10 Posible sindrome de efusión uveal tras implante Xen

Possible uveal effusion síndrome after Xen implant

Carolina Martínez-Barrios, Mercedes Tabares Sanchez, Idoia Domínguez Arroyo, Renzo Renato Portilla
Hospital Universitario de Burgos

Palabras clave: **Efusión uveal, glaucoma, Xen**

Caso:

Mujer de 86 años, antecedente de glaucoma crónico bilateral, operada en el ojo izquierdo (OI) de trabeculectomía fallida en 2011, con implante Ex-press en 2014. En 2018, dadas cifras tensionales elevadas en el ojo derecho (OD), se implanta XEN45® (XEN). 48hr después presenta atalamia grado 3. En quirófano, en un ojo severamente hipertenso, se repone con dificultad la cámara anterior (CA). Se sospecha síndrome de efusión uveal (SEU) y se decide derivar a nuestro centro.

A su ingreso agudeza visual (AV) en OD percepción de luz y en OI 0,7. Presión intraocular (PIO) OD 31mmHg y OI 17mmHg. En la biomicroscopía (BMC) OD destaca edema corneal, CA formada con XEN en extremo nasal superior, fibrina, hipema y Tyndall +++. Fondo de ojo (FO) inabordable, se realiza Ecografía ocular B (ECO-B) imagen sugestiva de hemorragia vítrea y desprendimiento coroideo (DC) inferior (ver figura 1). Se decide ingreso hospitalario y se inicia tratamiento con inhibidores de la anhidrasa carbónica (IAC) orales y tópicos, midriáticos y corticoides tópicos. Se realizan controles evolutivos con ECO-B, BMC y PIO. Al 4to día de ingreso, se logra ver en FO DC anular ciliar. Una vez resuelto el cuadro, se indica alta y derivación a su centro de referencia.

1 año más tarde regresa a nuestro centro por mal control de PIO en OD. AV OD 0,5 y OI 0,4 y PIO OD 24mmHg y OI 19 mmHg. Se realiza trabeculoplastía láser con poca respuesta, manteniendo PIO OD 32mmHg, se decide poner implante Ex –press. A los 4 meses de postoperatorio se encuentra bien con AV OD 0,6 y PIO OD 10 mmHg.

Discusión:

El SEU es una enfermedad manifestada por acumulación de fluido supracoroideo con el consecuente DC y retiniano1. Puede ocurrir por múltiples causas, asociándose principalmente a hipotonía e inflamación.[2]

Para la cirugía mínimamente invasiva de glaucoma, han sido diseñados diferentes implantes para favorecer el drenaje del humor acuoso (HA), uno de ellos es el XEN.[3] Hay descritas complicaciones como la migración, exposición conjuntival; sin embargo, no hay casos descritos de SEU.

Los IAC son propuestos como una alternativa de tratamiento médico dado que inhiben la producción de HA reduciendo la PIO además de estimular el mecanismo bomba de la barrera hematorretiniana.[1] En nuestro caso asociando corticoides tópicos, fue suficiente para resolver el cuadro clínico.

Consideramos importante presentar este caso, dado que no encontramos en la literatura disponible otros casos de SEU asociados a implante XEN.

Bibliografía:

1. Andrijević Derk B, Benčić G, Ćorluka V, Zorić Geber M, Vatavuk Z. Medical therapy for uveal effusion syndrome. Eye. Springer Science and Business Media LLC; 2014 Jun 6;28(8):1028–31.

2. Elagouz M, Stanescu-Segall D, Jackson TL. Uveal Effusion Syndrome. Survey of Ophthalmology. Elsevier BV; 2010 Mar;55(2):134–45.

3. Gupta C, Mathews D. XEN® stent complications: a case series. BMC Ophthalmology. Springer Science and Business Media LLC; 2019 Dec;19(1).

Figuras:

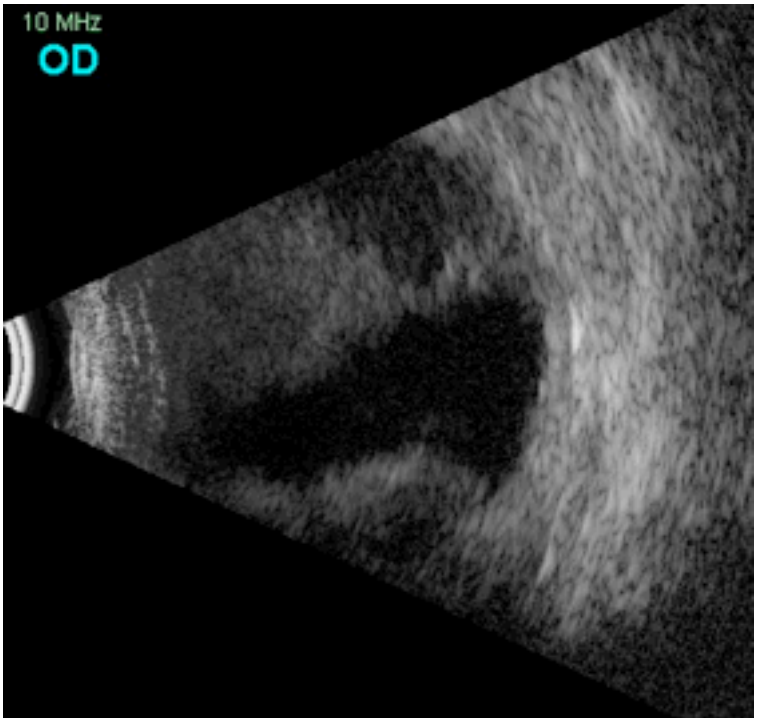

FIGURA 1

Eco-B OD

11 Catarata y glaucoma asociado a microduplicación proximal del cromosoma 15q11.2

Cataract and glaucoma in microduplication of proximal chromosome 15q11.2

Minal Belani Raju, Alicia Galindo-Ferreiro, Hortensia Sánchez Tocino
Hospital Universitario Río Hortega de Valladolid

Palabras clave: **catarata congénita, glaucoma secundario, microduplicación proximal 15q11.2**

Caso:

Niño de 4 años de edad con Tetralogía de Fallot operada. Intervenido de catarata congénita, coloboma iridiano y persistencia de vítreo primario en ojo izquierdo (OI) con 20 meses de edad.

Acude con informe de neuropediatría de microcefalia, pabellones auriculares de implantación baja, vitiligo y buen desarrollo psicomotor y cognitivo. Dentro de sus antecedentes familiares destacan dos hermanos con microduplicación proximal 15q11.2. El estudio genético realizado en el paciente confirma la misma mutación.

A la exploración oftalmológica presenta agudeza visual (AV) del ojo derecho (OD) de 0,7 y OI no percepción de luz (NPL) y endotropia congénita. En polo anterior de OI se evidencia queratopatía en banda, ectropion uveal y contracción capsular. El fondo de ojo no se visualiza en OI. El OD no evidencia alteraciones (Fig 1A). Presenta presión intraocular (PIO) OI de 28mmHg. Se realiza vitrectomía anterior por fibrosis capsular y bloqueo pupilar. En el postoperatorio se pauta brinzolamida/brimonidina 10/2mg/ml cada 12 horas (h).

A pesar del tratamiento, el OI evoluciona con aumento de buftalmos, presentando en varias ocasiones hipemas de cámara anterior.

Debido a la NPL y al defecto estético, a los 9 años de edad es intervenido del OI de evisceración con implante de Medpor OCULFIT (AJL ophthalmic, España). (Fig 1 B).

Discusión:

Presentamos un paciente con microduplicación proximal 15q11.2 asociado a catarata congénita y glaucoma. Es una enfermedad genética muy rara.

Es el primer caso reportado con microduplicación 15q11.2 asociado a catarata, glaucoma y buen desarrollo motor y cognitivo.[1] Los demás publicados padecen microdelección 15q11.2 con catarata congénita, alteraciones dismórficas y cardíacas.[2] Además padecen cambios a nivel neurológico, como retraso madurativo, alteraciones del comportamiento y atención, como los hermanos de nuestro paciente. El 4% de los niños desarrollan catarata y un 9% defectos cardíacos congénitos[2], como en nuestro caso, si bien en todos estos cuadros genéticos la expresividad incluso dentro de la misma familia es variable, como la variedad de los hermanos del paciente.

Es importante recalcar el estudio genético en aquellos pacientes con la asociación de alteraciones sistémicas y oculares. El glaucoma es una complicación en niños con cataratas congénitas intervenidos a edades tempranas, sobre todo si asocia otras alteraciones oculares como el caso que presentamos.[3]

Debido a una deformidad estética importante, en estos pacientes en los que existe una amaurosis está indicada la evisceración con implante.[4]

Bibliografía:

1. Burnside RD, Pasion R, Mikhail FM, Carroll AJ, Robin NH, Youngs EL, et al. Microdeletion/microduplication of proximal 15q11.2 between BP1 and BP2: a susceptibility region for neurological dysfunction including developmental and language delay. Hum Genet. 2011;130(4):517-28.

2. Cox DM, Butler MG. The 15q11.2 BP1-BP2 microdeletion syndrome: a review. Int J Mol Sci. 2015;16(2):4068-82.

3. Murphy M, Murtagh P, McAnena L, Eldouri A, Kirwan C, O'Keefe M. Secondary glaucoma and visual axis opacification in aphakic and pseudophakic patients following congenital cataract surgery: A 28-year longitudinal case series. Eur J Ophthalmol. 2019:1120672119862878.

4. AlDarrab A, Al Qurashi M, Al Thiabi S, Khandekar R, Edward DP. Functional Visual Ability and Quality of Life in Children With Glaucoma. Am J Ophthalmol. 2019;200:95-9.

Figuras:

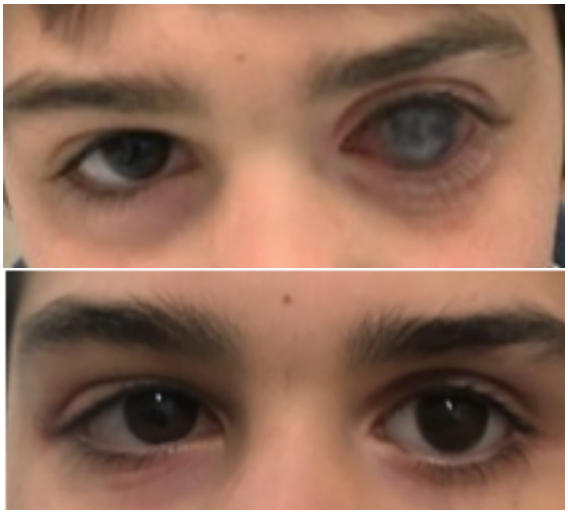

FIGURA 1

1A: Imagen del paciente a los 9 años de edad con Buftalmos de ojo izquierdo (OI). Se aprecia coloración blanco azulada de córnea y queratopatía en banda del OI.

1B: Imagen del postoperatorio de evisceración, portando prótesis ocular Ojo izquierdo. Se observa prótesis con estética favorable, conservando adecuada simetría.

12 Eccema irritativo de contacto periocular como efecto adverso de dorzolamida/timolol

Periocular irritant contact eczema as an adverse event of dorzolamida/timolol eyedrops

Irene Bermúdez Castellanos, Elvira Martínez Fernández, María Eugenia Sanchís Merino, Ramón Bringas Calvo, Alicia Galindo-Ferreiro
Hospital Universitario Río Hortega de Valladolid

Palabras clave: **Dorzolamida/timolol, eccema irritativo de contacto, glaucoma primario de ángulo abierto**

Caso:

Varón de 75 años con glaucoma primario de ángulo abierto (GPAA) en ojo izquierdo (OI), en tratamiento con dorzolamida/timolol cada 12 horas desde hace 6 meses. Acude por edema de párpado superior e inferior y enrojecimiento de OI que mejora con la aplicación de pomada de prednisona-neomicina.

A la exploración presenta en OI agudeza visual (AV) 0,3, presión intraocular 12mmHg, paquimetría 530micras, índice excavación/papila 0,7, tomografía de coherencia óptica (OCT-Cirrus) capa de fibras 66micras y células ganglionares 65micras. Ojo derecho: exploración normal. En OI se observa eritema, descamación y edema de párpado superior e inferior, múltiples quistes sebáceos y ectropión de parpado inferior por inflamación de lamela anterior. (Fig.1A) Analítica con hemograma, C1 inhibidor, factor reumatoide, anticuerpos antinucleares, antiRo y antiLa normales. Pruebas de alergia a colirios oftálmicos negativas.

Se diagnostica de eccema irritativo de contacto (EIC) por lo que se sustituye el colirio de dorzolamida/timolol por latanoprost. A las dos semanas el EIC remite y el párpado inferior vuelve a su posición normal. (Fig.1B)

Discusión:

Se presenta un caso de EIC periocular como efecto adverso muy poco frecuente debido al uso tópico de dorzolamida/timolol para el tratamiento del GPAA.

El EIC es una respuesta inespecífica de la piel a la exposición de irritantes químicos. No requiere de sensibilización previa, al contrario que la Dermatitis Alérgica de Contacto (DAC), donde se produce una hipersensibilidad retardada de tipo IV[1]. El EIC cursa con una clínica variada que va desde un eritema y sequedad ligeros hasta la aparición de placas eritemato-descamativas[2], como en el presente caso. Las lesiones del EIC suelen confinarse al área de contacto del fármaco con la piel, en este caso el ojo y los párpados. El síntoma de quemazón y escozor es lo más característico, contrariamente al picor, típico de la DAC[3]. El diagnóstico de EIC a colirios antiglaucomatosos se realiza por exclusión[3], una vez que las pruebas epicutáneas, analíticas y marcadores de autoinmunidad son negativos.

Es el primer caso reportado de EIC a timolol/dorzolamida y no hay que confundirlo con los de DAC a timolol/dorzolamida, con síntomas similares y donde las pruebas de alergia son positivas[1,4].

El tratamiento es suspender el fármaco causante de la irritación. De esta forma las alteraciones cutáneas remitirán y evitaremos el desarrollo de una hipersensibilidad retardada a partir de un EIC con exposición prolongada a fármacos, algo ya descrito en otras ocasiones[2].

Bibliografía:

1. Otero-Rivas MM, Ruiz-González I, Valladares-Narganes LM, Delgado-Vicente S, Rodríguez-Prieto MÁ. A case of contact dermatitis caused by timolol in anti-glaucoma eyedrops. Contact Dermatitis. 2015;73(4):256–257.

2. Dávila González IJ, Jáuregui Presa I, Olaguibel Rivera JM, Zubeldia Ortuño JM. Tratado de alergología. Tomo III. 2a ed. Majadahonda: Ergón; 2015.

3. Bains SN, Nash P, Fonacier L. Irritant Contact Dermatitis. Clinical Reviews in Allergy and Immunology. 2019;56(1):99–109.

4. Mancuso G, Berdondini RM. Allergic contact blepharoconjunctivitis from dorzolamide. Contact Dermatitis. 2001;45(4):243.

Figuras:

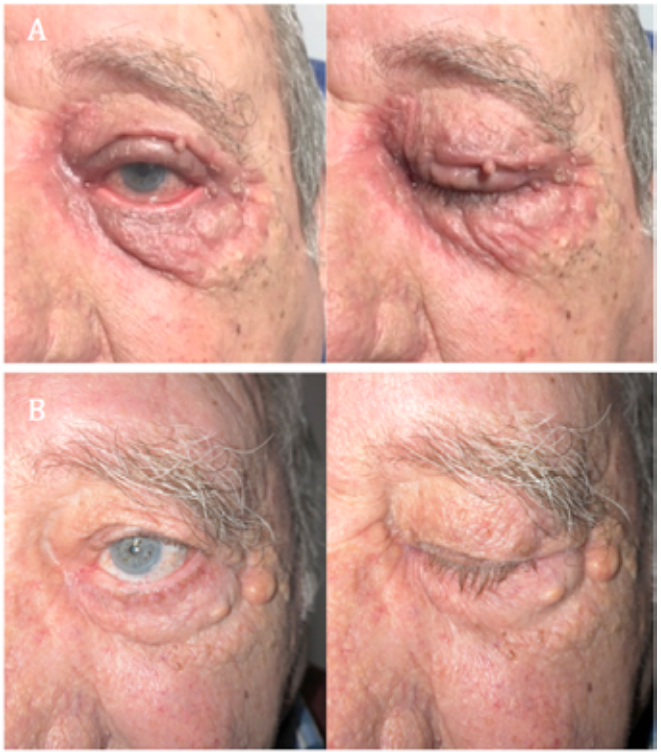

FIGURA 1

Imagen clínica del paciente. A) Imagen clínica del paciente con eccema irritativo de contacto: piel eritematosa y seca, edema de párpado superior e inferior, múltiples quistes sebáceos y ectropión en parpado inferior. B) Imagen después de resolverse el caso cambiando el fármaco antiglaucomatoso.

13 Conjuntivitis cicatricial inducida por colirio antiglaucomatoso

Cicatrizing conjunctivitis induced by antiglaucomatous drops

Lourdes Pacheco Rodríguez, Irene Varela Martínez, Alejandro Alcuaz Hidalgo, Alicia Galindo-Ferreiro
Hospital Universitario Río Hortega de Valladolid

Palabras clave: **Antiglaucomatoso, cicatrizante, conjuntivitis**

Caso:

Mujer de 71 años con antecedentes de iris en meseta e hipertensión ocular (HTO) controlada con timolol 0.5% cada 12 horas (h) en ambos ojos (AO). A la exploración se observa iridotomías permeables en AO, cámara anterior (CA) estrecha y gonioscopia grado 0-I, sin otras alteraciones en polo anterior.

Tras 6 años de tratamiento, la paciente refiere picor, escozor y molestias inespecíficas en AO. A la exploración se aprecia inyección conjuntival con fibrosis conjuntival en conjuntiva tarsal inferior, simbléfaron en tercio medio fondo saco inferior, conjuntivochalasis y pterigium en ojo derecho (OD). OI leve hiperemia conjuntival, queratitis leve, sin fibrosis conjuntival. Fig 1

Se retira timolol y se prescribe latanoprost colirio 50 µg/ml monodosis cada 24 h, además se añade colirio monodosis de fosfato de dexametasona 1mg/ml cada 6 h y lágrimas artificiales sin conservantes.
Tras mejoría de los síntomas y los signos inflamatorios, el cuadro impresiona de conjuntivitis tóxica cicatrizante inducida por timolol y se decide aplazar la biopsia conjuntival por la estabiblidad y no progresión del cuadro.

Al año del tratamiento con latanoprost, la paciente se encuentra estable. A la exploración no se evidencian nuevos cambios en el polo anterior, ni signos inflamatorios.

Discusión:

Se presenta un caso de conjuntivitis tóxica cicatrizante bilateral asimétrica, inducida por timolol colirio.

Los conservantes son un componente frecuente en múltiples tratamientos crónicos del glaucoma que inducen efectos citotóxicos en aquellos pacientes que realizan un uso crónico[1], especialmente el cloruro de benzalconio[2], como es el caso del timolol.

Ante un cuadro de conjuntivitis cicatrizante en un paciente con uso de colirios se plantea el diagnóstico diferencial entre conjuntivitis tóxica y penfigoide ocular.[3]

El diagnóstico de penfigoide cicatricial ocular es fundamentalmente histológico y la clínica progresiva. Se apreciarían depósitos de inmunofluoresceína en la membrana basal[3]. En el presente caso, decidimos no realizar biopsia conjuntival debido a la negativa del paciente y respaldados por la estabilidad de la clínica y buena evolución del cuadro.

La paciente desarrolló conjuntivitits cicatrizante asimétrica a los 6 años de tratamiento con timolol colirio AO, y los síntomas cedieron con la retirada de éste.

Se debe plantear una terapia libre de conservantes en el caso de aparición de signos que sugieran una conjuntivitis cicatrizante tóxica, especialmente en pacientes que reciben tratamiento con múltiples colirios;[1] si la clínica no cediera, entonces plantear biopsia conjuntival para descartar patología grave y evolutiva como es el penfigoide.

Bibliografía:

1.- Neoker R. Effects of common ophtalmic preservatives on ocular health. Adv Ther. 2001 Sep-Oct;18(5):205-15

2.- Kahana A, Marcet MM, Albert DM, Thliveris AT. Drug-induced cicatrising granulomatous conjunctivitis. Br J Ophthalmol. 2007 May; 91(5): 691–692

3.- Pouliquen Y, Patey A, Foster CS, Goichot L, Savoldelli M. Drug-induced cicatricial pemphigoid affecting the conjunctiva. Light and electron microscopic features. Ophthalmology. 1986 Jun;93(6):775-83

Figuras:

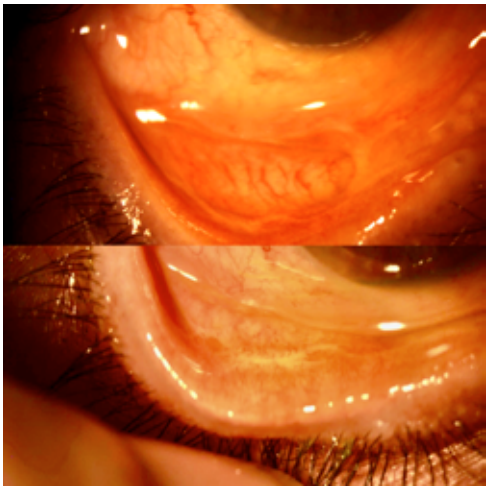

FIGURA 1

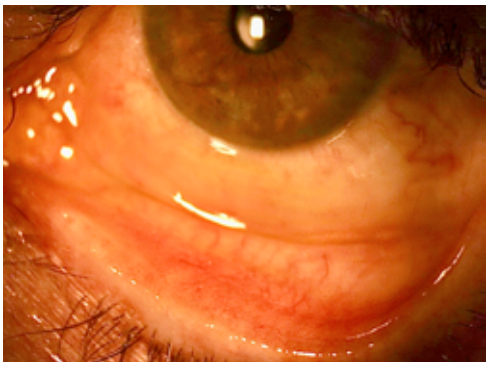

FIGURA 2

14 Ciclofotocoagulación transescleral con láser de micropulsos en glaucoma terminal refractario: seguimiento a 5 meses en dos casos clínicos

Transscleral cyclophotocoagulation with micropulse laser in terminal refractory glaucoma: 5-month follow-up in two clinical cases.

Eduardo Manuel Pastenes Zhilin, Pablo Soler Bartrina, María Sanchidrián Mayo, Lucía Inmaculada Santana García, Marina Rodríguez Andrés
Hospital El Bierzo

Palabras clave: Ciclofotocoagulación, Láser, Micropulso

Caso:

Presentamos un varón (62 años; hipertenso) y una mujer (70 años; con síndrome pseudoexfoliativo y asma) que cursan con neuropatía óptica glaucomatosa (NOG) asimétrica de larga data, con ángulo abierto y difícil control de la presión intraocular (PIO). En ambos se practicó trabeculectomía, cuyo efecto hipotensor fracasó tras 8 años. Posteriormente, recibieron válvulas de Ahmed cuyo resultado tampoco fue satisfactorio, manifestando picos recurrentes de PIO de hasta 44 y 48 mmHg (Gráfico 1). Paralelamente, se observó progresión de la NOG, con deterioro en campos visuales (Figura 1.A-B), tomografía de coherencia óptica y excavación papilar (0.9-1).

En este contexto, y pretendiendo optimizar la PIO, se decide realizar ciclofotocoagulación transescleral con láser de micropulso (CFCM). Antes del procedimiento, se pauta el tratamiento médico máximo tolerable (3 fármacos tópicos + acetazolamida oral), buscando estabilizar las cifras tensionales. Luego, se efectúa una única sesión ambulatoria de CFCM bajo anestesia regional (Figura 1.C), que fue bien tolerada. Durante la semana posterior se registraron únicamente complicaciones leves (hiperemia conjuntival, hiposfagma y celularidad en cámara anterior de +/++, con buena respuesta a dexametasona tópica).

La PIO basal fue obtenida 24 horas antes del procedimiento y se realizó seguimiento durante 5 meses en ambos pacientes (Gráfico 1), observándose una reducción tensional de 38 y 25%, respectivamente. En paralelo, el tratamiento tópico logró reducirse de tres fármacos a dos y uno, respectivamente; no volviendo a requerirse el uso de acetazolamida oral. Si bien el Caso 2 presentó cierta fluctuación evolutiva, ningún paciente volvió a registrar nuevos picos de PIO (>30 mmHg).

Discusión:

Los casos expuestos ilustran cómo la CFCM puede ser una alternativa útil en glaucomas refractarios graves. Esta tecnología ciclodestructiva, relativamente nueva, administra energía de manera intermitente al cuerpo ciliar, lo que resulta efectivo para controlar la PIO y parece ofrecer un perfil de seguridad superior a otras técnicas análogas, como el láser de diodo continuo o la crioterapia[1,2].

En los pacientes descritos se logró reducir la PIO, quitar parte del tratamiento médico y evitar nuevos picos tensionales. En el seguimiento se observó una disminución porcentual de la PIO semejante al 30% a 18 meses registrado en la literatura, cuando el tratamiento resulta efectivo[3,4], con efectos adversos poco relevantes.

En conclusión, la CFCM parece ser una opción efectiva y segura, tal como también lo señalan otros autores[4]. Sin embargo, todavía se requiere un mayor número de estudios que describan el seguimiento, replicabilidad y efectos a largo plazo.

Bibliografía:

1. Aquino MC, Barton K, Tan AM, Sng C, Li X, Loon SC. Micropulse versus continuous wave transscleral diode cyclophotocoagulation refractory glaucoma: a randomized exploratory study. Clin Experiment Ophthalmol. 2015;43(1):40-6.
2. Bloom P, Negi A, Kersey E, Crawley L. Cyclodestructive Techniques. In: Shaarawy T, Sherwood M, Hitchings R, Crowston J, eds. Glaucoma. 2nd ed. London: Elsevier Ltd; 2015. p. 1150-1159
3. Tan AM, Chockalingam M, Aquino MC, Lim ZI, See JL, Chew PT. Micropulse transscleral diode laser cyclophoto-coagulation in the treatment of refractory glaucoma. Clin Experiment Ophthalmol. 2010;38(3):266–272.
4. Chen MF, Kim CH, Coleman AL. Cyclodestructive procedures for refractory glaucoma. Cochrane Database of Systematic Reviews 2019, Issue 3. Art. No.: CD012223. DOI:10.1002/14651858.CD012223.pub2.

Figuras:

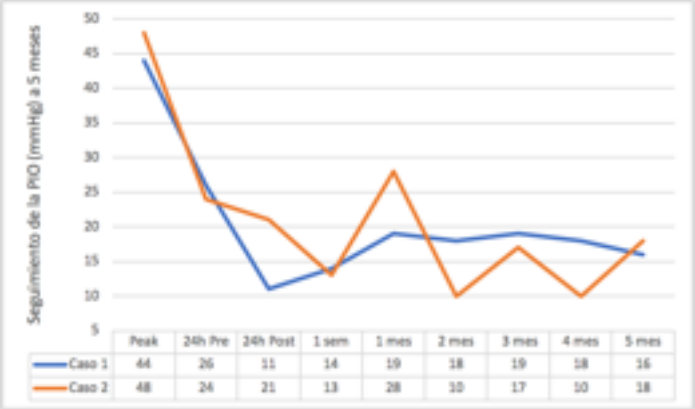

	Peak	24h Pre	24h Post	1 sem	1 mes	2 mes	3 mes	4 mes	5 mes
Caso 1	44	26	11	14	19	18	19	18	16
Caso 2	48	24	21	13	28	10	17	10	18

FIGURA 1

Gráfico 1. El eje de ordenadas registra la PIO (mmHg). El eje de abscisas muestra el tiempo de seguimiento. Se incluyen la PIO máxima registrada de cada Caso (Peak) y la PIO 24 horas antes del procedimiento (basal).

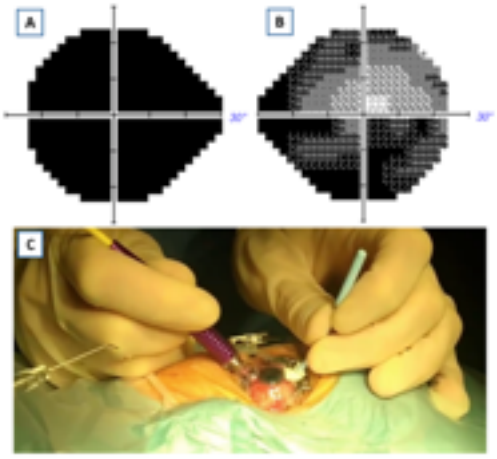

FIGURA 2

Campos visuales antes del procedimiento en los casos 1 (A) y 2 (B). Ambos recibieron una sesión de ciclofotocoagulación transescleral con láser de micropulsos mediante la plataforma IRIDEX Cyclo G6® (C). Imagen por gentileza del Dr. Pablo Soler B.

15 Glaucoma neovascular. Tratamiento con válvula Ahmed

Neovascular glaucoma. Ahmed valve treatment

Sara Infante Lastra, Adoración Alonso Santamaría, Ana María Sánchez-Jara
Complejo Asistencial Universitario de Salamanca

Palabras clave: **Glaucoma Neovascular, Válvula de Ahmed**

Caso:

Se trata de un Varón de 61 años, con antecedentes personales de: Diabetes Mellitus tipo II y dislipemia, que acudió a urgencias por disminución súbita de agudeza visual (AV) del ojo izquierdo (OI) de 24h de evolución. La AV era Cuenta Dedos, y en el fondo de ojo se ven venas tortuosas, signos de cruce arterio-venosos, hemorragias intrarretinianas en polo posterior y en los cuatro cuadrantes. (Figura 1). Inicialmente se diagnostica de Trombosis de Vena Central de la Retina y se indica tratamiento con inyección intravítrea de anti-VEGF (Lucentis), además de estudio de factores de riesgo cardiovascular por Medicina Interna.

Pasado un mes se reevalúa al paciente, que presenta en el fondo de ojo del OI una intensa isquemia retiniana en polo posterior y periferia, con alteración vascular de predominio arterial (vasos entrecortados, vasos fantasma) (Figura 2). La angiografía con fluoresceína confirma esta isquemia. Se instaura tratamiento con panfotocoagulación retiniana (PFC). A pesar de ello, pasados cuatro meses, el paciente desarrolla un glaucoma neovascular, con dolor ocular y una presión intraocular (PIO) de 50 mmHg, que requirió tratamiento médico oral y tópico, PFC más confluente e inyecciones de anti-VEGF intravítreos y una dosis en cámara anterior. El tratamiento fue insuficiente, por lo que finalmente se decidió tratamiento quirúrgico con Válvula de Ahmed.

Discusión:

El glaucoma neovascular es un tipo común y grave de cierre de ángulo secundario causado por una variedad de trastornos, que provocan la aparición de vasos sanguíneos en el iris y en la malla trabecular, y de una membrana fibrosa que con su contracción desarrolla sinequias anteriores periféricas (SAP) que van cerrando gradualmente el ángulo. Las causas más frecuentes son la retinopatía diabética y las oclusiones venosas retinianas[1]. El pronóstico es malo, por ello la prevención y el diagnóstico temprano son esenciales. La gonioscopia es vital para el diagnóstico precoz. El tratamiento debe ir enfocado a tratar la causa, y el tratamiento médico suele ser una medida temporal hasta que se realiza una cirugía más definitiva, que será una cirugía de filtración o implantación de un tubo de derivación, y tendrá más posibilidades de éxito una vez que la neovascularización haya disminuido tras la PFC y la terapia anti- VEGF [1,2,3].

Bibliografía:

1. Christopher A. Girkin, MD, Chair ANjali M. Bhorade, MD, editors. Basic and Clinical Science Course of American Academy of Ophthalmology. Módulo 2. Barcelona:IDEMM FARMA, S.L.;2020.60-64.

2. Zhan Xie, Hai Liu, Mulong Du. Efficacy of Ahmed Glaucoma Valve Implantation on Neovascular Glaucoma. Int J Med Sci. 2019; 16(10): 1371-1376.

3. Liu L, Xu Y, Huang Z, Wang X.Intravitreal ranibizumab injection combined trabeculectomy versus Ahmed valve surgery in the tratment of neovascular glaucoma: addesment of efficacy and complications. BMC Ophtahlmol. 2016. 26;16:65.

Figuras:

FIGURA 1

Imagen clínica del paciente. A) Imagen clínica del paciente con eccema irritativo de contacto: piel eritematosa y seca, edema de párpado superior e inferior, múltiples quistes sebáceos y ectropión en parpado inferior. B) Imagen después de resolverse el caso cambiando el fármaco antiglaucomatoso.

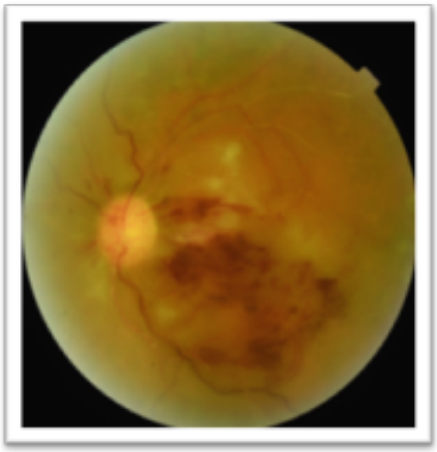

FIGURA 2

Palidez papilar, isquemia retiniana, alteración vascular predominantemente arterial (vasos entrecortados, vasos fantasma), hemorragia intrarretiniana.

16 Glaucoma de rápida evolución secundario a fístula carótido-cavernosa refractaria

Secondary quick onset glaucoma due to a refractary carotid-cavernous fistula

Elvira Martínez Fernández, María Calabuig Goena, Irene Bermúdez Castellanos, Manuel Fajardo Puentes, Alicia Galindo-Ferreiro
Hospital Universitario Río Hortega de Valladolid

Palabras clave: **fístula carótido-cavernosa, glaucoma**

Caso:

Varón de 64 años consulta por diplopia y enrojecimiento en ojo derecho (OD). La exploración oftalmológica es: agudeza visual (AV) de 0.7 en OD y 0.9 en ojo izquierdo (OI); presión intraocular (PIO) de 30mmHg en OD y 20mmHg en OI; motilidad ocular (MOE) con restricción en infradextroversión; exoftalmometría (distancia intercantal 93mm) de 18mm OD y 15mm OI; vasos epiesclerales ingurgitados en biomicroscopía de OD; excavación papilar (E/P) en OD de 0.3, con buen anillo. En tomografía de coherencia óptica (OCT) (Cirrus-HD), grosor de células ganglionares (CG) de 85µm en OD y 84µm en OI; capa de fibras de 111µm en OD y 105µm en OI. Campo visual (CV) (Octopus-900) normal. La vena oftálmica superior derecha en ecografía-doppler (EcoD) orbitaria presenta flujo invertido; en angio-resonancia magnética (A-RM), aparecen signos de ingurgitación y de "arterialización" (Fig 1A-B), hallazgos compatibles con fístula carótido-cavernosa (FCC). La hipertensión ocular secundaria al estasis venoso se trata con Timolol/Dorzolamida (Cosopt®,Santen,Finlandia). Se deriva a Neurocirugía. Tras tres intentos (dos cirugías abiertas y una embolización endovascular) se consigue cerrar con éxito la fístula. A la semana, el paciente presenta en OD AV de movimiento de manos (MM); PIO de 20mmHg; blefaroptosis; MOE alterada; quémosis; E/P de 0.5 y CG de 25µm. Dos meses después, la quémosis ha desaparecido (Fig 2A-B-C). Se diagnostica glaucoma de estasis secundario a FCC refractaria.

Discusión:

Se presenta un caso de glaucoma de estasis venoso secundario a una FCC espontánea refractaria, cuyo diagnóstico inicial se basó en elevación de PIO y restricción de MOE, con CV y OCT normales. Las FCC son comunicaciones entre seno cavernoso y circulación carotídea.[1] Son poco frecuentes y suelen ocurrir espontáneamente en mujeres de edad avanzada.[2] La sintomatología y exploración inicial de este paciente eran anodinas, pero al avanzar, la clínica empeoró con quémosis, proptosis, afectación del III, IV, VI pares y disminución de visión, como se describe en la literatura.[1,2] La hipertensión ocular es secundaria al aumento de presión venosa epiescleral, que impide el drenaje del humor acuoso.[1] Para el diagnóstico de FCC son imprescindibles la EcoD y la A-RM.[1] La cirugía está indicada si hay daño ocular,[3] como en este caso. La probabilidad de recidiva tras un primer cierre quirúrgico es del 11%, como ocurrió a este paciente.[4] Es necesario el trabajo multidisciplinar ante una FCC, puesto que un manejo precoz y eficaz disminuye la probabilidad de desarrollar un glaucoma secundario con potencial pérdida irreversible de visión.[1]

Bibliografía:

1. Calafiore S, Perdicchi A, Scuderi G, Contestabile MT, Abdolrahimzadeh S, Recupero SM. Glaucoma Management in Carotid Cavernous Fistula. Case Rep Ophthalmol. 2016 Jun 2; 7(2): 296-302
2. Xia Y. A red eye induced by a spontaneous carotid cavernous fistula. Am J Emerg Med. 2018 Dec; 36(12): 2336.e1-2336.e2
3. Kac MJ, Kac SI, Martins AG. Secondary glaucoma following carotid cavernous fistula resolved after fistula's embolization: case report. Arq Bras Oftalmol. 2010 Jul-Aug; 73(4): 370-372
4. Sur S, Menaker SA, Alvarez C, Chen S, Shah SS, Peterson EC, Elhammady MS, Starke RM. Multimodal Management of Carotid-Cavernous Fistulas. World Neurosurg. 2020 Jan; 133: e796-e803

Figuras:

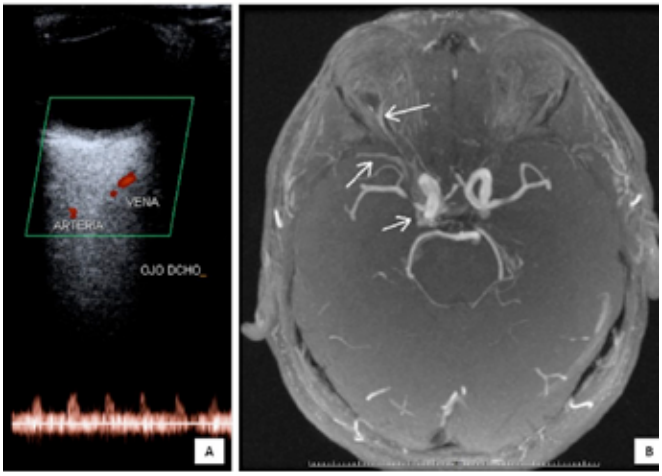

FIGURA 1

Paciente con glaucoma secundario a fístula carótido-cavernosa derecha. Pruebas de imagen solicitadas, sugerentes del diagnóstico. A: Ecografía-doppler orbitaria derecha. Se aprecia flujo invertido y arterializado en vena oftálmica superior derecha, con morfología parvus-tardus. B: Angio-Resonancia magnética cerebral. La vena oftálmica superior derecha muestra signos de relleno precoz arterial al igual que el seno venoso esfenoparietal ipsilateral y en menor medida el seno intercavernoso (flechas blancas).

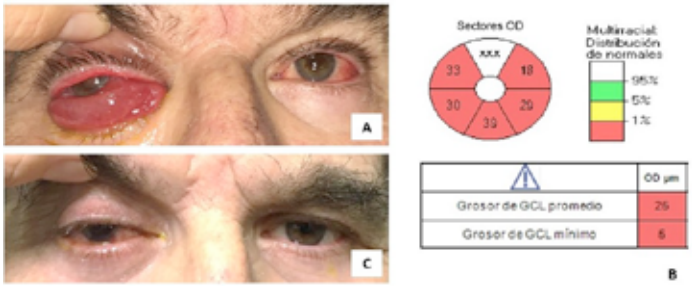

FIGURA 2

Paciente con glaucoma secundario a fístula carótido-cavernosa derecha. Exploración física y tomografía de coherencia óptica (OCT) tras cierre definitivo de la fístula. A: Exploración oftalmológica una semana después de la última intervención, en la que se aprecia blefaroptosis derecha, con quémosis inferior. B: Grosor de células ganglionares en OCT (Cirrus-HD) por debajo del límite de la normalidad. C: Exploración oftalmológica dos meses después de la última intervención. La quémosis se ha resuelto, persitiendo la blefaroptosis.

17 Glaucoma neovascular secundario a tratamiento de melanoma de coroides mediante braquiterapia epiescleral

Secondary neovascular glaucoma after episcleral brachytherapy on a patient with choroidal melanoma

Daniel Aparicio Rodríguez, Mª Antonia Saornil Álvarez, Ciro García Álvarez
Hospital Clínico Universitario de Valladolid

Palabras clave: **braquiterapia epiescleral, glaucoma neovascular, melanoma de coroides**

Caso:

Varón de 51 años sin antecedentes de interés, que acude por visión de sombra en ojo izquierdo. La exploración oftamológica revela agudeza visual (AV) 1 ojo derecho y 0,9 ojo izquierdo. Resto normal. En el fondo de ojo se detecta una masa nodular, pigmentada, en cuadrante superonasal que asocia un desprendimiento de retina (DR) exudativo. La ecografía ocular mostró una lesión de 11x9mm de base x 9mm de altura máxima, compatible con melanoma (Fig.1). El estudio de extensión resultó negativo, y se decidió tratamiento mediante braquiterapia episcleral.

Dos años después, el tamaño del tumor se redujo un 30%, persistiendo DR inferior y apareciendo retinopatía por radiación. El paciente continuó estable hasta los 3,5 años, en que presentó ojo rojo doloroso, rubeosis, ángulo cerrado y presión intraocular (PIO) de 50 mmHg (Fig.2); se diagnostica de glaucoma neovascular postradiación y se decide la enucleación como tratamiento definitivo.

Discusión:

La braquiterapia episcleral es la técnica conservadora más utilizada en el melanoma de coroides, demostrando buenos resultados respecto al control tumoral, con recurrencias de entre 5-10%. Los efectos secundarios pueden implicar disminución de AV o pérdida del globo ocular.[1-2]

La radiación daña directamente al DNA y provoca muerte celular; indirectamente, afecta al endotelio vascular produciendo en diferido oclusiones vasculares tanto en retina y tejidos próximos como en la vascularización tumoral, conduciendo a isquemia y necrosis que pueden llevar al GNV entre el 10% y el 23% de pacientes.[1,2,3]

Los mecanismos de producción de GNV están poco establecidos, pero implican daño directo sobre vascularización del iris, invasión tumoral del mismo y producción de factores proangiogénicos que inducen neovascularización y cierre angular.[2-4] Sin embargo, no todos los ojos tratados desarrollan GNV; entre los factores de riesgo se encuentran ojos con tumores grandes y los que previamente tenían una PIO elevada, por lo que la susceptibilidad individual sería determinante.[2,4]

No existe ningún estudio que defina un tratamiento para el GNV postradiación.[1,2] Se ha propuesto el uso de medicación tópica,[3,4] pero si aún así no se controla la PIO y el dolor, el tratamiento definitivo es la enucleación secundaria, pues no se puede someter al ojo a cirugías perforantes que produzcan extensión extraocular de células tumorales de dudosa viabilidad.[1]

Serían necesarios estudios sobre los factores de riesgo de GNV para realizar un seguimiento exhaustivo permitiendo su detección precoz, y para poder realizar tratamiento en estadios precoces evitando el desarrollo de GNV, conservando así la visión y el globo ocular.

Bibliografía:

1. Sánchez-Tabernero S, García-Alvarez C, Muñoz-Moreno MF, Diezhandino P, Alonso-Martínez P, de Frutos-Baraja JM, López-Lara F, Saornil MA. Pattern of Local Recurrence After I-125 Episcleral Brachytherapy for Uveal Melanoma in a Spanish Referral Ocular Oncology Unit. Am J Ophthalmol. 2017;180:39-4.

2. Gronewald C, Konstantinidis L, Damato B. Effects of radiotherapy on uveal melanomas and adjacent tissues. Eye 2013;27:163-171.

3. Wen JC, Oliver SC, McCannel TA. Ocular complications following I-125 brachytherapy for choroidal melanoma. Eye 2009; 23:1254-1268.

4. Puusaari I, Heikkonen J, Kivelä T. Ocular complications after iodine brachytherapy for large uveal melanomas. Ophthalmology 2004;111:1768-1777.

Figuras:

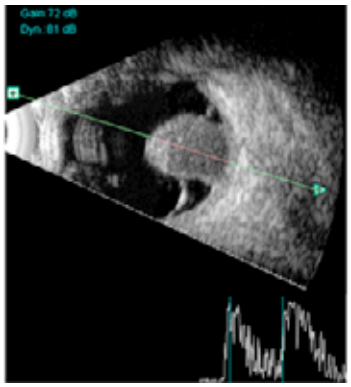

FIGURA 1

Ecografía ocular OI mostrando melanoma de coroides y desprendimiento de retina exudativo inferior asociado. Obsérvense las dimensiones del tumor, así como la hipoecogenicidad y el ángulo kappa característicos del melanoma de coroides.

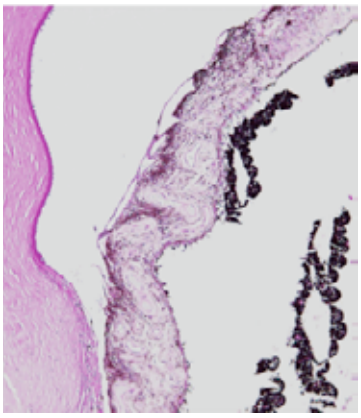

FIGURA 2

Corte histológico, tinción PAS mostrando rubeosis del iris, con el consecuente cierre del ángulo y producción de GNV.

18 Incarceración recidivante de iris en esclerectomía profunda no perforante

Recurrent iris incarceration after deep sclerectomy

Alicia Canalejo Oliva, José Ramón Juberías Sánchez
Hospital Clínico Universitario de Valladolid

Palabras clave: **Corectopia, Esclerectomía profunda no perforante, Incarceración de iris**

Caso:

Varón de 68 años con antecedentes oftalmológicos de catarata subcapsular posterior y glaucoma primario de ángulo abierto, en tratamiento con latanoprost, timolol y dorzolamida, en ambos ojos.

El ojo derecho es intervenido de una cirugía combinada de facoemulsificación, implante de lente intraocular y esclerectomía profunda no perforante (EPNP) sin incidencias. En el postoperatorio inmediato el paciente realiza varias maniobras de Valsalva debido a una tos incontrolable, dando lugar a una corectopia con incarceración iridiana en la membrana trabéculo-descemética el primer día del postoperatorio.

Se intenta desenclavar el iris mediante colirio de pilocarpina. Al no resultar efectivo, se procede a una desincarceración “ab interno” y, con sólo la inyección de acetilcolina intracamerular, la corectopia se soluciona. En la segunda semana del postoperatorio tras la repetición de maniobras de Valsalva, recidiva el enclavamiento y la corectopia (Figura 1). Se intenta una desincarceración “ab interno”, que no resuelve la complicación, teniendo que realizar una desincarceración “ab externo” mediante una reconversión a trabeculectomía (Figura 2). El control tensional ha sido adecuado durante 5 años.

Discusión:

Una de las complicaciones[1] específicas de la EPNP es la incarceración del iris en la membrana trabéculo-descemética. Esta complicación puede producirse por microperforaciones durante la cirugía, tras la goniopunción con láser YAG[2], o menos frecuentemente, por una maniobra de Valsalva[3].

Este caso ilustra las posibles alternativas para solucionar esta complicación. El tratamiento conservador farmacológico es útil en corectopias de poco tiempo de evolución (24 horas). La desincarceración “ab interno” [4], que conserva la anatomía y las ventajas de la EPNP, se puede realizar cuando el iris no está adherido y fibrosado a la ventana trabéculo-descemética y no hay una rotura amplia de la membrana que pueda condicionar una hipotonía por exceso de filtración. La desincarceración “ab externo”, que conlleva la transformación de la EPNP en una trabeculectomía, se puede realizar cuando las demás maniobras no resultan efectivas. En este caso, se han empleado las tres alternativas, siendo la última, la que resolvió de forma permanente esta complicación.

Se debe advertir a los pacientes intervenidos de EPNP del peligro que conllevan las maniobras de Valsalva. La incarceración del iris en la EPNP puede aparecer de forma precoz o tardía y su manejo conlleva un escalón terapéutico condicionado por el tiempo de evolución y la extensión de dicha incarceración.

Bibliografía:

1. Mendrinos E, Mermoud A, Shaarawy T. Non-penetrating Glaucoma Surgery. Surv Ophtalmol. 2008;53(6):592-630.

2. Ibáñez J, Loscos J, Vasquez A, Pérez D, Martínez J, Cristóbal JA. Incarceración de iris postgoniopunción en la esclerectomía profunda no perforante. Rev. esp. investig. oftalmol. 2015;5(1):24-27.

3. Wang BS, Xiao L, Liu J, Dong N, Aung T. Dynamic Changes in Anterior Segment Morphology during the Valsalva Maneuver Assessed with Ultrasound Biomicroscopy. IOVS. 2012;53:7286-7289.

4. Reis G, Clement C. Ab-interno peripheral iridectomy for the management of iris incarceration following deep sclerectomy. RANZCO. 2014;42(3):291-2.

Figuras:

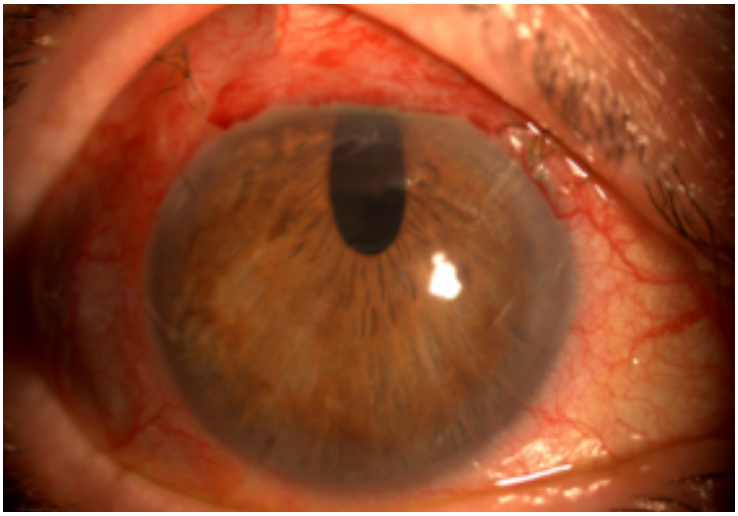

FIGURA 1

Recidiva de la corectopia en la segunda semana postquirúrgica de esclerectomía profunda no perforante.

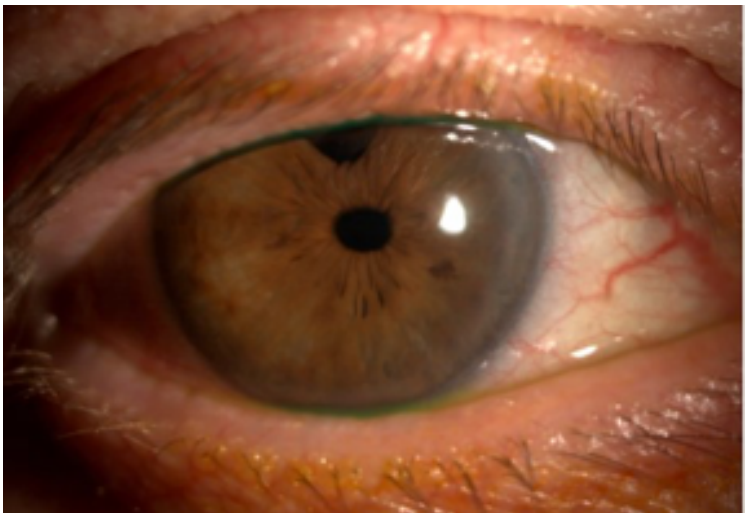

FIGURA 2

Resolución permanente de la incarceración de iris tras la desincarceración "ab externo" con reconversión a trabeculectomía.

19 Dehiscencia de sutura conjuntival persistente tras revisión quirúrigca de Xen: alternativas terapéuticas

Persistent conjunctival erosion after surgical Xen revision: management options

María Satrústegui Lapetra, Gema Gutiérrez Torres, María Teresa Pérez-Cid, Esther Sáez Martín, Sara Díez Arandilla
Complejo Hospitalario de Segovia

Palabras clave: **Dehiscencia de sutura, Implante Xen**

Caso:

Paciente varón de 63 años con hipertensión ocular en OD que fue tratado hace 3 años con implante Xen y Mitomicina C. Durante la cirugía, el stent inicial no se visualizaba en cámara anterior ni en el espacio subconjuntival por lo que se decidió implantar un segundo stent. Posteriormente mediante gonioscopia se visualizaron los dos implantes, uno bien posicionado y otro adyacente aposicionado sobre iris. Hasta el momento había presentado buen control tensional. A los 3 años se aprecia una elevación de la PIO (38mmHg) junto con empeoramiento funcional y estructural. Presentaba ampolla con microquistes. Se decide realizar revisión quirúrgica.

Durante la disección de la fibrosis se produce una fractura de uno de los stents en su extremo distal. Se comprueba adecuado funcionamiento y se realiza sutura conjuntival con nylon 10/0. Durante el postoperatorio el paciente presenta hipotonía con dehiscencia de sutura que se repara 2 veces sin éxito. Se realiza injerto de fascia lata junto con recubrimiento de membrana amniótica que vuelve a fracasar por lo que se decide retirada de implante Xen. Uno de ellos se retiró íntegro vía subconjuntival. El segundo se fragmentó durante su manipulación y se terminó de retirar a través de cámara anterior con pinzas de 23G previa tinción con azul tripán e inyección de viscoelástico en cámara anterior. Finalmente se consiguió cicatrización de la conjuntiva.

Discusión:

El dispositivo Xen es un tubo de colágeno implantado ab interno que drena el humor acuoso desde cámara anterior hacia el espacio subconjuntival con el objetivo de reducir la presión intraocular.

Mientras que las posibles complicaciones intraoperatorias asociadas al implante Xen están bien descritas en la literatura hay pocos estudios aún sobre la incidencia y el manejo de las complicaciones postoperatorias[1, 2, 3]

En nuestro caso, el acortamiento accidental del tubo durante la revisión quirúrgica produjo, según la ley de Poiseuille[2], una disminución de la resistencia y consecuente aumento del flujo.

A su vez durante la revisión del Xen la incisión probablemente se realizó demasiado cerca del implante y por tanto un alto flujo en la región de la sutura impedía su cierre. Por otra parte la seguridad de la Mitomicina C subconjuntival sin lavado posterior no está del todo clara y ha podido influir en la falta de cicatrización.

En ocasiones, ante una dehiscencia de sutura recurrente, la retirada del implante Xen puede ser la única solución. Se puede realizar ab interno o subconjuntival, teniendo en cuenta la posibilidad de ruptura dada su fragilidad.

Bibliografía:

1. Gupta, C., Mathews, D. XEN® stent complications: a case series. BMC Ophthalmol 19, 253 (2019). https://doi.org/10.1186/s12886-019-1267-y

2. Arnould, L et al. Recurrent exposure of Xen Gel Stent implant and conjunctival erosion. Journal of Glaucoma 2019;28:e37-e40

3. Santamaría-Álvarez, Juan F. Management of conjunctival perforation and xen gel stent exposure by stent repositioning through the anterior chamber. Journal of Glaucoma 2019;28:e24-e26

Figuras:

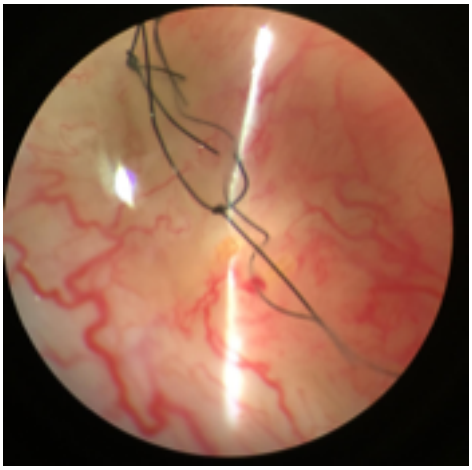

FIGURA 1

Foto de lámpara de hendidura donde se visualiza extrusión de los 2 implantes Xen a través de dehiscencia de sutura conjuntival.

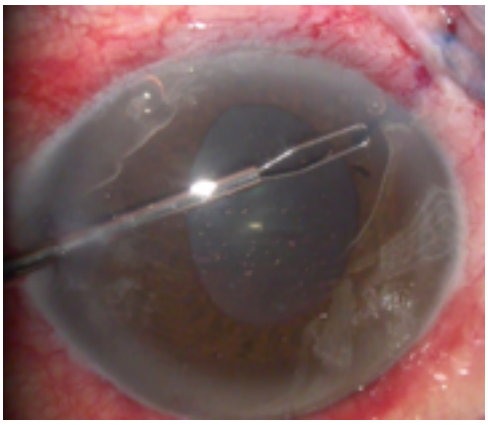

FIGURA 2

Foto de retirada de implante Xen a través de cámara anterior.

20 Técnica quirúrgica modificada de Moreno Montañés para un caso refractario de glaucoma uveítico

Moreno Montañés´ modified surgical technique for a refractory case of uveitic glaucoma

Leyre Peinado Vicente, María Teresa Pérez-Cid Rebolleda, María Satrústegui Lapetra, Ana Cisnal Herrero, Pilar Castiñeiras Cabello
Complejo Hospitalario de Segovia

Palabras clave: **Modificación quirúrgica glaucoma, válvula de Ahmed**

Caso:

Presentamos una mujer de 61 años con esclerouveitis de repetición, HLA-B27+, que desarrolla un glaucoma uveítico refractario a tratamiento médico y quirúrgico (trabeculectomía e implante de válvula de doble plato). Se decide intervención mediante la implantación de una válvula de Ahmed según lo que hemos denominado la técnica quirúrgica de Moreno Montañés modificada. La técnica consiste en la implantación de una válvula de Ahmed en el cuadrante nasal inferior a 10 milímetros de limbo anclada a esclera con poliéster trenzado 5/0. Posteriormente aseguramos el extremo del tubo valvular atravesándolo con una sutura de prolene 10/0 doblemente armada (Figura 1). Con una aguja de calibre 23G, a 180 grados de la válvula, perforamos a nivel de limbo para atravesar por cámara anterior y salir a 3 milímetros del cuerpo valvular. De esta manera hemos creado el canal para la entrada del tubo valvular. Sin retirar la aguja, introducimos los dos extremos de la sutura de prolene para guiar su salida a través de cámara anterior (Figura 2). Retiramos la aguja retrocediendo a la vez que traccionamos de los dos cabos de la sutura, de tal manera que en cámara anterior quedan ambos cabos de la sutura. Posteriormente incorporamos viscoelástico en el canal y tunelizamos el tubo a la vez que tiramos desde el otro extremo de los cabos de sutura. Comprobamos el posicionamiento correcto del tubo, sin contacto con el iris ni con el endotelio corneal. Desanclamos las suturas con un corte y fijamos el tubo a esclera. Después recubrimos el cuerpo valvular con fascia lata y suturamos la conjuntiva según procedimiento habitual.

Discusión:

La implantación de dispositivos de drenaje en el glaucoma se realiza como técnica de elección en algunas ocasiones (glaucomas neovasculares, uveíticos...); y como técnica secundaria en otros como refractariedad de las cirugías filtrantes previas[1].

La técnica habitual empleada para la tunelización escleral en válvulas en el cuadrante temporal superior[1] es más complicada cuando se coloca una válvula en el cuadrante nasal inferior. Hemos modificado la técnica de Moreno Montañés[2,3], que ubica el tubo valvular en cámara posterior guiado por una sutura anudada, por la colocación del tubo en cámara anterior con el tubo atravesado por la sutura. Consideramos esta técnica práctica por la comodidad para el cirujano, la menor manipulación y tiempo quirúrgico empleado.

Bibliografía:

1. Gil Carrasco F. Técnica de tunelización en el implante valvular de Ahmed. Annals d'Oftalmologia 2015;23(4):241-245.

2. Moreno-Montañés J, Alfonso Bartolozzi B, Sáenz-de-Viteri Vázquez M. Implante del dispositivo de drenaje guiado por sutura en la cámara posterior. Annals d'Oftalmologia 2015;23(4):249-254

3. Moreno-Montañés J, Fantes F, García-Gómez P. Polypropylene suture- guided valve tube for posterior chamber implantation in patients with pseudophakic glaucoma. J Cataract Refract Surg. 2008;34:1828-31.

Figuras:

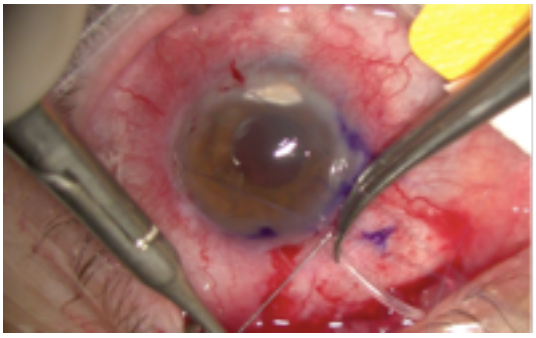

FIGURA 1

Foto tomada durante la cirugía en la que se observa el momento en que el tubo valvular es atravesado por la aguja de la sutura de prolene 10/0.

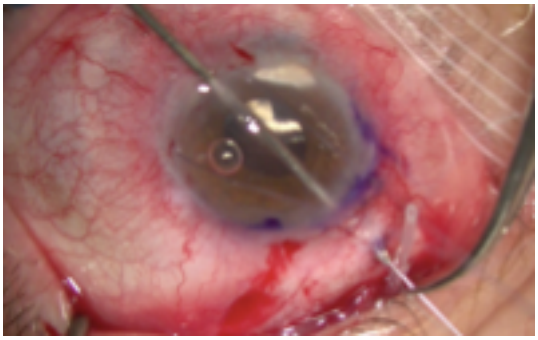

FIGURA 2

Foto tomada durante la cirugía en la que se observa como la aguja de calibre 23G que atraviesa la cámara anterior y tuneliza la entrada para el tubo valvular, y como se canalizan los extremos de la sutura de prolene 10/0 a través del lumen de la aguja.

21 Extrusión del tubo de válvula de Ahmed: Flap rotacional de conjuntiva

Tube extrusion in Ahmed device implant: conjunctival rotation flap

Gabriela Pacheco Callirgos, José Ramón Juberias Sánchez
Hospital Clínico Universitario de Valladolid

Palabras clave: **Conjuntiva, Extrusión, Válvula de Ahmed**

Caso:

Paciente varón de 63 años intervenido de cirugía de cataratas en ambos ojos, remitido de otro centro por una subluxación de la lente intraocular (LIO) en el ojo izquierdo (OI), como opción terapéutica se realizó una vitrectomía pars plana 25G con recambio de lente en sulcus suturada a esclera.

Durante el postoperatorio precoz cursó con episodios de hipertensión ocular refractaria al tratamiento médico por lo que se remitió a la Unidad de Glaucoma. El diagnóstico fue de Glaucoma pigmentario secundario y se indicó como tratamiento quirúrgico el implante de una Válvula de Ahmed con un parche de pericardio.

Dos años después de la intervención, en un control rutinario, subjetivamente asintomático, la exploración del ojo afecto (OI) mostró una agudeza visual (AV) de 0,5. En la biomicroscopía de polo anterior (Fig.1a) se evidenció la extrusión del tubo de la válvula con una ampolla a nivel del plato normal y la presión intraocular (PIO) de 12mmhg.

Se indicó como tratamiento quirúrgico el recubrimiento con fascia lata del tubo más flap conjuntival rotacional. (Fig. 1b) Actualmente, tres meses después de la cirugía, la AV del ojo afecto es de 0.5, el recubrimiento permanece estable y se mantiene un adecuado control de la PIO.

Discusión:

La extrusión del tubo de la válvula de Ahmed es una complicación poco frecuente, se describe que el 5% de los tubos de los dispositivos de drenaje pueden extruirse a los 5 años[1], siendo en nuestro caso a los dos años.

Las causas y factores de riesgo son en la actualidad poco claros, diversos estudios mencionan como principal factor condicionante al mecanismo de roce entre la conjuntival bulbar y palpebral durante el parpadeo.[2]

El tratamiento definitivo puede obligar a la retirada del dispositivo y el manejo terapéutico debe ser rápido por el riesgo de endoftalmitis.

El recubrimiento del tubo se puede realizar con parche de esclera, córnea, fascia lata o pericardio y un flap conjuntival para recubrimiento final[3,4]. La fibrosis conjuntival puede limitar éste último paso. En nuestro caso se cubrió el tubo con un injerto de fascia lata. La fibrosis y retracción conjuntival encontrada obligó a realizar un flap conjuntival rotacional doble, que es una técnica quirúrgica muy infrecuente y más laboriosa que el flap conjuntival por deslizamiento o el rotacional simple.

La extrusión del tubo del implante de drenaje es una complicación que puede precisar una reconstrucción quirúrgica compleja.

Bibliografía:

1. Gedde S, Herndon L, Brandt J, et al. Postoperative complications in the Tube Versus Trabeculectomy (TVT) study during five years of follow-up. Am J Ophthalmol. 2012;153(5):804–14.

2. Catoira-Boyle Y, Wudunn D, Cantor L. Postoperative Complications. In: Shaarawy T, Sherwood M, Hitchings R, Crowston J. Glaucoma: Medical diagnosis and therapy. 2nd ed. London: Elsevier Saunders; c2014. p.1092-1105.

3. Ainsworth G, Rotchford A, Dua H, et al. A novel use of amniotic membrane in the management of tube exposure following glaucoma tube shunt surgery. Br J Ophthalmol. 2006;90(4):417–19.

4. Rosentreter A, Schild A, Dinslage S, et al. Biodegradable implant for tissue repair after glaucoma drainage device surgery. J Glaucoma. 2012;21(2):76–8.

Figuras:

FIGURA 1

Extrusión del Tubo de la Válvula de Ahmed en cuadrante superior de conjuntiva (OI).

FIGURA 2

Recubrimiento con Fascia Lata y realización de un Flap Conjuntival rotacional doble (OI), tercer mes postoperatorio.

22 Manejo de rotura intraoperatoria de tubo valvular

Management of intraoperative valve tube rupture

Sara Díez Arandilla, Esther Sáez Martín, Gema Gutiérrez Torres, Francisco Minaya Martinez, María Satrústegui Lapetra
Complejo Hospitalario de Segovia

Palabras clave: **corte, tubo, válvula de Ahmed**

Caso:

Presentamos el caso de una mujer de 59 años, con antecedentes de diabetes mellitus, diagnosticada de ciclitis heterocrómica de Fuchs en ojo izquierdo (OI) en 2002, que ha presentado brotes inflamatorios de repetición, recibiendo tratamiento con corticoides e inmunosupresores.

En 2016 presentó por primera vez un pico hipertensivo (36 mmHg) en OI y comenzó tratamiento hipotensor tópico. A lo largo de tres años la agudeza visual fue disminuyendo apreciándose progresión en el campo visual (escotoma de bjerrum) y en la capa de fibras nerviosas retinianas medido por tomografía de coherencia óptica, siendo necesario el uso de tres fármacos tópicos y un inhibidor de la anhidrasa carbónica oral.

En septiembre de 2019 se decidió implantar una válvula de Ahmed, quedando el tubo en posición retroiridiana. La paciente continuó con presiones intraoculares elevadas por lo que se optó por recolocar el tubo valvular a cámara anterior. Durante la cirugía se hizo un corte accidental en la pared del tubo y se comprobó con azul tripán la fuga de fluido a través de dicho corte. En un primer momento se pensó en la sustitución de la válvula por otra nueva pero, finalmente, se consiguió la reparación del tubo, utilizando un fragmento de aproximadamente 2 milímetros procedente de la sonda empleada habitualmente en la cirugía de dacriocistorrinostomía, a modo de manguito sobre el tubo valvular seccionado (Figura 1). Se hizo pasar nuevamente azul tripán a través del tubo, comprobando su estanqueidad y su normal funcionamiento y se implantó, como estaba previsto, en la cámara anterior (Figura 2).

Discusión:

La implantación de una válvula de Ahmed es una técnica quirúrgica efectiva que reduce la presión intraocular en pacientes afectos de glaucoma.[1] Mientras que, en el pasado, el uso de este dispositivo estaba reservado a glaucomas refractarios a otros procedimientos quirúrgicos, hoy en día también se emplea como cirugía de primera elección en casos seleccionados.[2] La cirugía de implantación de válvula de Ahmed supone un reto para el cirujano y requiere una larga curva de aprendizaje. Algunas complicaciones relacionadas con este tipo de cirugía incluyen hipotonía, edema y descompensación corneal, endoftalmitis, phthisis bulbi, diplopía, estrabismo, oclusión del tubo y exposición del tubo o del plato valvular por erosión conjuntival[3]. No hay caso ningún reportado en la bibliografía de una complicación como la que se expone y por tanto tampoco de su manejo. La solución que exponemos evita desechar una válvula de Ahmed y logra un funcionamiento normal de la misma.

Bibliografía:

1. Riva I, Roberti G, Oddone F, Konstas A, Quaranta L. Ahmed glaucoma valve implant: surgical technique and complications. Clinical Ophthalmology, 2017: 11 357-367.

2. Riva I, Roberti G, Katsanos A, Oddone F, Quaranta L. A Review of the Ahmed Glaucoma Valve Implantand Comparison with Other Surgical Operations. Advances in Therapy, 2017. 34:834-847.

3. Almobarak F, Khan AO. Complications and 2-year valve survival following Ahmed valve implantation during the first 2 years of life. British Journal of Ophthalmology 2009 Jun; 93 (6): 795-8.

Figuras:

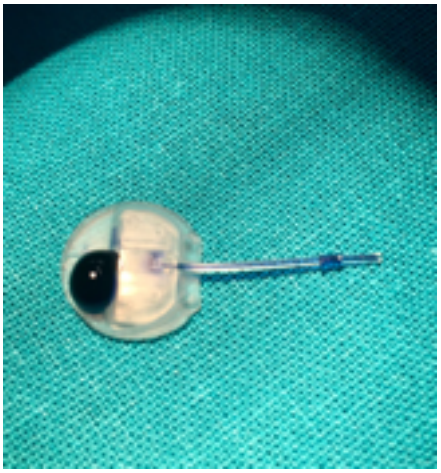

FIGURA 1

Reparación de tubo valvular con sonda de dacriocistorrinostomía a modo de manguito

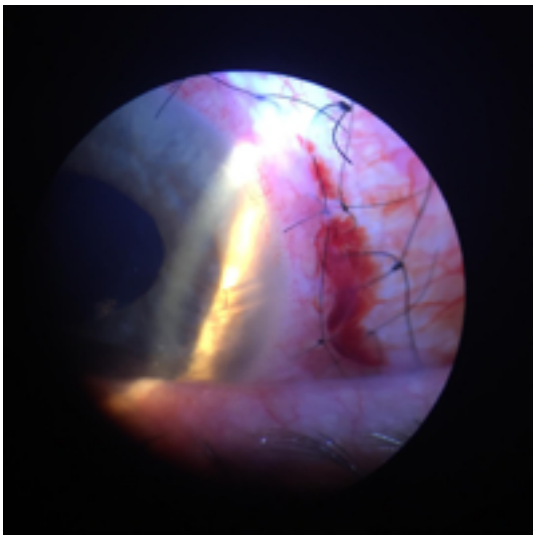

FIGURA 2

Tubo valvular implantado en cámara anterior tras la reparación, con correcto funcionamiento.

Jornada
de Residentes
SOFCALE
Glaucoma

SOCIEDAD DE OFTALMOLOGÍA CASTELLANO LEONESA

Hospital General de ***Segovia***

2020

X Jornada de Residentes SOFCALE

Glaucoma

Patrocinan:

Hospital General de ***Segovia***

2020