XI Jornada de Residentes SOFCALE

ONLINE

UVEÍTIS

ANTERIORES

11-12 de marzo de 2021

Organizan:

SOCIEDAD DE OFTALMOLOGÍA CASTELLANO LEONESA

Junta Directiva SOFCALE

Comité Científico:

→ Junta Permanente SOFCALE

→ Servicio de Oftalmología HURH

Ponentes invitados:

→ David Criado del Hoyo

→ José Mª Herreras Cantalapiedra

→ Miguel Cordero Coma

Coordinan:

→ Ramón Bringas Calvo

→ Javier Montero Moreno

→ Alicia Galindo Ferreiro

ISBN: 978-84-09-10284-6

Editorial: Asociación Castellano Leonesa de Oftalmología

Título: Uveítis Anteriores

Subtítulo: Jornada de Residentes Sofcale
11-12 de marzo de 2021

Autor (Entidad): Asociación Castellano Leonesa de Oftalmología

Editor invitado: Junta Directiva SOFCALE 2019-2021

Director editorial: Mª Antonia Saornil Álvarez

Editor científico: MªAntonia Álvarez Saornil, Alicia Galindo-Ferreiro

Editor adjunto: Ramón Bringas Calvo

Autores: Cisnal Herrero, Ana ; Alonso Tarancón, Ana María ; Carrancho García, Andrea ; Framiñán Aparicio, Beatriz ; Errazquin Aguirre, Borja ; Reyes Pacheco, Christian Marcel ; Pastenes Zhilin, Eduardo Manuel ; Martínez Fernández, Elvira ; López Miñarro, Ignacio ; Bermúdez Castellanos, Irene ; Varela Martínez, Irene ; Sendino Tenorio, Isabel ; Monasterio Bel, Jorge ; Peinado Vicente, Leyre ; García Onrubia, Luis ; Satrústegui Lapetra, María ; González de Frutos, Marina Pilar ; Rodríguez Andrés, Marina ; Belani-Raju, Minal ; El Hamdaoui Abdelkader, Narjisa ; Soler Bartrina, Pablo ; Calles Monar, Paola Stefanía ; Serafim Reis, Pedro Manuel ; Mejía Freire, Santiago ; Villoria Díaz, Saúl ; Criado del Hoyo, David ; Miguélez Llamera, Zaida ; Santana García, Lucía ; Loreto Carrero, Mirlibeth ; Arlegui Tricio, Rubén ; Cordero Coma, Miguel ; Casado Blanco, Herman ; García Sanz, Carolina ; Díaz Valle, David ; Lobato Fuertes, Carlos ; Sánchez Tocino, Hortensia ; Cocho Archiles, Lidia ; Herreras Cantalapiedra, José Mª; Álvarez Saornil, Mª Antonia ; García Álvarez, Ciro ; Guerra Calleja, Gloria ; Izquierdo Millán, Isabel ; Pacheco Rodríguez, Lourdes ; Cano Suárez, Magnolia ; Córdero Pérez, Yolanda ; Molina Ordás, Álvaro ; Molina Pérez, Mireia ; Reina Báez, Carlos ; Inés Revuelta, Sandra M ; Martín Sanz, Raquel ; Hernández Galilea, Emiliano ; Lantigua Dorville, Yrbani ; Lacosta Asín, A. Vanesa ; Hernáiz Cereceda, A. ; Gutiérrez Cuesta, A.

Congreso: XI Jornada de Residentes SOFCALE: Uveítis Anteriores. ONLINE 11 y 12 de marzo 2021.

Formato del producto: Digital: descarga y online

Detalle Formato: PDF

Fecha de edición: 22 de febrero de 2021

País de edición: España

Idioma de la publicación: Español / Castellano

Materias IBIC: MJQ, Oftalmología

Tipo de edición: Edición nativa digital

Comentarios de la edición: http://sofcale.org/publicaciones/

ÍNDICE

01 DEBUT DE CUADRO INFLAMATORIO CON ESPONDILOARTROPATÍA PSORIÁSICA MIXTA, UVEÍTIS ANTERIOR Y ENFERMEDAD DE CROHN *6*

Debut of inflammatory process with mixed psoriatic spondyloarthropathy, anterior uveitis and crohn's disease.

Alonso Tarancón, Ana María [1]; Calles Monar, Paola Stefania [1]; Villoría Díaz, Saúl [1]; González de Frutos, Marina Pilar [1]; Cano Suárez, Magnolia Trinidad [1]
[1] Complejo Asistencial Universitario de Palencia

02 UVEÍTIS ANTERIOR HIPERTENSIVA COMO DEBUT DE CORIORRETINITIS *8*

Hypertensive anterior uveitis as debut of chorioretinitis.

Belani Raju, Minal [1]; Bermúdez Castellanos, Irene [1]; Sánchez Tocino, Hortensia [1]
[1] Hospital Universitario Río Hortega

03 UVEÍTIS ANTERIOR AGUDA BILATERAL ASOCIADA A RIFABUTINA EN UN NIÑO INMUNO-COMPROMETIDO *10*

Rifabutin-associated Bilateral Acute Anterior Uveitis in an immunocompromised child.

Bermúdez Castellanos, Irene [1]; Martínez Fernández, Elvira [1]; Belani-Raju, Minal [1]; Criado-Del Hoyo, David [1]
[1] Hospital Universitario Río Hortega

04 UVEÍTIS ANTERIOR EN UN PACIENTE DE EDAD AVANZADA *12*

Anterior uveitis in an elderly patient.

Calles Monar, Paola Stefanía [1]; Alonso Tarancón, Ana María [1]; Villoria Díaz, Saúl [1]; González de Frutos, Marina Pilar [1]; Cano Suárez, Magnolia T. [1]
[1] Complejo Asistencial Universitario de Palencia

05 EL SIGNO DE AMSLER-VERREY, PECULIAR HIPEMA DE LA UVEÍTIS HETEROCRÓMICA DE FUCHS *14*

Amsler-Verrey sign, the Fuchs heterochoromic uveitis peculiar hyphema.

Carrancho García, Andrea [1]; Errazquin Aguirre, Borja [1]; García Sanz, Carolina [1]; El Hamdaoui Abdelkader, Narjisa [1]; Loreto Carrero, Mirlibeth [1]
[1] Complejo Asistencial Universitario de León

06 CICLITIS HETEROCRÓMICA DE FUCHS, MANIFESTACIÓN DE UNA TOXOPLASMOSIS OCULAR *16*

Fuchs' heterochromic cyclitis, manifestation of an ocular toxoplasmosis.

Cisnal Herrero, Ana [1]; Díaz Valle, David [2]; Satrústegui Lapetra, María [1]; Peinado Vicente, Leyre [1]; Reyes Pacheco, Christian [1]
[1] Complejo Asistencial de Segovia, [2] Hospital Clinico San Carlos

07 UVEÍTIS VIRALES ¿UNA ENTIDAD INFRADIAGNOSTICADA? *18*

Viral uveitis, an underdiagnosed entity?

El Hamdaoui Abdelkader, Narjisa [1]; Cordero Coma, Miguel [1]; Carrancho Garcia, Andrea [1]; Errazquin Aguirre, Borja [1]; Sendino Tenorio, Isabel [1];
[1] Complejo Asistencial Universitario de León

08 UVEÍTIS DE FUCHS: FACTORES PREDICTORES DE LA EVOLUCIÓN DE LA PRESIÓN INTRAO-CULAR Y EL GLAUCOMA *20

Predictive factors of intraocular pressure and glaucoma

Errazquin Aguirre, Borja [1]; Lobato Fuertes, Carlos [1]; Carrancho García, Andrea [1]; Sendino Tenorio, Isabel [1]; Arlegui Tricio, Rubén [1]
[1] Complejo Asistencial Universitario de León

09 UVEÍTIS ANTERIOR AGUDA COMO PRIMERA MANIFESTACIÓN DE HEPATITIS AUTOINMUNE: A PROPÓSITO DE UN CASO *22*
Acute anterior uveitis as first manifestation of autoimmune hepatitis: a case report

Framiñán Aparicio, Beatriz [1]; Parra Morales, Alejandra María [1]; Molina Pérez, Mireia [1]; Reina Báez, Carlos [1]; Inés Revuelta, Sandra María [1]
[1] Complejo Asistencial Universitario de Salamanca

10 INFLAMACIÓN OCULAR COMO PRIMERA MANIFESTACIÓN DE LA HAPLOINSUFICIENCIA A20 *24*
Ocular inflammation as the first manifestation of haploinsufficiency A20

García-Onrubia, Luis [1]; Mejia-Freire, Santiago [1]; Cocho Archiles, Lidia [1]; Herreras Cantalapiedra, José María [1]
[1] Hospital Clínico Universitario de Valladolid

11 UVEÍTIS ANTERIOR POR FRAGMENTOS NUCLEARES RETENIDOS TRAS FACOEMULSIFICACIÓN NO COMPLICADA *26*
A retained nuclear fragment induced anterior uveitis after non-complicated phacoemulsification

González de Frutos, Marina P. [1]; Villoria Díaz, Saúl [1]; Calles Monar, Paola Stefanía [1]; Alonso Tarancón, Ana María [1]; Casado Blanco, Herman [1]
[1] Centro Asistencial Universitario de Palencia

12 TUMOR VASOPROLIFERATIVO DE RETINA ASOCIADO A UVEÍTIS *28*
Retinal vasoproliferative tumor related to uveitis

López Miñarro, Ignacio [1]; García Álvarez, Ciro [1] ; Saornil Álvarez, Mª Antonia [1]
[1] Hospital Clínico Universitario de Valladolid

13 UVEÍTIS ANTERIOR AGUDA RECURRENTE EN PACIENTE CON ESCLERODERMIA *30*
Recurrent acute anterior uveitis in a patient with scleroderma

Martínez Fernández, Elvira [1]; Bermúdez Castellanos, Irene [1]; Varela Martínez, Irene [1]; Cordero Pérez, Yolanda [1]
[1] Hospital Universitario Río Hortega. Valladolid

14 SÍNDROME DE TRANSLUMINACIÓN BILATERAL AGUDA DEL IRIS: DIAGNÓSTICO DIFERENCIAL DE UVEÍTIS ANTERIOR *32*
Bilateral Acute Transillumination of the Iris Syndrome (BATI): Differential Diagnosis of Anterior Uvetis

Mejía Freire, Santiago [1]; García Onrubia, Luis [1]; Cocho Archiles, Lidia [2]; Herreras Cantalapiedra, José María [2]
[1] Hospital Clínico Universitario de Valladolid [2] IOBA (Instituto Universitario de Oftalmobiología Aplicada), Universidad de Valladolid.

15 CORIORRETINOPATÍA EN PERDIGONADA CON UVEÍTIS ANTERIOR *34*
Birdshot chorioretinopathy with anterior uveitis.

Monasterio Bel, Jorge [1]; Lantigua Dorville, Yrbani [1]; Lacosta Asín, A. Vanesa [1]; Hernaiz Cereceda, A. [1]; Gutiérrez Cuesta, A.[1]
[1] Hospital Universitario de Burgos

16 METÁSTASIS UVEAL DE CARCINOMA MAMARIO ESTADIO IV: IMPORTANCIA DEL DIAGNÓSTICO DIFERENCIAL EN UVEÍTIS ANTERIORES *36*
Uveal metastasis of Stage IV breast carcinoma: importance of differential diagnosis in anterior uveitis

Pastenes Zhilin, Eduardo Manuel [1]; Santana García, Lucía Inmaculada [1]; Soler Bartrina, Pablo [1]; Rodríguez Andrés, Marina [1]; Guerra Calleja, Gloria [1]
[1] Hospital El Bierzo, Ponferrada

17 ENFERMEDAD DE ROSAI-DORFMAN CON DEBUT OFTALMOLÓGICO *38*
Rosai-Dorfman disease with Ophthalmological debut

Peinado Vicente, Leyre [1]; Izquierdo Millán, Isabel [1]; Satrústegui Lapetra, Maria [1]; Cisnal Herrero, Ana [1]; Reyes Pacheco, Christian [1]
[1] Complejo Asistencial de Segovia

18 SÍNDROME UVEÍTIS-GLAUCOMA-HIPEMA PRODUCIDO POR SUBLUXACIÓN DE LENTE INTRAOCULAR EN RELACIÓN CON TRAUMATISMO CRANEOENCEFÁLICO *40*
Uveitis-glaucoma-hyphaema syndrome produced by intraocular lens subluxation in relationship with cranioencephalic trauma
Serafim Reis, Pedro Manuel [1]; Martín Sanz, Raquel [1]; Hernández-Galilea, Emiliano [1]
[1] Complejo Asistencial Universitario de Salamanca

19 SÍNDROME DE NEFRITIS TUBULOINTERSTICIAL CON UVEÍTIS (TINU). PATOLOGÍA INFRECUENTE Y RELEVANCIA DEL DIAGNÓSTICO PRECOZ EN TRES CASOS CLÍNICOS *42*
Tubulointerstitial nephritis and uveitis syndrome (tinu). an uncommon pathology and the relevance of an early dia
Reyes Pacheco, Christian Marcel [1]; Izquierdo Millán , Isabel [1]; Molina Ordas, Álvaro [1]; Peinado Vicente, Leyre [1]; Satrustegui Lapetra, María [1]
[1] Complejo Asistencial de Segovia

20 UVEÍTIS ANTERIOR RECURRENTE; CAMBIOS EN LA ACTIVIDAD Y MANEJO DEL TRATAMIENTO INMUNOSUPRESOR EN EMBARAZO Y POSTPARTO *44*
Recurrent anterior uveitis; activity changes and immunosuppressive treatment management during pregnancy and postpartum
Rodríguez Andrés, Marina [1]; Miguélez Llamera, Zaida [1]; Santana García, Lucía [1]; Soler Bartrina, Pablo [1]; Pastenes Zhilin, Eduardo Manuel [1]
[1] Hospital El Bierzo, Ponferrada

21 UVEÍTIS INTERMEDIA COMO FORMA DE PRESENTACIÓN ATÍPICA DE LA FIEBRE Q *46*
Intermediate uveitis as an atypical presentation of Q fever
Satrústegui Lapetra, María [1]; Izquierdo Millán, Isabel [1]; Cisnal Herrero, Ana [1]; Peinado Vicente, Leyre [1]; Reyes Pacheco, Christian [1]
[1] Complejo Asistencial de Segovia

22 UVEÍTIS ANTERIOR BILATERAL CON SINEQUIAS ANTERIORES: UN DESAFÍO DIAGNÓSTICO *48*
Bilateral anterior uveitis with anterior synechiae: diagnostic challenge
Sendino Tenorio, Isabel [1]; Errazquin Aguirre, Borja [1]; Loreto, Mirlibeth [1]; Arlegui Tricio, Ruben [1]; Cordero Coma, Miguel [1]
[1] Complejo Asistencial Universitario de León

23 DESAFÍOS EN EL DIAGNÓSTICO Y TRATAMIENTO DE LA UVEÍTIS JUVENIL EN EL CONTEXTO DE UNA LESIÓN DESMIELINIZANTE *50*
Challenges in the diagnosis and treatment in juvenile uveitis in the context of a demyelinating lesion
Soler Bartrina, Pablo [1]; Santana García, Lucía [1]; Rodríguez Andrés, Marina [1]; Pastenes Zhilin, Eduardo Manuel [1]; Guerra Calleja, Gloria [1]
[1] Hospital El Bierzo, Ponferrada

24 PANUVEÍTIS BILATERAL COMO PRIMERA MANIFESTACIÓN DE ENFERMEDAD DE BEHÇET *52*
Bilateral Panuveitis as the first manifestation of Behçet's Disease
Varela Martínez, Irene [1]; Criado del Hoyo, David [1]; Martínez Fernández, Elvira [1]; Pacheco Rodríguez, Lourdes [1]
[1] Hospital Universitario Río Hortega Valladolid

25 UVEÍTIS ANTERIOR AGUDA RECURRENTE UNILATERAL EN EL SÍNDROME UVEÍTIS-GLAUCOMA-HIPEMA (UGH) *54*
Unilateral recurrent anterior acute uveitis in Uveitis-Glaucoma-Hyphaema Syndrome (UGH)
Villoria Díaz, Saúl [1]; González De Frutos, Marina Pilar [1]; Calles Monar, Paola Stefanía [1]; Alonso Tarancón, Ana María [1]; Casado Blanco, Herman [1]
[1] Complejo Asistencial Universitario de Palencia

01

DEBUT DE CUADRO INFLAMATORIO CON ESPONDILOARTROPATÍA PSORIÁSICA MIXTA, UVEÍTIS ANTERIOR Y ENFERMEDAD DE CROHN

Debut of inflammatory process with mixed psoriatic spondyloarthropathy, anterior uveitis and crohn's disease.

Alonso Tarancón, Ana María [1]; Calles Monar, Paola Stefania [1]; Villoría Díaz, Saúl [1]; González de Frutos, Marina Pilar [1]; Cano Suárez, Magnolia Trinidad [1];

[1] *Complejo Asistencial Universitario de Palencia*

Palabras clave:

Artritis psoriásica, enfermedad inflamatoria intestinal, uveítis HLA-B27+.

Caso:

Mujer de 51 años con antecedente de psoriasis y HLAB-27+ sin afectación articular objetivable hasta el momento. Antecedentes familiares de artritis psoriásica.Debuta con episodios de dorsalgia y lumbalgia recurrentes con elevación de reactantes de fase aguda (PCR y VSG). Valorada en reumatología donde objetivan cambios inflamatorios vertebrales compatibles con espondiloartropatía inflamatoria psoriásica (figura 1.A). En la analítica presentó elevación de calprotectina fecal (3220 mg/kg). Le prescriben adalimumab 40mg/15días y se deriva al servicio de digestivo para estudio. Durante el estudio reumatológico la paciente presenta un cuadro de inflamación ocular con dolor y enrojecimiento en ojo izquierdo (OI). En la exploración oftalmológica presentó una agudeza visual (AV) de 0,4 y la biomicroscopia mostró la presencia de precipitados retroqueráticos (PRK) de predominio inferior, reacción fibrinoide en cámara anterior, tyndall 4+ y sinequias posteriores. La exploración funduscópica fue normal. Se prescribió tratamiento con midriáticos y corticoides tópicos. A las 2 semanas se realizó un descenso terapéutico lento hasta lograr un correcto control de la uveítis, obteniendo una AV final de 1, PRK pigmentados, restos de pigmento en cara anterior del cristalino y Tyndall (-) (figura 2). En digestivo, realizaron una colonoscopia (figura 1.B) donde se objetivan alteraciones en el íleon compatibles con Enfermedad de Crohn (EC) y la enteroRMN (figura 1.C) muestra hallazgos compatibles con enfermedad inflamatoria intestinal (EII) con signos de actividad inflamatoria actual en grado moderado.

Discusión:

La enfermedad sistémica que con mayor frecuencia se asocia a las uveítis anteriores es el grupo de las espondiloartropatías (SpA) relacionadas con HLA-B27. [1, 2]La uveítis en las espondiloartropatías ocurre con frecuencia variable según el subtipo, la presencia de HLA-B27 y de la duración de la enfermedad (33% en espondilitis anquilosante, 25% en artritis reactiva, 6-9% en artritis psoriásica y 2-5% en EII). [2]En la revisión realizada por Fu Y et al, encontraron asociaciones significativas entre la psoriasis y la EII, describiendo un mayor riesgo de desarrollar EC en pacientes con psoriasis y artritis psoriásica. [3]En nuestro caso es interesante el debut simultáneo y severo del proceso inflamatorio coexistiendo uveítis anterior, artritis psoriásica y EC. Se conoce la asociación entre ellas, pero es poco frecuente que todas estén presentes y activas al mismo tiempo. Las uveítis son enfermedades cuyo abordaje implica en muchas ocasiones la participación de otras especialidades médicas, como en nuestro caso, siendo necesario un trabajo multidisciplinar para un correcto diagnóstico y tratamiento.

Bibliografía:

1. Wakefield D, Yates W, Amjadi S, McCluskey P. HLA-B27 Anterior Uveitis: Immunology and Immunopathology. Ocul Immunol Inflamm. 2016;24(4):450-9.
2. Sharma SM, Jackson D. Uveitis and spondyloarthropathies. Best Pract Res Clin Rheumatol. 2017;31(6):846-862.
3. Fu Y, Lee CH, Chi CC. Association of Psoriasis with Inflammatory Bowel Disease: A Systematic Review and Meta-analysis. JAMA Dermatol. 2018;154(12):1417-1423.

Figuras:

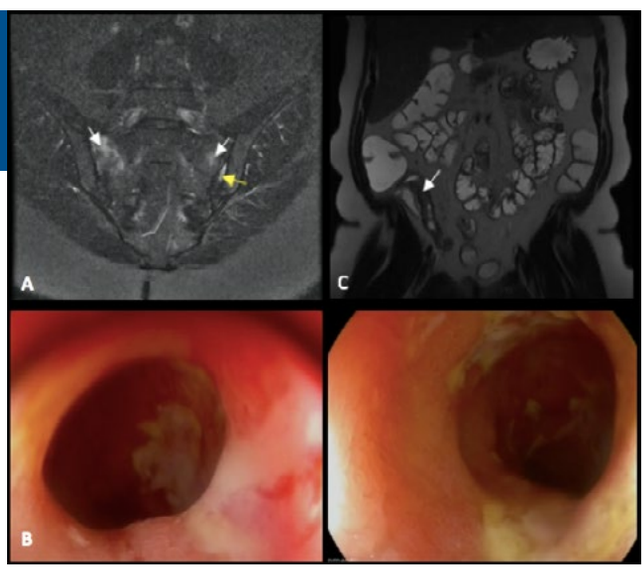

FIGURA 1

Hallazgos sistémicos. (A) Resonancia magnética nuclear (RMN) secuencia T2: edema en sacro bilateral en relación con lesiones inflamatorias agudas (flechas blancas) y entesitis posterioinferior iliaca izquierda (flecha amarilla). (B) Colonoscopia: múltiples lesiones ulceradas cubiertas de fibrina. (C) EnteroRMN: engrosamiento mural concéntrico del asa del íleon terminal y cierta estenosis con disminución de la luz (flecha).

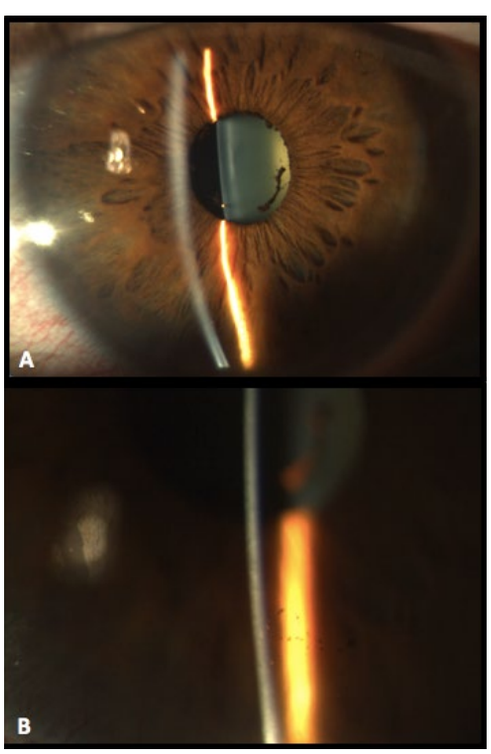

FIGURA 2

Biomicroscopía de polo anterior actual de ojo izquierdo. (A) Pigmento en cara anterior del cristalino. (B) Precipitados retroqueráticos finos pigmentados

02 UVEÍTIS ANTERIOR HIPERTENSIVA COMO DEBUT DE CORIORRETINITIS

Hypertensive anterior uveitis as debut of chorioretinitis

Belani Raju, Minal [1]; Bermúdez Castellanos, Irene [1]; Sánchez Tocino, Hortensia [1]
[1] *Hospital Universitario Río Hortega*

Palabras clave:

Uveítis anterior hipertensiva, toxoplasmosis

Caso:

Mujer de 21 años sana, consulta por cefalea y disminución de visión de ojo izquierdo (OI) iniciada 24 horas (h) antes. Exploración oftalmológica: agudeza visual (AV) ojo derecho (OD) 1; OI cuenta dedos a un metro. En lámpara de hendidura, OI: inyección mixta, edema corneal intenso, precipitados retroqueráticos finos y granulomatosos y reacción en cámara anterior (CA). Presión intraocular (PIO): 40mmHg. Fondo de ojo (FO) no se logra visualizar por opacidad de medios. Resto de examen anodino. Se diagnostica uveítis anterior hipertensiva (UAH) OI, probablemente herpético, iniciándose tratamiento con corticoide e hipotensor tópicos y aciclovir oral. Evoluciona favorablemente en 48h, con AV OI: 0,7 y disminución de edema corneal, menor inflamación de CA y PIO de 14mmHg. Se realiza FO, evidenciando focos de retinitis y vitritis adyacentes a cicatrices coriorretinianas. (Figura 1) Se solicita analítica: IgG toxoplasma positivo, IgM negativo. Con el diagnóstico de recidiva de uveítis posterior por toxoplasma con afectación anterior, se modifica el tratamiento: régimen sistémico con trimetoprima/sulfametoxazol (Septrin forte®) 160/800mg cada 12h, se suspenden aciclovir oral e hipotensor tópico. Se mantiene corticoide tópico y a las 48h se inicia tratamiento sistémico con 40mg de prednisona oral. Los antibióticos se continúan durante 6 semanas y los corticoides sistémicos en pauta descendente y tras evolución favorable, es dada de alta. (Figura 2)

Discusión:

Presentamos un caso de uveítis por TO reactivada de presentación inusual, con clínica de UAH.Dentro del diagnóstico diferencial (DD) de las UAH encontramos[1] las provocadas por la familia Herpes viridae: virus herpes simple 1 y 2 y virus varicela zóster, así como el síndrome de Posner-Schlossman y la Ciclitis Heterocrómica de Fuchs. Con menor frecuencia, se incluyen: síndrome de Vogt-Koyanaki-Harada, sarcoidosis, artritis idiopática juvenil, sífilis y toxoplasmosis.La uveítis anterior granulomatosa engloba en su DD: enfermedades autoinmunes, infecciosas y síndrome de enmascaramiento.La TO comprende una inflamacion tras infección por el parásito Toxoplasma gondii, representando la principal causa de uveítis posterior[2]. La clínica habitual incluye lesión retiniana blanco-amarillenta con vitritis adyacente y cicatriz coriorretiniana pigmentada, ocasionalmente inflamación de CA[3] .Westfall et al[4] describen PIO elevada durante el proceso agudo en algunos casos de TO, de causa desconocida.Consideramos que la TO se debe incluir dentro del DD de UAH, puesto que si bien no es su principal clínica, el incorrecto diagnóstico y falta de tratamiento pueden empeorar el pronóstico visual [3]. Es también interesante realizar FO en pacientes con UA como despistaje de patología posterior.

Bibliografía:

1. Lewkowicz D, Willermain F, Relvas LJ. Clinical outcome of hypertensive uveitis. J Ophthalmol 2015;2015:1–6.
2. Butler NJ, Furtado JM, Winthrop KL, Smith JR. Ocular toxoplasmosis II: clinical features, pathology and management. Clin Experiment Ophthalmol 2012;41:95-108.
3. Atmaca LS, Simsek T, Batioglu F. Clinical features and prognosis in ocular toxoplasmosis. Jpn J Ophthalmol 2004;48:386–391
4. Westfall AC, Lauer AK, Suhler EB, Rosenbaum JT.Toxoplasmosis Retinochoroiditis and Elevated Intraocular Pressure, a retrospective study. J Glaucoma 2005;14:3–10.

Figuras:

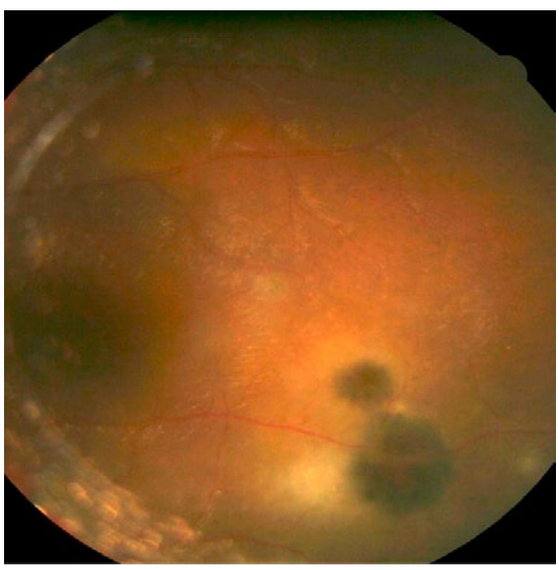

FIGURA 1

Retinografía de OI en la que se observan dos lesiones pigmentadas en temporal inferior (cicatrices coriorretinianas pigmentadas antiguas) y lesión blanquecina adyacente con vitritis.

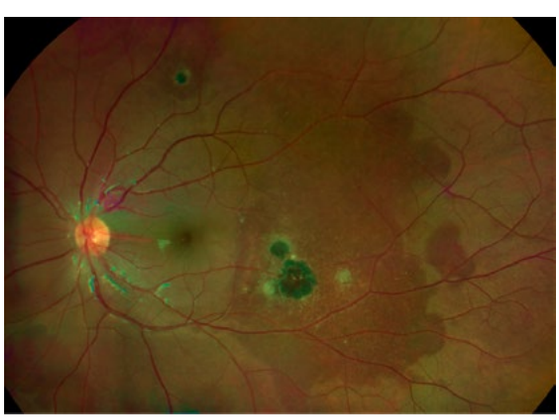

FIGURA 2

Retinografía de OI tras 6 meses, se observa imagen de mejor calidad por ausencia de vitritis e inflamación de cámara anterior y cicatrices coriorretinianas pigmentadas sin inflamación, en temporal superior e inferior.

03

UVEÍTIS ANTERIOR AGUDA BILATERAL ASOCIADA A RIFABUTINA EN UN NIÑO INMUNOCOMPROMETIDO

Rifabutin-associated Bilateral Acute Anterior Uveitis in an immunocompromised child

Bermúdez Castellanos, Irene [1]; Martínez Fernández, Elvira [1]; Belani-Raju, Minal [1]; Criado-Del Hoyo, David [1]
[1] *Hospital Universitario Río Hortega*

Palabras clave:

Hipopion, rifabutina, uveítis anterior aguda

Caso:

Varón de nueve años acude por dolor ocular bilateral asociado a disminución de la agudeza visual (AV) de 24 horas de evolución. Presenta infección congénita del virus de la inmunodeficiencia humana en tratamiento con abacavir, lamivudina y lopinavir/ritonavir desde hace cinco años e inicio de rifabutina 300mg/día, claritromicina 1000gr/día y etambutol 400mg/día la semana previa al episodio por sospecha de infección diseminada por Mycobacterium avium complex(MAC).Exploración oftalmológica de ambos ojos: AV < 20/200, inyección conjuntival mixta e hipopión de cinco milímetros que imposibilita visualizar fondo de ojo. Ecografía modoB: sin alteraciones de vítreo y retina.El carácter bilateral, la presencia de hipopión y la aparición tras el inicio de medicación llevaron al diagnostico de presunción de uveítis anterior aguda asociada a rifabutina(UAARi). Se suspende la rifabutina y se inicia colirio de prednisonola acetato,1% cada dos horas y ciclopentolato hidrocloruro,1% cada ocho horas logrando la resolución completa del cuadro en cuatro días. Posteriormente se realiza pauta descendente de corticoides y se suspende la claritromicina y el etambutol por la negatividad de MAC en hemocultivos. No se observó recurrencia de los síntomas durante el siguiente año de seguimiento.

Discusión:

Se presenta un caso de UAAR de aparición infrecuente en edad pediátrica e inicio precoz.Se han descrito distintos fármacos que pueden inducir uveítis[1] (tabla1) dentro de los cuales encontramos la rifabutina, un antimicobacteriano utilizado para la profilaxis[1] y tratamiento[2] de la infección por MAC.La UAARi con hipopión es un síndrome reconocido en adultos[2] que suele comenzar con dosis superiores a 600mg/día[3,4], normalmente de carácter bilateral y tras cuatro semanas de tratamiento[2]. Sin embargo, en este caso los síntomas comenzaron en menos de una semana con 300mg/día, posiblemente por el peso corporal reducido del paciente, que ha demostrado aumentar el riesgo de uveítis[2,3], y la asociación de claritromicina y ritonavir, que aumentan la incidencia de UAARi debido a la inhibición del citocromo P450[1,2,4]. El tratamiento en adultos consiste en corticoterapia tópica y reducción de rifabutina a 300mg/día, que consigue controlar la mayoría de las UAARi[2,3] aunque en algunos casos de uveítis recalcitrantes es necesaria la suspensión del fármaco[3].Otras causas de uveítis en inmunocomprometidos son las endoftalmitis fúngicas, herpes zoster, toxoplasmosis y citomegalovirus, con afectación frecuente de polo posterior y rara aparición de hipopión[4] por lo que el conocimiento de las uveítis asociadas a fármacos, como la rifabutina, y sus características diferenciales, es importante para evitar procedimientos diagnósticos invasivos[1].

Bibliografía:

1. Moorthy RS, Moorthy MS, Cunningham ET. Drug-induced uveitis. Curr Opin Ophthalmol. 2018;29(6):588–603.
2. Shafran SD, Singer J, Zarowny DP, Deschênes J, Phillips P, Turgeon F, et al. Determinants of rifabutin-associated uveitis in patients treated with rifabutin, clarithromycin, and ethambutol for Mycobacterium avium complex bacteremia: A multivariate analysis. J Infect Dis. 1998;177(1):252–5.
3. Saran BR, Maguire AM, Nichols C, Frank I, Hertle RW, Brucker AJ, et al. Hypopyon Uveitis in Patients with Acquired Syndrome Mycobacterium Complex. Arch Ophthalmol. 1994;112(9):1159–65.
4. Jacobs DS, Piliero PJ, Kuperwaser MG, Smith JA, Harris SD, Flanigan TP, et al. Acute uveitis associated with rifabutin use in patients with human immunodeficiency virus infection. Am J Ophthalmol. 1994;118(6):716–22.

Tabla:

Vía administración/ Tipo medicamento	Medicamento
Sistémicos	Inhibidores de los checkpoints inmunológicos
	Inhibidores de BRAF y MEK
	Cidofovir
	Rifabutina
	Bifosfonatos
	Sulfonamidas
	Inhibidores de TNFα
	Fluoroquinolonas
	Dietilcarbamazina
Tópicos	Metipranolol
	Brimonidina
	Análogos de prostaglandinas
Intraoculares	Cidofovir
	Fármacos anti-VEGF
	Acetonido de triamcinolona
Vacunas	BCG
	Influenza
	Sarampión, rubeola, parotiditis.
	Hepatitis B
	VPH
	Varicela

TABLA 1

Resumen de uveítis inducidas por fármacos. Abreviaturas: TNF, factor de necrosis tumoral; VEGF, factor de crecimiento endotelial vascular; VPH, virus del papiloma humano. Tabla modificada de: Moorthy et al.1

04 UVEÍTIS ANTERIOR EN UN PACIENTE DE EDAD AVANZADA

Anterior uveitis in an elderly patient.

Calles Monar, Paola Stefanía [1]; Alonso Tarancón, Ana María [1]; Villoria Díaz, Saúl [1]; González de Frutos, Marina Pilar [1]; Cano Suárez, Magnolia T. [1]

[1] *Complejo Asistencial Universitario de Palencia*

Palabras clave:

Aedad avanzada, HLA-B27, uveítis anterior.

Caso:

Varón de 75 años que acude a urgencias por visión borrosa, enrojecimiento y dolor ocular izquierdo de 10 días de evolución. El paciente no refiere antecedentes personales, ni familiares de interés. La anamnesis por aparatos no aporta datos relevantes. A la exploración presentaba: agudeza visual (AV) en el ojo derecho (OD) de 0,9 y en el ojo izquierdo (OI) 0,4. La biomicroscopia anterior del OI evidenciaba inyección mixta, Tyndall 4+, sinequias posteriores (figura 1) e hipopión. El fondo de ojo y la presión intraocular eran normales. Así mismo, la tomografía de coherencia óptica (OCT) macular y del nervio óptico fueron normales. El OD sin patología valorable. Se prescribió midriáticos y corticoides tópicos con resolución progresiva del cuadro clínico. Indagando en la historia clínica del paciente evidenciamos episodios previos de uveítis anterior unilateral alternante y HLA B27+ hace 4 años, lo que nos lleva al diagnóstico de Uveítis anterior aguda HLA B27+ en un paciente de edad avanzada. Actualmente, el paciente presenta en el OI: AV de 0,6, sin actividad inflamatoria.

Discusión:

La uveítis asociada al HLA-B27 afecta más frecuentemente a adultos jóvenes. Existe muy poca bibliografía sobre personas de edad avanzada con este tipo de uveítis; por lo que nos parece interesante describir esta patología en un varón de 75 años, con debut a los 71 años.[1,2] Existe una correlación entre la prevalencia de uveítis anterior (UA) y HLA-B27 incluso sin una afección sistémica asociada, como en el paciente descrito que no presentaba criterios para espondiloartropatía seronegativa.[3] La uveítis anterior asociada a HLA-B27, es una forma relativamente común de inflamación ocular, con un patrón clínico característico que junto al HLA-B27 apoyan su diagnóstico. Este patrón consiste en UA unilateral, aguda, no granulomatosa, con inflamación intensa, que con frecuencia forma sinequias posteriores, depósitos de fibrina y en ocasiones hipopión. Suele durar varias semanas y hay episodios alternantes entre ambos ojos. Esta afección generalmente responde a la terapia con corticoides tópicos y el pronóstico suele ser bueno. Las formas crónicas o progresivas pueden requerir inmunosupresión sistémica.[1,2,4] El hipopión es un signo poco común en las uveítis. Los factores de riesgo más importantes incluyen la enfermedad de Behçet, espondiloartropatías y la positividad para HLA-B27, como en este caso clínico. Sin embargo, es imprescindible realizar una historia clínica minuciosa en busca de signos clínicos que ayuden al diagnóstico, descartando causas inflamatorias, infecciosas, neoplásicas y la asociación con enfermedades sistémicas.[1,4]

Bibliografía:

1. American Academy of Ophthalmology. Uveitis and Ocular Inflammation. In: 2019-2020 Basic and Clinical Science Course. H. Nida Sen MD. 2019. p. 67–91, 120–30.

2. HLA-B27 Syndromes: Overview, Pathophysiology, Clinical Features of HLA-B27 Syndromes - Acute Anterior Uveitis. 2019 Nov 10 [cited 2021 Jan 26]; Available from: https://emedicine.medscape.com/article/1201027-overview

3. Foster CS, Vitale AT. Diagnosis and Treatment of Uveitis. Second Edition. España: Jaypee- Highlights Medical Publishers, INC; 2013. 793 p.

4. Díaz Llopis M, Calonge M, Sainz de la Maza MT, Benítez del Castillo JM, Gallego Pinazo R, Arévalo JF. Uveítis y Escleritis Diagnóstico y Tratamiento. Sociedad Española de Oftalmología; 2014. 133–137, 207–210 p.

Figura:

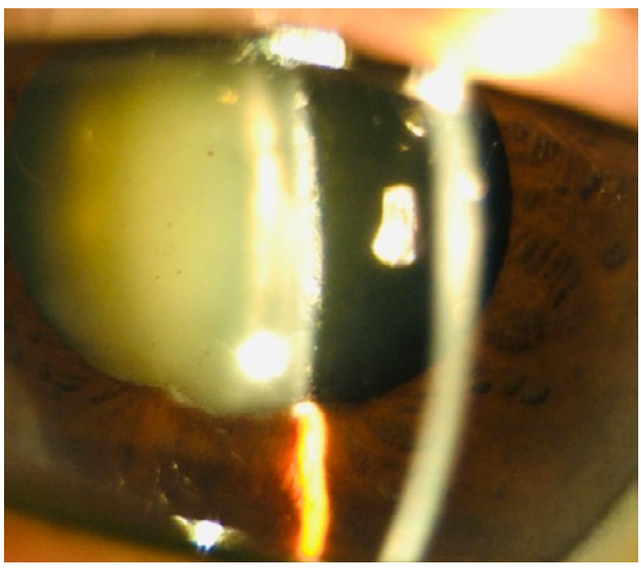

FIGURA 1

Biomicroscopía del segmento anterior actual del OI muestra sinequias posteriores de V-VII horas. Precipitados pigmentarios residuales en la cristaloides anterior y catarata nuclear.

05

EL SIGNO DE AMSLER-VERREY, PECULIAR HIPEMA DE LA UVEÍTIS HETEROCRÓMICA DE FUCHS

Amsler-Verrey sign, the Fuchs heterochoromic uveitis peculiar hyphema

Carrancho García, Andrea [1]; Errazquin Aguirre, Borja [1]; García Sanz, Carolina [1]; El Hamdaoui Abdelkader, Narjisa [1]; Loreto Carrero, Mirlibeth [1]

[1] *Complejo Asistencial Universitario de León*

Palabras clave:

Edad avanzada, HLA-B27, uveítis anterior.

Caso:

Se presenta el caso de una mujer de 60 años, que acudió a urgencias de nuestro centro, refiriendo dolor y visión borrosa en su ojo izquierdo(OI) de horas de evolución. No refería traumatismo ni cirugías oftálmologicas previas.Presentaba una agudeza visual en OI de 0.4, y una presión intraocular(PIO) de 55 mmHg. La exploración [Figura 1] reveló precipitados retroqueráticos(PRQ) estrellados y difusos y un hipema filiforme y escaso sin células inflamatorias asociadas en cámara anterior [Figura 2] que se identificó como signo de Amsler- Verrey. También mostraba catarata subcapsular posterior, fue diagnosticada de probable uveítis heterocrómica de Fuch. Tras estabilizar la PIO con Azetazolamida oral, se prescribió colirio de Prednisolona y antihipertensivo tópico. Actualmente se encuentra en estudio y seguimiento en nuestro servicio, por el momento, sin resultados de interés en las pruebas complementarias sistémicas realizadas.

Discusión:

El signo de Amsler- Verrey, aunque infrecuente, se considera un signo clásico, característico de UHF[2]. No hemos encontrado casos publicados en los que se produzca en el debut de la enfermedad como en nuestra paciente. La uveítis heterocrómica de Fuchs (UHF) es una uveítis crónica, usualmente unilateral y a menudo asintomática. Los signos más característicos de esta patología de diagnóstico clínico son: catarata, frecuentemente de tipo subcapsular posterior, heterocromía y atrofia del iris y PRQ estrellados y de distribución difusa por el endotelio. Típicamente la inflamación en la cámara anterior es leve y no presenta sinequias posteriores[1,2,3,4]. De las complicaciones de la UHF, el glaucoma es frecuentemente la más problemática.En 1946, Amler y Verrey[2] describieron la aparición de hipema filiforme de poca cuantía, al realizar paracentesis de cámara anterior en ojos afectos de UHF y desde entonces se consideró diagnóstico de la enfermedad.Existen otras patologías que se pueden presentar con hemorragias en cámara anterior tras paracentesis[3], como neovascularización del ángulo iridocorneal, glaucoma neovascular, hipotonía repentina o terapia anticoagulante. Sin embargo, las características especiales del hipema del signo de Amsler sugieren el diagnóstico de UHF, especialmente si coexisten con otros signos típicos, como en el caso descrito. La procedencia de estas curiosas hemorragias podría estar relacionada con la presencia en el iris y ángulo iridocorneal de vasos frágiles[3,4], que sangran en situaciones de descompresión de la cámara anterior.Existen varias causas publicadas de signo de Amsler, entre las cuales se encuentra la cirugía de catarata[1,4],anestesia peribulbar, gonioscopia o traumatismo trivial. También, aunque con menor frecuencia, puede aparecer espontáneamente[3]. En nuestro caso, en ausencia de antecedentes, pensamos que se presentó de forma espontánea.

Bibliografía:

1. Srinivasan S., Lyall D., Kiire C. Amsler-Verrey sign during cataract surgery in Fuchs heterochromic uveitis. BMJ Case Reports.2010;19:1136.
2. Amsler M., Verrey F. Fuchs heterochromia and vascular fragility. Ophthalmologica. 1946; 111 :177-813.Tripathy K., Salini B. Amsler Sign. 2020 Aug
3. In: StatPearls [Internet]. Treasure Island (FL): StatPearls Publishing; 2020 Jan.
4. Ashwin P.T.,Tambe K., Quinlan M.Unusual presentation of Amsler´s sign in Fuch´s heterochromic uveitis. J Cataract Refract Surg.2006;32: 1579-1580.

Figura:

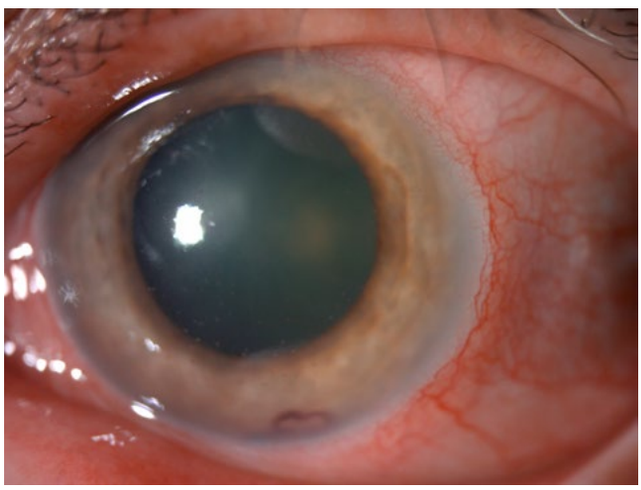

FIGURA 1

Biomicroscopía de cámara anterior: hipema filiforme.

06

CICLITIS HETEROCRÓMICA DE FUCHS, MANIFESTACIÓN DE UNA TOXOPLASMOSIS OCULAR

Fuchs' heterochromic cyclitis, manifestation of an ocular toxoplasmosis.

Cisnal Herrero, Ana [1]; Díaz Valle, David [2]; Satrústegui Lapetra, María [1]; Peinado Vicente, Leyre [1]; Reyes Pacheco, Christian [1]

[1] Complejo Asistencial de Segovia, [2] Hospital Clínico San Carlos

Palabras clave:

Ciclitis, fuchs, toxoplasmosis

Caso:

Varón de 42 años que acudió por visión borrosa indolora y abrupta en el ojo izquierdo (OS). Destacó una agudeza visual 20/200 y una presión intraocular de 45 mmHg en OS, sin alteraciones en ojo derecho. El OS presentó hiperemia, edema corneal, pigmento en endotelio corneal y nódulos de Koeppe. La funduscopia mostró vitritis anterior y dos lesiones retinianas con bordes borrosos en polo posterior.Inició tratamiento sistémico con trimetoprim /sulfametoxazol cada doce horas y tópico con dexametasona, tropicamida y timolol. Se solicitaron pruebas complementarias, presentando positividad para IgG contra toxoplasma, con IgM negativa.Tras el tratamiento evolucionaba favorablemente y las lesiones coriorretinianas cicatrizaron. Durante los años siguientes, presentó dos exacerbaciones de uveítis anterior que se resolvieron con tratamiento tópico. Los precipitados retroqueráticos (PRKs) se volvieron estrellados y difusos, y desarrolló una heterocromía del iris en OS. Se le diagnosticó de ciclitis heterocrómica de Fuchs (FHC) secundaria a toxoplasmosis. Aunque la etiología definitiva se basa en una PCR de humor acuoso, en nuestro caso se desestimó.Se evidenció un iris atrófico con nódulos del Busacca y Koeppe, más frecuentes en uveítis granulomatosas1, (figura 1) y desarrolló glaucoma, catarata y opacidades vítreas en OS, complicaciones típicas de FHC. En este tiempo, no se produjeron reactivaciones de las lesiones coriorretinianas, que permanecen inactivas, pigmentadas y definidas.(figura 2)

Discusión:

Presentamos un caso atípico de FHC secundario a toxoplasma, con debut atípico en forma de panuveítis aguda hipertensiva.El FHC es de los síndromes oculares más comunes, representando hasta el 5% de las uveítis. Es un trastorno inflamatorio leve unilateral crónico sin exacerbaciones agudas significativas. Afecta a úvea anterior y vítreo. Se caracteriza por PRKs estrellados y difusos, atrofia del iris con o sin heterocromía, uveítis anterior leve con células vítreas, sin sinequias posteriores y desarrollo de complicaciones como cataratas y glaucoma[1].La etiología del FHC es desconocida aunque se ha relacionado con múltiples causas, por lo que es posible que este mediado por una respuesta inmunológica contra diferentes agentes infecciosos, comúnmente virus rubeolla, pero también HSV, CMV e incluso toxoplasmosis[2].En algunos casos de FHC, como el expuesto, podemos encontrar diferentes patrones de inicio de la inflamación, y una uveítis anterior granulomatosa, intermedia o posterior pueden desarrollar características de FHC[3].Ante el diagnostico probable de FHC, debemos considerar posibles etiologías infecciosas, como el toxoplasma. Además debemos recordar que observar cierto grado de inflamación ocular, no necesariamente significa una reactivación de toxoplamosis[4].

Bibliografía:

1. Sun Y, et al. A literatura review on FUS: an update. Surv Ophthalmol 2020; 65: 133-143.
2. Ruokonen PC, Metzner S, Ücer A, et al. Intraocular antibody synthesis against rubella virus and other microorganisms in Fuchs' heterochromic cyclitis. Graefes Arch Clin Exp Ophthalmol 2010; 248: 565–571.
3. Jones N. Fuchs' heterochromic uveitis: A reappraisal of the clinical spectrum. Eye 1995; 5: 649–661.
4. Jad A, Céline T, Bahram B, et al. Fuchs' heterochromic cyclitis: a post-infectious manifestation of ocular toxoplasmosis? Int Ophthalmol 2013; 33: 189–194.

Figuras:

FIGURA 1

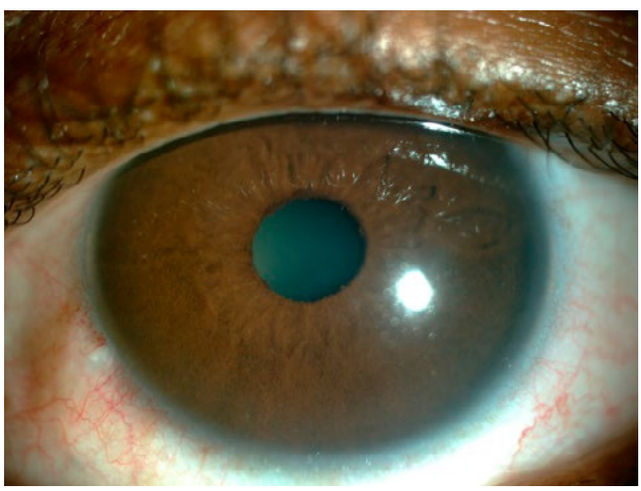

Foto de Lámpara de hendidura donde se observan nódulos de Koeppe, en el reborde pupilar OI.

FIGURA 2

Imagen de retinografía, donde se observan dos lesiones coriorretinianas en polo posterior, atróficas, con bordes pigmentados y delimitados.

07

UVEÍTIS VIRALES ¿UNA ENTIDAD INFRADIAGNOSTICADA?

Viral uveitis, an underdiagnosed entity?

El Hamdaoui Abdelkader, Narjisa [1]; Cordero Coma, Miguel [1]; Carrancho Garcia, Andrea [1]; Errazquin Aguirre, Borja [1]; Sendino Tenorio, Isabel [1];

[1] *Complejo Asistencial Universitario de León*

Palabras clave:

Citomegalovirus, ganciclovir, uveítis viral.

Caso:

Varón de 51 años con crisis uveíticas hipertensivas ojo derecho (OD) desde los 14 años con mal control a pesar del tratamiento diagnosticado de supuesto síndrome Posner-Schlossman (P-S). Intervenido de catarata OD 4 años antes sin complicaciones. El paciente aporta un resultado de reacción en cadena de la polimerasa (PCR) de humor acuoso negativa para herpes simplex y toxoplasma gondii, hace años.

Acude por alteración de la visión de los colores y visión borrosa OD sin dolor ocular asociado. A la exploración presenta agudeza visual (AV) OD de 0.8 mejora 1; ojo izquierdo (OI) de 1. Presion intraocular (PIO) de OD 16 y OI 17 mm Hg. En lámpara de hendidura en OD se observan precipitado retroqueraticos (PRKs) granulomatosos finos a nivel inferior y celularidad 0.5+ en cámara anterior (CA). En el fondo de ojo observamos celularidad de 0.5+ en vítreo y algo de opacidad del mismo sin otras alteraciones. OI la exploración normal.

Se realiza nueva PCR de humor acuoso que es positiva para citomegalovirus (CMV) y se diagnostica al paciente de uveítis anterior hipertensiva por CMV. Se inicia tratamiento con valganciclovir oral, corticoides tópicos e hipotensores tópicos con buena respuesta (Figura 1 y 2). A lo largo del seguimiento el valganciclovir oral es sustituido por colirio de ganciclovir al 2%, manteniéndose estable.

Discusión:

Las uveítis virales son infradiagnosticadas confundiéndose con otras patologías[1], como P-S. Por esta razón ante un supuesto P-S es importante descartar etiología viral. La prueba de elección ante una uveítis hipertensiva de larga evolución es una PCR de humor acuoso que incluya virus herpes simple (VHS), zoster (VVZ), CMV y Epstein Bar (VEB)[2] .

En cuanto a los distintos tratamientos antivirales empleados en la uveítis por CMV, ninguno ha demostrado una alta eficacia. En los últimos años se han realizado distintos estudios comparando la eficacia de un tratamiento tópico frente a sistémico[3]. Nuestro caso apoyaría el uso de un tratamiento antiviral tópico con la consiguiente disminución de los efectos adversos secundarios a un tratamiento sistémico aunque las evidencias, de momento, son escasas[4].

Bibliografía:

1. Hedayatfar A , Chee SP. Posner-Schlossman syndrome associated with cytomegalovirus infection: a case series from a non-endemic area. Int Ophthalmol. 2014; 34:1123–1129

2.Babu K, Konana VK, Ganesh SK Patnaik G, Chan NSW, Chee SP et al. Viral anterior uveítis. Ijo. 2020; 68 (9): 1764-1773

3.Chee SP, Jap A. Cytomegalovirus anterior uveitis: outcome of treatment. Br J Ophthalmol. 2010;94:1648-1652

4.Wong JXH , Agrawal R, Wong EPY, Teoh SC. Efficacy and safety of topical ganciclovir in the management of cytomegalovirus (CMV)-related anterior uveítis. Journal of Ophthalmic Inflammation and Infection. 2016; 6:10

Figuras:

FIGURA 1

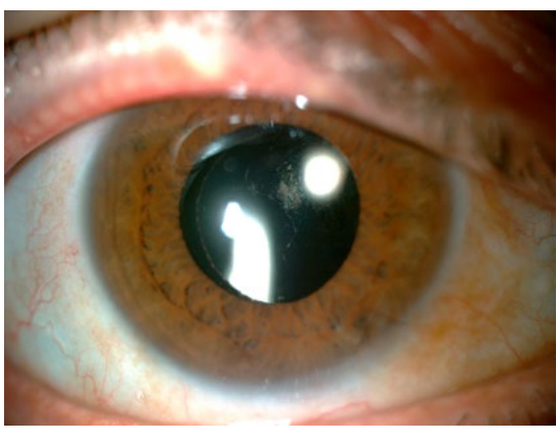

Resolución de inflamación.

FIGURA 2

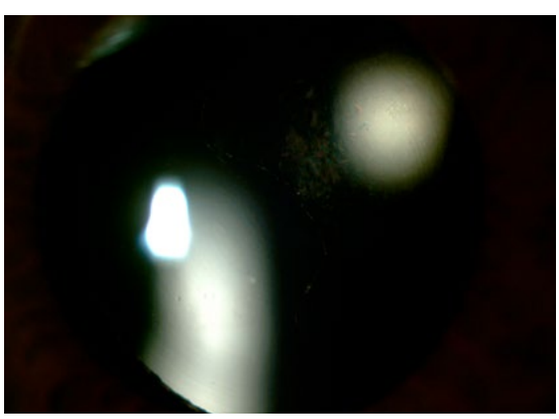

Ausencia de celularidad

08

UVEÍTIS DE FUCHS: FACTORES PREDICTORES DE LA EVOLUCIÓN DE LA PRESIÓN INTRAOCULAR Y EL GLAUCOMA

Predictive factors of intraocular pressure and glaucoma

Errazquin Aguirre, Borja [1]; Lobato Fuertes, Carlos [1]; Carrancho García, Andrea [1]; Sendino Tenorio, Isabel [1]; Arlegui Tricio, Rubén [1]

[1] Complejo Asistencial Universitario de León

Palabras clave:

Fuchs, glaucoma, predictore.

Caso:

Un hombre de 40 años acude a urgencias por dolor y visión de halos alrededor de las luces por el ojo derecho. Desde hace años ve halos ocasionalmente. En la exploración la agudeza visual es de la unidad, la presión intraocular (PIO) 26 mmHg y en la lámpara de hendidura presenta precipitados retroqueráticos (PRK) estrellados, celularidad de ½ cruz en cámara anterior y heterocromía y nódulos en iris. La OCT del nervio óptico (NO) y el campo visual son normales. Se diagnostica al paciente de uveítis de Fuchs (UF) e inicia tratamiento con prednisolona y betabloqueante tópicos. Dada la buena evolución, se espacian las revisiones a 6 meses. A los 6 meses presenta una PIO de 26 mmHg. Inicia tratamiento con colirio de prostaglandina y se da revisión para 3 meses. En la revisión, la PIO es 40 mmHg. Inicia tratamiento con brimonidina, timolol y brinzolamida tópicos y se deriva a la unidad de glaucoma. En la consulta de glaucoma, la PIO es 20 mmHg y en la OCT del NO del ojo derecho hay pérdida en la capa de fibras en el sector superior. Se decide hacer seguimiento estrecho, pero el paciente no vuelve a consulta hasta 5 meses después. Ese día la PIO es 30 mmHg y la OCT marca progresión del daño del NO. Se programa implante de válvula de Ahmed y se consigue controlar la PIO.

Discusión:

La UF cursa con inflamación crónica leve, PRK estrellados y heterocromía, atrofia y nódulos en iris. El glaucoma es una complicación conocida, pero su seguimiento y tratamiento no han sido estandarizados.[1]En la búsqueda bibliográfica realizada, solo hay un artículo que hable de factores predictores de la evolución de la PIO y la severidad del glaucoma en estos pacientes.[2] El caso que presentamos, tenía algunas de estas características (varón, nódulos en iris, retraso en el diagnóstico) y la evolución de su glaucoma fue mala, rápida y requirió implantar una válvula de Ahmed para su control. Ante un paciente con UF, objetivar la presencia de estos factores (retraso en el diagnóstico, varones, nódulos en iris al diagnóstico y disminución del ratio de IgGs del virus de la rubeola en suero/humor acuoso) puede ayudar a personalizar el seguimiento y optar por ser más agresivos para conseguir un mejor control de la enfermedad. Además, aunque el tratamiento no está estandarizado, en caso de necesitar cirugía, los dispositivos valvulares seguramente sean la mejor opción.[3]

Bibliografía:

1. Sun Y, Ji Y. A literature review on Fuchs uveitis syndrome: An update, Surv Ophtalmol. 2020; 65(2):133-143.
2. Touhami S, Vanier A. Predictive Factors of Intraocular Pressure Level Evolution Over Time and Glaucoma Severity in Fuchs' Heterochromic Iridocyclitis, Invest Ophtalmol Vis Sci. 2019; 60(7):2399-2405.
3. Esfandiari H, Loewen NA. Fuchs heterochromic iridocyclitis-associated glaucoma: a retrospective comparison of primary Ahmed glaucoma valve implantation and trabeculectomy with mitomycin C, F1000Res. 2018; 7:876.

Figuras:

FIGURA 1

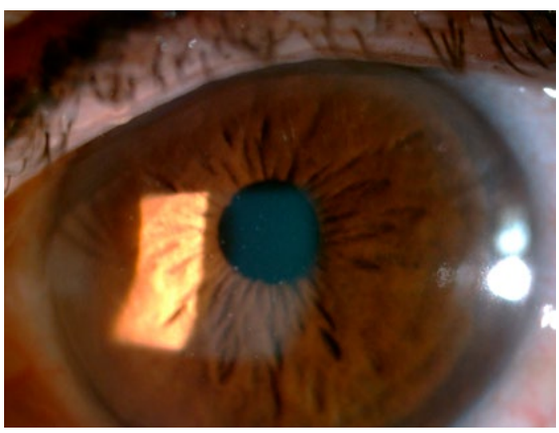

Precipitados retroqueráticos estrellados.

FIGURA 2

Nódulos de Koeppe y atrofia de iris.

09

UVEÍTIS ANTERIOR AGUDA COMO PRIMERA MANIFESTACIÓN DE HEPATITIS AUTOINMUNE: A PROPÓSITO DE UN CASO

Acute anterior uveitis as first manifestation of autoimmune hepatitis: a case report

Framiñán Aparicio, Beatriz [1]; Parra Morales, Alejandra María [1]; Molina Pérez, Mireia [1]; Reina Báez, Carlos [1]; Inés Revuelta, Sandra María [1]

[1] Complejo Asistencial Universitario de Salamanca

Palabras clave:

Hepatitis Autoinmune, Uveítis anterior, Uveítis Intermedia.

Caso:

Presentamos el caso de una mujer de 61 años que acudió a urgencias por disminución de agudeza visual (AV) en ojo derecho (OD) acompañada de molestias de dos semanas de evolución. Hace 3 años había presentado un episodio de uveítis anterior aguda no filiada en el mismo ojo, sin presentar otros antecedentes personales. En la exploración presentaba una AV de 20/40 en OD. En la biomicroscopía (BMC) destacaba hiperemia conjuntival, precipitados retroqueráticos gruesos inferiores, tyndall +++, sinequias posteriores entre la 1 y las 6 horas y vitritis anterior. A la exploración fundoscópica se observó vitritis leve sin focos de vasculitis o coriorretinitis. Presión intraocular OD de 22 mm Hg.Ante el diagnóstico de uveítis anterior aguda sinequiante con uveítis intermedia acompañante, iniciamos tratamiento tópico con corticoide, midriáticos, antihipertensivo y corticoide oral a dosis media-alta. Solicitamos estudio completo serológico siguiendo el protocolo de uveítis: autoinmunidad, microbiología y HLA.El estudio mostró una VSG elevada (74.00 mm), anticuerpos Anti-Músculo Liso (ASMA) positivos y anticuerpos Anti-f actina elevados (53 U/mL), siendo compatible con una posible hepatitis autoinmune (HAI) (Tabla 1).

Discusión:

La uveítis anterior aguda es una causa frecuente de consulta en las urgencias oftalmológicas. Aunque la mayor parte de las veces se clasifica como idiopática, puede estar relacionada tanto con enfermedades reumatológicas como infecciosas[1]; siendo poco común su asociación como primera manifestación de Hepatitis Autoinmune. La relación de las uveítis anteriores agudas e intermedias con enfermedades autoinmunes es ampliamente conocida. Entre las más comunes encontramos la espondiloartropatía anquilosante o la artritis idiopática juvenil[1]. La HAI es una enfermedad autoinmune rara que afecta principalmente a mujeres. La sintomatología más frecuente suele ser similar a la de otras hepatitis, con síntomas como cansancio o letargia[1,2]. También está relacionada con otras enfermedades autoinmunes como tiroiditis o artritis reumatoide[2,3,4]. A pesar de que la uveítis no ha sido reconocida como una manifestación extrahepática de las HAI[2], existen algunos casos descritos en la literatura que sugieren su asociación[3,4]. Las presentaciones descritas incluyen uveítis anteriores agudas uni o bilaterales, y uveítis intermedias con curso insidioso, como el que describimos en este caso. Aunque el diagnóstico definitivo se realiza mediante biopsia hepática, el cuadro clínico asociado a la serología e hipergammaglobulinemia policlonal IgG son altamente sugerentes para el diagnóstico de hepatitis autoinmune y la uveítis anterior puede ser tenida en cuenta como una de sus manifestaciones.

Bibliografía:

1. Carbone J, Micheloud D, Rodríguez-Mahou M, Rodríguez-Molina J, Cobo R, Fernández-Cruz. Enfermedad Autoinmune Sistémica en Pacientes con Uveítis. Vol. 81, ARCH SOC ESP OFTALMOL. 2006.

2. Wong GW, Heneghan MA. Association of Extrahepatic Manifestations with Autoimmune Hepatitis. Dig Dis [Internet]. 2015 [cited 2021 Jan 29];33(Suppl. 2):25–35.

3. Lim LL, Scarborough JD, Thorne JE, Graham E, Kempen JH, Mackensen F, et al. Uveitis in Patients with Autoimmune Hepatitis. Am J Ophthalmol [Internet]. 2009 Feb 1 [cited 2021 Jan 29];147(2):332-338.e1. A

4. Romanelli RG. Uveitis in autoimmune hepatitis: A case report. World J Gastroenterol [Internet]. 2006 Mar 14 [cited 2021 Jan 29];12(10):1637.

Tabla:

Tabla 1. Perfil Autoinmune

Inmmunoglobulina G	**1830 mg/DL** [700-1600]
Gamma Globulinas	**1.94 d/Dl** (24.20%) [0.8-1.35]
Ac. Anti músculo liso (ASMA IgG)	**Positivo**
Ac. Anti mitocondriales (AMA IgG)	Negativo
Ac. Anti-LKM (IgG)	Negativo
Ac. Anti-M2 Mitocondriales (IgG)	0.1 U/L [0-10]
Ac Anti f-Actina	**53 U/mL**[0-20]
Ac. Anti nucleares (ANA)	Negativo
Anti HLAB27	Negativo
Autoimmune Hepatitis likelihood Score	**6 (Hepatitis Autoinmune probable)**

TABLA 1

Tabla donde se recogen los resultados del perfil autoinmune de nuestra paciente.

10 INFLAMACIÓN OCULAR COMO PRIMERA MANIFESTACIÓN DE LA HAPLOINSUFICIENCIA A20

Ocular inflammation as the first manifestation of haploinsufficiency A20

García-Onrubia, Luis [1]; Mejia-Freire, Santiago [1]; Cocho Archiles, Lidia [1]; Herreras Cantalapiedra, José María [1]

[1] *Hospital Clínico Universitario de Valladolid*

Palabras clave:

Inmunodeficiencia primaria, haploinsuficiencia A20, síndrome Behçet-like.

Caso:

Paciente de 6 años con antecedentes personales de ambliopía en ojo derecho (OD), acude a consulta por pérdida de visión bilateral de una semana de evolución. No tenía clínica sistémica.En la exploración oftalmológica presentaba una agudeza visual mejor corregida de 0.1 en el OD y de 0.7 en el ojo izquierdo (OI). La biomicroscopía del polo anterior reveló células en cámara anterior + en ambos ojos. Al examen del fondo del ojo se observaba edema de papila bilateral, asociando en OD una lesión subretiniana de aspecto amarillento en el área macular superior y en el OI un foco de coroiditis yuxtapapilar. Se realizó estudio de imagen mediante tomografía de coherencia óptica (OCT) y angio-OCT descartándose la existencia de neovasos coroideos (figura 1). Se decidió ingreso de la paciente para estudio de posibles causas infecciosas e inmunológicas subyacentes, con resultados negativos para tuberculosis, toxoplasmosis, sífilis, anticuerpos antinuclear o factor reumatoide, entre otros . Ante la sospecha de enfermedad autoinflamatoria con manifestaciones oculares, se solicitó estudio genético y se procedió a tratamiento empírico con corticoides por vía oral (prednisona 2mg/kg/día), con mejoría parcial de su sintomatología. El estudio genético fue positivo para la mutación en heterocigosis p.(Arg271GLn) en el exón 6 del gen TNFAIP3, compatible con una variante no descrita de haploinsuficiencia A20 (HA-A20). Actualmente, se encuentra en tratamiento con: Metoject 10 mg/semana, ácido fólico 5 mg/24 horas y Humira 20 mg/15 días.

Discusión:

Presentamos el caso de una inflamación ocular como síntoma inicial de una HA-A20, secundaria a una alteración genética no previamente descrita. La HA-A20 produce en pacientes en edad pediátrica una clínica similar a la observada en la enfermedad de Behçet (EB) [1], perteneciendo al grupo de las inmunodeficiencias primarias [2]. En 2016 Zhou et al. [3] describieron por primera vez una serie de alteraciones genéticas en la codificación de la proteina TNFAIP3, reguladora de la vía NF-kB, como causa de un cuadro de inflamación de comienzo precoz en 6 familias, diferenciándolo de la ya conocida EB.Pese ser una enfermedad de reciente descubrimiento con una clínica similar a la EB, su diferenciación es fundamental, ya que su tratamiento y pronóstico son diferentes [4]. Los pacientes con HA-A20 presentan un mayor número de episodios febriles y de alteraciones gastrointestinales, así como una menor frecuencia de afectación ocular [4]. Para su diagnóstico es fundamental el estudio genético, por lo que la descripción de nuevas variantes genéticas es de especial interés.

Bibliografía:

1. Hernández-Ostiz S, Prieto-Torres L, Xirotagaros G, et al. Autoinflammatory Diseases in Pediatric Dermatology-Part 1: Urticaria-like Syndromes, Pustular Syndromes, and Mucocutaneous Ulceration Syndromes. Actas Dermo-Sifiliograficas 2017; 108: 609–619.

2. Manthiram K, Zhou Q, Aksentijevich I, et al. The monogenic autoinflammatory diseases define new pathways in human innate immunity and inflammation. Nature Immunology 2017; 18: 832–842.

3. Zhou Q, Wang H, Schwartz DM, et al. Loss-of-function mutations in TNFAIP3 leading to A20 haploinsufficiency cause an early-onset autoinflammatory disease. Nat Genet 2015; 48: 67–73.

4. Tsuchida N, Kirino Y, Soejima Y, et al. Haploinsufficiency of A20 caused by a novel nonsense variant or entire deletion of TNFAIP3 is clinically distinct from Behçet's disease. Arthritis Res Ther 2019; 21: 137.

Figura:

FIGURA 1

A y B: Retinografía de OD y OI mostrando edema de papila bilateral, con la presencia en OD de una lesión blanco-amarillenta en el área macular superior y en OI una lesión peripapilar temporal de color cremoso. C: OCT de OD donde se observan áreas de fibrosis subretiniana. D: OCT de OI donde se observa un depósito bajo el epitelio pigmentario de la retina.

11

UVEÍTIS ANTERIOR POR FRAGMENTOS NUCLEARES RETENIDOS TRAS FACOEMULSIFICACIÓN NO COMPLICADA

A retained nuclear fragment induced anterior uveitis after non-complicated phacoemulsification

González de Frutos, Marina P. [1]; Villoria Díaz, Saúl [1]; Calles Monar, Paola Stefanía [1]; Alonso Tarancón, Ana María [1]; Casado Blanco, Herman [1]

[1] *Centro Asistencial Universitario de Palencia*

Palabras clave:

Facoemulsificación, fragmentos nucleares, uveítis

Caso:

Mujer de 77 años, con antecedentes de Diabetes Mellitus tipo 2, hepatitis B y C y hepatocarcinoma en tratamiento con nivolumab. Intervenida en el ojo izquierdo (OI) de una catarata (N3) mediante facoemulsificación no complicada e implante de lente intraocular (LIO) de +21 dioptrías, en saco capsular. A los 7 meses de la intervención, comenzó con episodios de enrojecimiento ocular, dolor y visión borrosa en OI con agudeza visual (AV) 0,6. En exploraciones repetidas, se evidenció flare 2+ y tyndall de 2+ hasta 3+ pigmentado, que no mejoró tras el tratamiento esteroideo tópico. Además, presentó transiluminación inferotemporal iridiana, y una leve opacificación de la cápsula posterior, siendo normal el resto de la exploración repetida, incluida la gonioscopia. Las pruebas de screening etiológico resultaron inconcluyentes. Se etiquetó de uveítis crónica postquirúrgica y se mantuvo tratamiento con dexametasona tópica sin mejoría. El diagnóstico diferencial se hizo con una uveítis secundaria a nivolumab y/o el roce de la óptica de la LIO con el iris, descartándose mediante biomicroscopía ultrasónica (UBM) (figura 1). Un año después del inicio, a las 24 horas de la realización de capsulotomía posterior con láser Nd:YAG por opacificación de cápsula posterior, la paciente consultó por dolor y pérdida visión (AV 0,16) en OI. En la exploración con lámpara de hendidura se apreció un edema corneal moderado localizado sobre un resto nuclear cristaliniano en la zona temporal inferior de la cámara anterior y una presión intraocular (PIO) de 45 mmHg. Tras la eliminación del fragmento con cánula de irrigación-aspiración (figura 2), el cuadro inflamatorio remitió sin recidivas tras 5 meses de seguimiento.

Discusión:

Los fragmentos nucleares pueden quedarse inadvertidamente retenidos en el ángulo camerular en casos de cámaras anteriores amplias y/o núcleos duros, tras una facoemulsificación con una elevada fluídica, en especial en presencia de pupilas pequeñas. [1-3] También, y con las mismas premisas, pueden permanecer inadvertidos en la cámara posterior, tras el iris o en saco capsular. En estos casos, tras disminuir la tensión del saco después de una capsulotomía posterior, podrían desplazarse a la CA, como probablemente ocurrió en nuestra paciente. Independientemente del tiempo tras la cirugía, un fragmento de cristalino retenido durante una facoemulsificación no complicada, puede ser una causa de uveítis crónica que precisa de su extracción para su adecuado control.

Bibliografía:

1. Hui JI, Fishler J, Karp CL, Shuler MF, Gedde SJ. Retained nuclear fragments in the anterior chamber after phacoemulsification with an intact posterior capsule. Ophthalmology. 2006;113(11):1949-53.ç

2. Kang HM, Park JW, Chung EJ. A retained lens fragment induced anterior uveitis and corneal edema 15 years after cataract surgery. Korean J Ophthalmol. 2011;25(1):60-2.

3. Mokhtarzadeh A, Kaufman SC, Koozekanani DD, Meduri A. Delayed presentation of retained nuclear fragment following phacoemulsification cataract extraction. J Cataract Refract Surg. 2014;40(4):671-4.

Figuras:

FIGURA 1

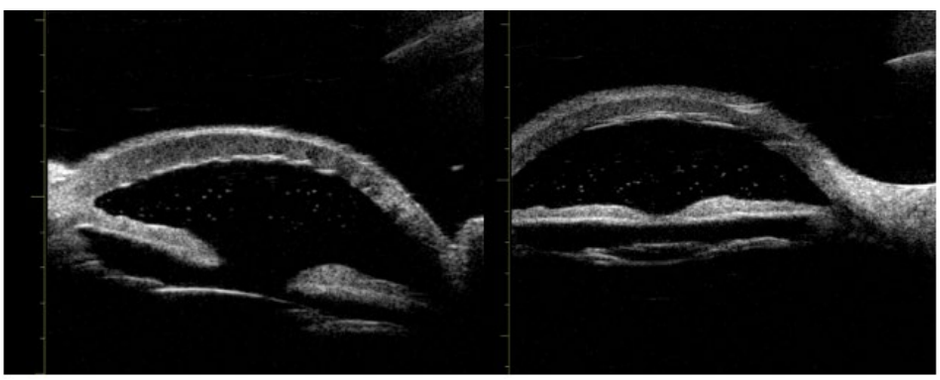

Imágenes de biomicroscopía ultrasónica en las que se aprecian células en cámara anterior y ausencia de contacto LIO-iris.

FIGURA 2

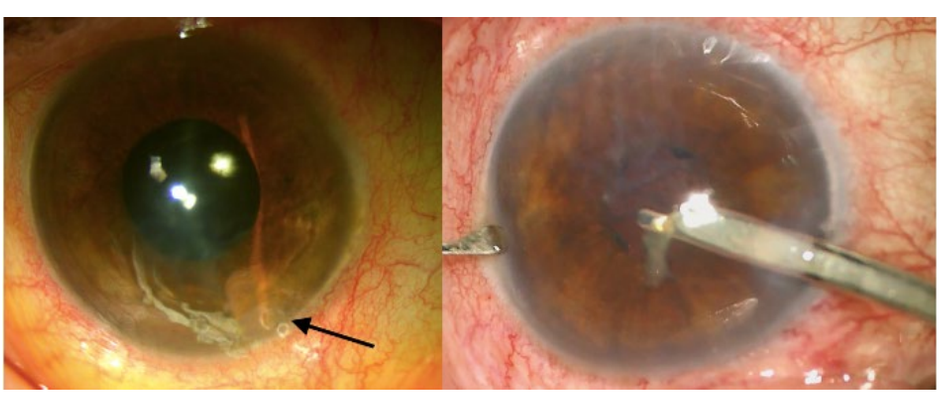

Fragmento nuclear en cámara anterior inferior de OI y aspiración de fragmento con cánula de Simcoe ayudada por espátula

12 TUMOR VASOPROLIFERATIVO DE RETINA ASOCIADO A UVEÍTIS

Retinal vasoproliferative tumor related to uveitis

López Miñarro, Ignacio [1]; García Álvarez, Ciro [1] ; Saornil Álvarez, Mª Antonia [1]
[1] Hospital Clínico Universitario de Valladolid

Palabras clave:

Braquiterapia, tumor vasoproliferativo de la retina (TVR), uveítis.

Caso:

Paciente mujer de 61 años referida para valorar masa intraocular en ojo derecho asociada a uveítis anterior y cierre angular por seclusión pupilar que ocasionó una PIO (presión intraocular) de 50 mm Hg tratada con iridotomía láser. Los últimos tres meses había notado disminución de Agudeza Visual (AV), miodesopsias y fotopsias con ese ojo. En la exploración se observaron células en cámara anterior, catarata con depósito de pigmento en cápsula anterior, seclusión pupilar en los 360º y la iridotomía (Fig. 1). En la funduscopia se observó masa amarillenta con vasos dilatados en periferia temporal inferior, con desprendimiento de retina exudativo hasta el polo posterior (Fig. 2). La ecografía mostró una lesión hiperecogénica de 7,43 x 6,51 X 3,07mm, y la resonancia magnética, realce en la administración de contraste. Todos estos datos condujeron a la sospecha de un tumor vasoproliferativo de la retina (TVR).Se decidió intervenir la catarata, controlar la inflamación y disminuir la PIO. Tres meses después se trató el TVR con braquiterapia epiescleral con I125, que consiguió hacer regresar el tumor y la exudación asociada. El iris volvió a sinequiarse a la LIO, por lo que se le practicó una segunda iridotomía con láser, y una tercera al siguiente mes. Al no controlarse la presión intraocular, un mes después se procedió a sinequiolisis y dos iridectomías quirúrgicas, tras lo cual se consiguió normalizarla sin presentar nuevos episodios en 4 meses de seguimiento.

Discusión:

Los TVR son raros, se consideran tumores benignos, de naturaleza reactiva, con predominio de componente glial y astrocítico[1]. La mayoría son primarios (76%) y únicos. En ocasiones se asocian a enfermedades inflamatorias (como la pars planitis), vasculares, traumáticas, distróficas o degenerativas. Se presentan en la 3º o 4º década[2].Clínicamente suelen presentarse con disminución de la AV y fotopsias, pero en raras ocasiones, como es el caso actual, la forma de presentación es una uveítis en el que las sinequias y la catarata dificultan la exploración. En la funduscopia aparecen como una masa vascular amarillo-rosácea, con exudados subretinianos, extensos, en el 80% de los casos. Suelen localizarse en la región temporal inferior. Para el tratamiento, se puede optar por la observación (si no hay exudación ni maculopatía), braquiterapia, como en el caso presente, fotocoagulación láser o terapia fotodinámica. La braquiterapia con I125 y Ru106[3,4] ha demostrado ser un tratamiento eficaz y seguro, especialmente en tumores de gran tamaño. En conclusión, ante una uveítis anterior y/o intermedia de evolución tórpida es importante la exploración exhaustiva de la periferia del fondo de ojo.

Bibliografía:

1. Poole Perry LJ, Jakobiec FA, Zakka FR, Reichel E, Herwig MC, Perry A, et al. Reactive retinal astrocytic tumors (So-called vasoproliferative tumors): Histopathologic, immunohistochemical, and genetic studies of four cases. Am J Ophthalmol [Internet]. 2013 [cited 2021 Jan 15];155(3):593-608.e1. Available from: https://pubmed.ncbi.nlm.nih.gov/23219067/

2. Carol L. Shields, MD; Jerry A. Shields, MD; Jeffrey Barrett, MD; Patrick De Potter M. Vasoproliferative Tumors of the Ocular Fundus Classification and Clinical Manifestations in 103 Patients. Arch Ophthalmol. 1995;113:615–23.

3. Para Prieto M, Saornil MA, de Frutos Baraja JM, García Álvarez C, Diezhandino García P, López Lara F. Episcleral brachytherapy as an effective alternative in vasoproliferative tumors. Int J Ophthalmol. 2018;11(12):2017–20.

4. Anastassiou G, Bornfeld N, Schueler AO, Schilling H, Weber S, Fluehs D, et al. Ruthenium-106 plaque brachytherapy for symptomatic vasoproliferative tumours of the retina. Br J Ophthalmol. 2006;90(4):447–50.

Figuras:

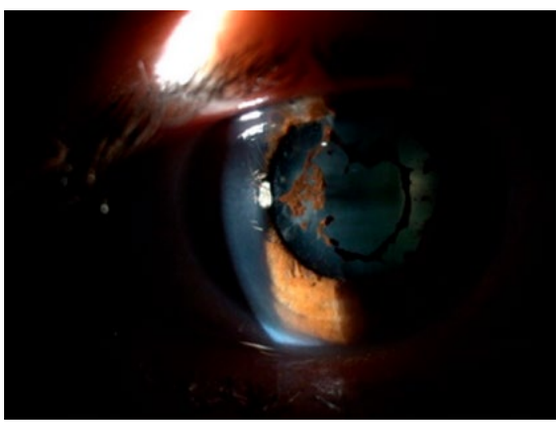

FIGURA 1

Examen a lámpara de hendidura de la cámara anterior. Se observan restos de pigmento del iris en la cápsula anterior del cristalino, indicativo de procesos uveíticos previos. El iris se encuentra ligeramente abombado debido a la seclusión pupilar.

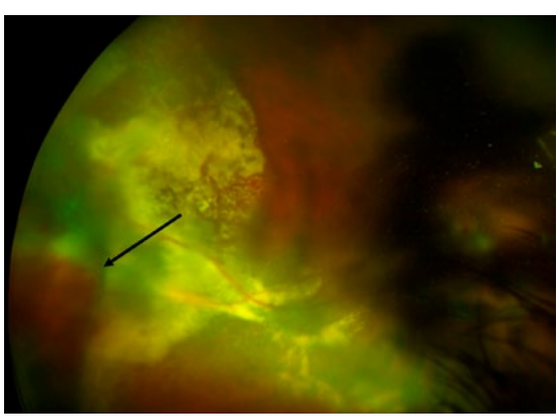

FIGURA 2

Retinografía. Al diagnóstico se observa la lesión (flecha) situada en el cuadrante temporal inferior, rodeada de abundante exudación y desprendimiento de retina exudativo.

13

UVEÍTIS ANTERIOR AGUDA RECURRENTE EN PACIENTE CON ESCLERODERMIA

Recurrent acute anterior uveitis in a patient with scleroderma

Martínez Fernández, Elvira [1]; Bermúdez Castellanos, Irene [1]; Varela Martínez, Irene [1]; Cordero Pérez, Yolanda [1]

[1] Hospital Universitario Río Hortega. Valladolid

Palabras clave:

Esclerodermia, preesclerodermia, uveítis anterior aguda

Caso:

Mujer de 64 años acude a urgencias por fotofobia y dolor en ojo derecho (OD) de dos días de evolución. Como antecedentes, padece hipotiroidismo y púrpura trombocitopénica autoinmunes desde hace 20 años, y preesclerodermia desde hace ocho. Desde hace dos años presenta brotes de uveítis, habiendo tenido cuatro en OD y uno en ojo izquierdo (OI). Está en seguimiento por hematología, medicina interna y oftalmología. A la exploración oftalmológica, la agudeza visual es 0.5 en OD y 0.8 en OI. En biomicroscopía de polo anterior (BPA) de OD se aprecia inyección ciliar, dos sinequias posteriores (Figura 1-A) y celularidad en cámara anterior (Tyndall++). En BPA de OI se observa una sinequia posterior (Figura 1-B). Hay telangiectasias palpebrales bilaterales (Figura 2A-B). La presión intraocular es 14mmHg en ambos ojos. En polo posterior no hay inflamación vítrea, retiniana, vasculitis ni edema de papila. Se diagnostica uveítis anterior aguda en OD, que se trata con prednisolona 1% colirio cada 2horas, ciclopentolato colirio cada 8horas y dexametasona oftálmica pomada cada 24horas. A los cinco días la inflamación ha disminuido considerablemente. Se reduce lentamente el tratamiento corticoideo hasta resolución del cuadro.

Discusión:

La esclerodermia es una conectivopatía de etiología desconocida, que afecta más a mujeres en la cuarta-sexta décadas de la vida e induce fibrosis cutánea y en órganos internos.[1,2]Existen varios subtipos de esta patología. El que afecta a la paciente es la preesclerodermia, una forma que cumple criterios clínicos y analíticos de la enfermedad, pero sin fibrosis.[2] Puede evolucionar a otros tipos de esclerodermia de peor pronóstico.[2]Los hallazgos oculares más frecuentes en la esclerodermia son: alteraciones en párpados (retracción, lagoftalmos, telangiectasias), queratoconjuntivitis seca y cambios microvasculares en retina.[1] En el caso propuesto solo están presentes las telangiectasias palpebrales. La paciente presenta uveítis anterior recurrente y alternante. Hay descritos muy pocos casos de uveítis asociada a esclerodermia en adultos,[3,4] de ahí la relevancia clínica de este caso, por su baja prevalencia. No obstante, en la esclerodermia infanto-juvenil sí es común esta asociación.[3,4] Los datos publicados apoyan la hipótesis de que la inflamación ocular aparecería más frecuentemente cuando a la esclerodermia se sumen otras enfermedades autoinmunes,[3] como ocurre en esta paciente.La importancia de las manifestaciones oculares en patologías sistémicas radica en la capacidad de ayudar a diagnosticarlas y a predecir su comportamiento.[1] En este caso, el empeoramiento ocular podría ser indicador de la evolución de la preesclerodemia a formas más avanzadas.

Bibliografía:

1. Kemeny-Beke A, Szodoray P. Ocular manifestations of rheumatic diseases. Int Ophthalmol 2020; 40: 503–510.
2. Bustabad, Sagrario; Rodríguez-Lozano, Beatriz; Bethencourt, Juan José; Delgado E. Preesclerodermia. Semin Fund Esp Reum 2011; 12: 123–127.
3.Borges T, Vilaça J, Ferreira S, et al. Systemic sclerosis sine scleroderma: a case report of anterior uveitis. Reu matismo 2015; 67: 21–25.4.
4. Bolad W. Anterior uveitis in a patient with scleroderma: a case report. Ocular immunology and inflammation 2013; 21: 11–12.

Figuras:

FIGURA 1

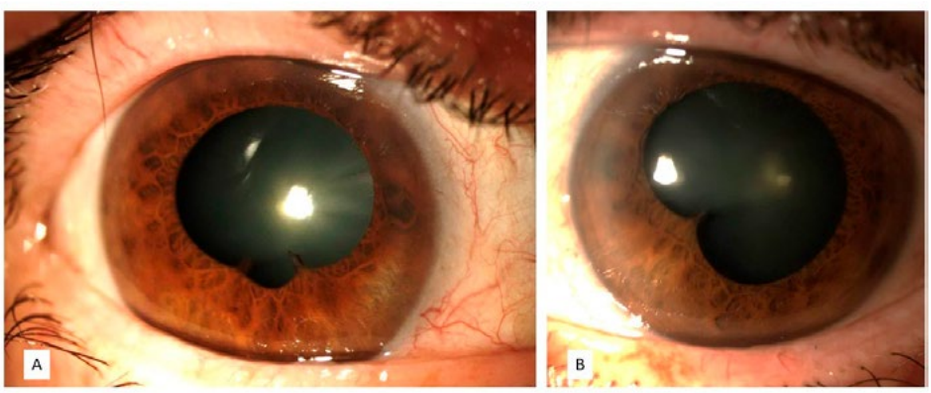

Paciente con esclerodermia y uveítis anterior aguda en ojo derecho. Exploración de polo anterior mediante biomicroscopía. A: En ojo derecho se ven sinequias posteriores a las V y a las VII. B: En ojo izquierdo se aprecia una sinequia posterior a las VIII.

FIGURA 2

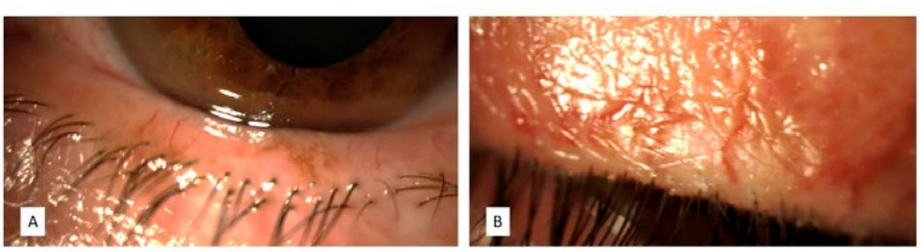

Paciente con esclerodermia y uveítis anterior aguda en ojo derecho. Exploración de polo anterior mediante biomicroscopía. A: Telangiectasias en párpado inferior derecho. B: Telangiectasias en párpado superior izquierdo.

14 SÍNDROME DE TRANSLUMINACIÓN BILATERAL AGUDA DEL IRIS: DIAGNÓSTICO DIFERENCIAL DE UVEÍTIS ANTERIOR

Bilateral Acute Transillumination of the Iris Syndrome (BATI): Differential Diagnosis of Anterior Uveitis

Mejía Freire, Santiago [1]; García Onrubia, Luis [1]; Cocho Archiles, Lidia [2]; Herreras Cantalapiedra, José María [2]
[1] Hospital Clínico Universitario de Valladolid [2] IOBA (Instituto Universitario de Oftalmobiología Aplicada), Universidad de Valladolid.

Palabras clave:

Despigmentación de iris, transiluminación, uveítis

Caso:

Mujer de 41 años, con sospecha de uveítis herpética, por un cuadro de ojo rojo, dolor ocular y fotofobia de 7 días de evolución que no cedió tras tratamiento con Aciclovir vía oral 400 mg cinco veces al día. Quince días antes presentó un cuadro febril sistémico, tratado con ciprofloxacino 500 mg vía oral cada 12 horas.En la exploración oftalmológica presentó una agudeza visual mejor corregida de 0.8 en el ojo derecho (OD) y de 0.9 en el ojo izquierdo (OI). En la biomicroscopía del polo anterior se observó de manera bilateral células pigmentadas en cámara anterior, pupilas en midriasis media escasamente reactiva, con leve irregularidad. La gonioscopia reveló depósitos pigmentarios en la malla trabecular inferior. A la transiluminación llamó la atención una despigmentación de iris extensa. La presión intraocular (PIO) era de 32 mmHg en OD y de 34 mmHg en OI. En el examen del fondo de ojo no se observaron alteraciones significativas.Se establece un diagnóstico de presunción de Síndrome de Transiluminación Bilateral Aguda del Iris (BATI) y se inicia tratamiento con hipotensores (brimonidina y timolol) y corticoides tópicos (Prednisolona cada 4 horas). A los 5 días, la paciente presentaba clara mejoría de su sintomatología, y una PIO de 18 y 20 mmHg en el OD y OI, respectivamente.

Discusión:

Se presenta un caso de síndrome de BATI, entidad muy poco frecuente, en una mujer de mediana edad, con un diagnóstico previo erróneo de uveítis anterior herpética por presentar ojo rojo, celularidad en cámara anterior y PIO elevada. El BATI es una afección ocular recientemente descrita, caracterizada por hiperemia conjuntival, células pigmentadas en cámara anterior, pérdida de pigmento en iris con transiluminación, acúmulo del mismo en la malla trabecular y elevación de la PIO 1–3. Se presenta en mujeres de edad media, con infecciones respiratorias altas y la administración de antibióticos, particularmente moxifloxacino [1,2]. La literatura ha descrito cuadros clínicos de BATI que simulan una uveítis anterior, concordando con el cuadro clínico del presente caso [1,3].Se diferencia de la uveítis anterior por la ausencia de sinequias, precipitados corneales, células inflamatorias en cámara anterior e inyección ciliar [3,4]; y de la atrofia iridiana en que esta entidad es comúnmente unilateral, con corectopia y policoria, sin un antecedente de infecciones respiratorias altas o administración de antibióticos.El síndrome de BATI es una entidad nueva a tener en cuenta en el diagnóstico diferencial de las uveítis anteriores[2,3].

Bibliografía:

1. Perone, J. M., Chaussard, D., & Hayek, G. Bilateral acute iris transillumination (BAIT) syndrome: literature review. Clinical Ophthalmology. 2019; 13: 935-943.

2. Rueda-Rueda, T., Sánchez-Vicente, L. J., Moruno-Rodríguez, A., et. al. Síndrome de despigmentación aguda bilateral de iris y transiluminación aguda bilateral de iris. Archivos de la Sociedad Española de Oftalmología. 2019; 94(7), 355-358.

3. Goktas, A., Goktas, S. Bilateral acute depigmentation of the iris first misdiagnosed as acute iridocyclitis. International ophthalmology. 2011;31(4), 337-339.

4. Tugal-Tutkun, I., Araz, B., Taskapili, M., et al. Bilateral acute depigmentation of the iris: report of 26 new cases and four-year follow-up of two patients. Ophthalmology. 2009;116(8), 1552-1557.

Figuras:

FIGURA 1

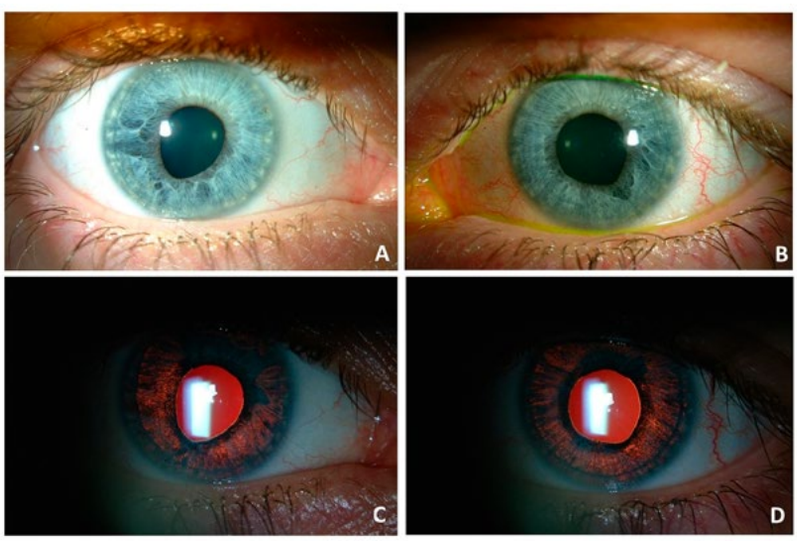

Fotos de lámpara de hendidura. A: Pupila levemente irregular (ojo derecho). B: Pupila en midriasis media (ojo izquierdo). C y D: transiluminación del iris.

FIGURA 2

	Uveítis Anterior	BATI	Atrofia Iridiana
Antecedentes IRA o uso de antibióticos	Muy raro	Frecuente	No
Bilateralidad	Unilateral	Bilateral	Unilateral
Celularidad en cámara anterior	Células inflamatorias	Células Pigmentadas	Ausentes
Sinequias Anteriores	Presentes	Ausentes	Presentes
Inyección Ciliar	Presente	Ausente	Ausente
Corectopia	Ausente	Muy raro	Presente
Transiluminación	Ausente	Presente	Ausente

Tabla Comparativa del Diagnóstico diferencial de BATI. IRA: infecciones respiratorias altas.

15 CORIORRETINOPATÍA EN PERDIGONADA CON UVEÍTIS ANTERIOR

Birdshot chorioretinopathy with anterior uveitis.

Monasterio Bel, Jorge [1]; Lantigua Dorville, Yrbani [1]; Lacosta Asín, A. Vanesa [1]; Hernaiz Cereceda, A. [1]; Gutiérrez Cuesta, A.[1]
[1] Hospital Universitario de Burgos

Palabras clave:

Birdshot, perdigonada, uveítis

Caso:

Mujer de 55 años sin antecedentes personales de interés. Acude por visión borrosa junto a visión de cuerpos flotantes en ojo derecho (OD) desde hace dos meses. Presenta una mejor agudeza visual corregida (MAVC) de 0.05 en OD y 0.40 en ojo izquierdo (OI). A la biomicroscopía con lámpara de hendidura (BPA) se aprecia una uveítis anterior leve bilateral con Tyndall + sin hiperemia conjuntival. En la funduscopia hallamos vitritis leve (+) junto a múltiples lesiones ovales de color crema, bilaterales y simétricas a nivel del epitelio pigmentario y coroides, más ostensibles en zona nasal adyacente a papila (figura 1). Las papilas se observan edematosas y con borrosidad de los bordes. La tomografía de coherencia óptica (OCT) revela edema macular quístico (EMQ) en ambos ojos (AO), mayor en OD. La angiografía con fluoresceína muestra hipofluorescencia precoz con leve tinción tardía de las lesiones y exudación vascular (figura 2). Asimismo, se realizan pruebas complementarias para estudio de uveítis, descartándose patología infecciosa. La paciente resulta positivo para HLA A-29. Se diagnostica de coriorretinopatía en perdigonada. Se realiza tratamiento con corticoides sistémicos y tópicos en AO junto a implante intravítreo de dexametasona en OD. Tras mes y medio desde el inicio del tratamiento, la paciente presenta una MAVC de 0.70 en OD y 0.40 en OI, no presenta inflamación de cámara anterior y en la funduscopia se aprecian únicamente las lesiones coroideas en perdigonada y palidez papilar. Por otro lado, persiste desprendimiento del epitelio pigmentario a nivel foveal, mayor en OI. Se decide iniciar, previa valoración por medicina interna, tratamiento inmunomodulador con ciclosporina oral.

Discusión:

La coriorretinopatía en perdigonada es una uveítis poco frecuente, crónica, bilateral y posterior, con una fuerte asociación con el haplotipo HLA-A29.[1] Puede cursar con vasculitis, visible solo angiográficamente. Afecta típicamente a individuos sanos de mediana edad, siendo más frecuente en mujeres. Su tratamiento se basa en el empleo de fármacos ahorradores de corticoides, siendo una práctica habitual el empleo de corticoides como terapia inicial o de rescate.[2] Aunque por lo general el segmento anterior no está afectado en la coriorretinopatía en perdigonada, esta rara entidad puede provocar uveítis anterior leve e incluso dar lugar en ocasiones a precipitados queráticos.[3] Presentamos un caso de coriorretinopatía en perdigonada con afectación anterior para destacar la importancia de realizar una correcta exploración del segmento posterior ante el hallazgo de uveítis anterior, así como estudiar esta uveítis a través de un caso clínico.

Bibliografía:

1. Bergstrom R, Czyz CN. Birdshot Retinopathy. 2020 Aug 10. In: StatPearls [Internet]. Treasure Island (FL): StatPearls Publishing; 2020 Jan–. Minos E, Barry RJ, Southworth S, Folkard A, Murray PI, Duker JS, Keane PA, Denniston AK. Birdshot chorioretinopathy: current knowledge and new concepts in pathophysiology, diagnosis, monitoring and treatment. Orphanet J Rare Dis. 2016 May 12;11(1):61. ; PMCID: PMC4866419.3-Quillen DA, Blodi BA. Retina. American Medical Association. 2005

Figuras:

FIGURA 1

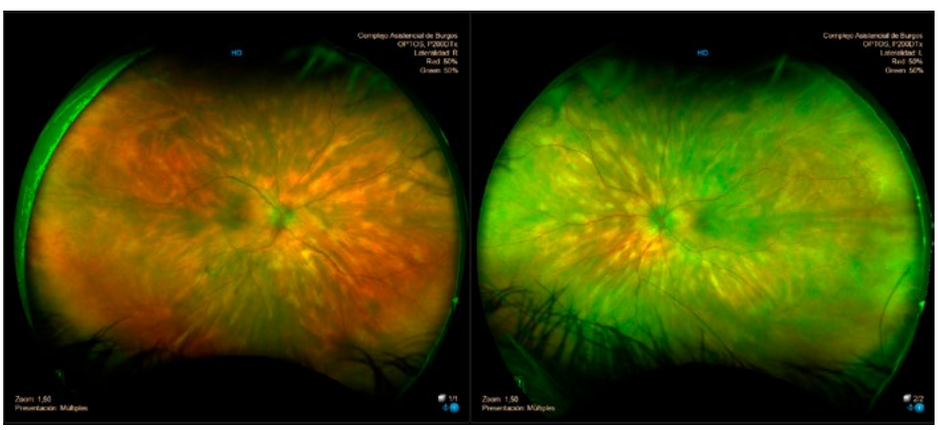

Fondo de ojo que muestra lesiones ovales de color crema, bilaterales y simétricas a nivel del epitelio pigmentario retiniano y las coroides en ambos ojos. Papilas edematosas y con borrosidad de los bordes.

FIGURA 2

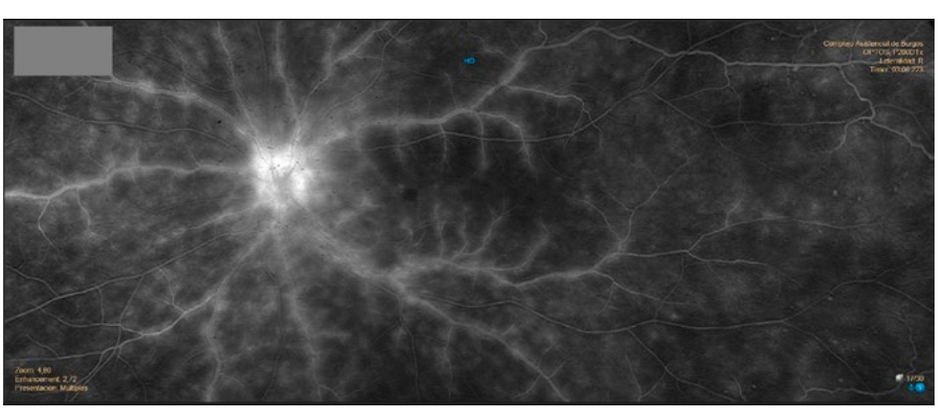

Angiografía con fluoresceína que muestra exudación vascular y tinción sutil tardía de las lesiones.

16

METÁSTASIS UVEAL DE CARCINOMA MAMARIO ESTADIO IV: IMPORTANCIA DEL DIAGNÓSTICO DIFERENCIAL EN UVEÍTIS ANTERIORES

Uveal metastasis of Stage IV breast carcinoma: importance of differential diagnosis in anterior uveitis

Pastenes Zhilin, Eduardo Manuel [1]; Santana García, Lucía Inmaculada [1]; Soler Bartrina, Pablo [1]; Rodríguez Andrés, Marina [1]; Guerra Calleja, Gloria [1]
[1] Hospital El Bierzo, Ponferrada

Palabras clave:

Carcinoma, metástasis, uveítis.

Caso:

Mujer de 59 años con carcinoma ductal infiltrante estadio IV en tratamiento quimioterápico por recaída ganglionar y ósea. Consulta por disminución fluctuante de agudeza visual (AV) en ojo izquierdo (OI) de 2 semanas de evolución, que se exacerbó tras estornudo. A la exploración presentó AV corregida de 0.3, presión ocular normal, celularidad en cámara anterior de 3+ (según Standarization of Uveitis Nomenclature) y polo posterior sin hallazgos relevantes, aunque explorado sin lograrse midriasis farmacológica óptima (Figura.1-A). Ante el cuadro sugerente de uveítis anterior se pauta corticoide tópico, ciclopléjico y revisión en 48 horas.Evoluciona con deterioro de AV hasta 0.16 (OI), aumento de la celularidad a 4+, aparición de células hemáticas en cámara anterior y mínimo hipema. Una midriasis adecuada permitió detectar varias lesiones periféricas retroiridianas, la mayor de ellas bilobulada (Figura.1-B). Por ecografía se caracterizó dicha lesión como dependiente de úvea periférica y una resonancia magnética apoyó dichos hallazgos, asociando múltiples alteraciones en calota ósea y una pequeña masa dural, todas de probable origen metastático (Figura.2.B). Considerando el estadio tumoral avanzado de base se decide evitar maniobras invasivas adicionales.

Discusión:

Las metástasis son la primera causa de malignidad intraocular[1] y asocian mal pronóstico oncológico[2]. El origen suele ser la diseminación hemática de carcinomas, principalmente de mama y pulmón[1]. Dichas lesiones asientan con más frecuencia en coroides, iris y cuerpo ciliar[1,3]. Esta predilección por el tracto uveal se explica por su rica vasculatura[4].

Lesiones de localización periférica pueden liberar células tumorales y sangre al humor acuoso[3], configurando cuadros compatibles con uveítis anterior. Por este motivo, y sobre todo frente a una mala respuesta al tratamiento habitual, una exploración detallada resulta fundamental para buscar complicaciones o potencial asociación con enfermedades subyacentes.

Las pruebas de imagen pueden resultar de ayuda para el diagnóstico diferencial. Ecográficamente, los carcinomas metastáticos tienden a ser más ecogénicos y de base más ancha que los melanomas[3], aunque estas características pueden variar[1]. En el contexto de la paciente, la resonancia magnética aportó también datos relevantes, incluyendo la detección de otras lesiones de posible etiología metastática.

El caso expuesto ilustra la importancia de estudiar cuidadosamente los cuadros compatibles con uveítis anterior. Esto no sólo resulta ventajoso en términos de diagnóstico diferencial, sino que además representa una herramienta fundamental para la toma de decisiones prudentes que ofrezcan un adecuado balance riesgo-beneficio, evitando maniobras invasivas innecesarias que afecten el bien mayor del paciente.

Bibliografía:

1. Bornfeld N, Singh AD. Uveal Metastatic Tumors. In: Damato BE, Singh AD, editors. Clinical Ophthalmic Oncology: Uveal Tumors. 3rd ed. Switzerland: Springer Nature; 2019. p. 403-21.
2. Giuliari GP, Sadaka A. Uveal metastatic disease: current and new treatment options (review). Oncol Rep. 2012;27:603-7.
3. Augsburger JJ, Correa ZM, Berry JL. Malignant Intraocular Neoplasms. In: Yanoff M, Duker JS, editors. Ophthalmology. 5th ed. Philadelphia, PA: Elsevier; 2019. p. 795-814.
4. Konstantinidis L, Damato B. Intraocular Metastases-A Review. Asia Pac J Ophthalmol. 2005 Jan;62(1):112-6

Figuras:

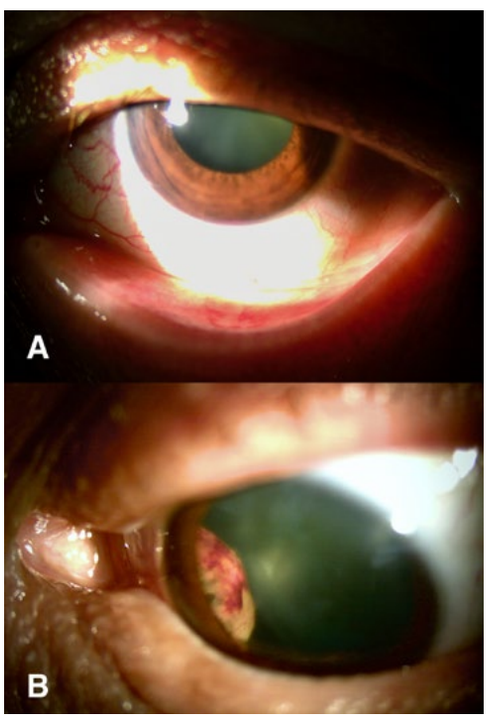

FIGURA 1

(A) OI muestra hiperemia conjuntival e ingurgitación vascular discretas. Nótese la limitada midriasis lograda. (B) Bajo buena midriasis aparece el extremo anterior de una lesión nasal inferior blanquecina, vascularizada y con restos hemáticos en su superficie. Otras lesiones similares de menor tamaño fueron detectadas en periferia.

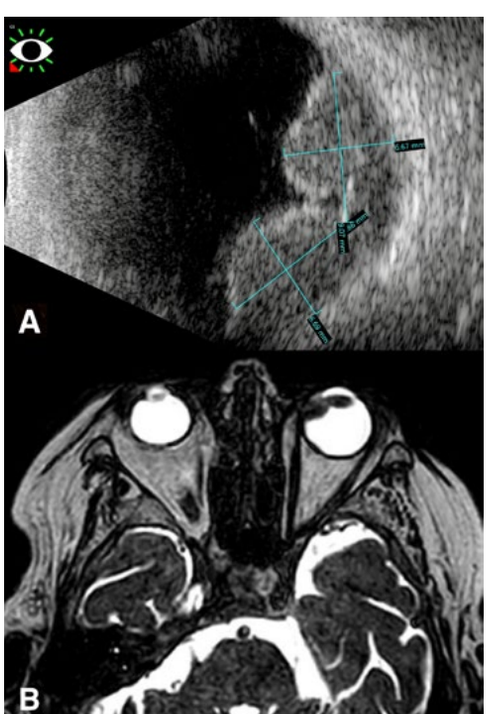

FIGURA 2

(A) Ecografía modo B que muestra lesión dependiente de coroides periférica, bilobulada, de ecogenicidad media-alta y estructura interna heterogénea. (B) Resonancia magnética muestra que la lesión es hipointensa en comparación al vítreo hiperintenso en T2. Su extremo anterior llega al borde del cristalino, mientras que hacia posterior avanza por el margen inferior y medial de la coroides.

17

ENFERMEDAD DE ROSAI-DORFMAN CON DEBUT OFTALMOLÓGICO

Rosai-Dorfman disease with Ophthalmological debut

Peinado Vicente, Leyre [1]; Izquierdo Millán, Isabel [1]; Satrústegui Lapetra, Maria [1]; Cisnal Herrero, Ana [1]; Reyes Pacheco, Christian [1]
[1] Hospital General de Segovia

Palabras clave:

Rosai-Dorfman, histiocitosis sinusal, uveítis anterior.

Caso:

Varón de 56 años, sin antecedentes personales de interés, acude al servicio de urgencias por molestias oculares, febrícula y malestar general de una semana de evolución. A los pocos días desarrolla un exantema maculopapular no pruriginoso en tronco y parte proximal de las extremidades (figura 1) y en la exploración oftalmológica se observa hiperemia conjuntival (figura 2), escleritis difusa y uveítis anterior no granulomatosa en ambos ojos. Recibe tratamiento con dexametasona y antibiótico tópico e indometacina oral, sin recuperación completa, desarrollando posteriormente un edema macular (EM) bilateral y adenopatías axilares e inguinales a nivel sistémico.La analítica muestra como únicas alteraciones, elevación de reactantes de fase aguda y títulos límite de anticuerpos IgM para Coxiella burnetii, por lo que se trata con antibióticos sistémicos, sin observarse mejoría del cuadro clínico.En pruebas de imagen se detectan adenopatías bilaterales axilares, inguinales e iliacas.Se realiza biopsia cutánea que muestra positividad de los histiocitos con la S100 y C68 y negativos con CD1a, confirmando el diagnóstico de enfermedad de Rosai-Dorfman (ERD).Al persistir la uveítis y empeorar el EM bilateral, se inicia tratamiento con prednisona oral, remitiendo por completo la patología ocular, aunque se mantiene el exantema.A los 6 meses del inicio del cuadro el paciente no recibe tratamiento, han desaparecido el EM y la uveítis, y la clínica dermatológica se encuentra en remisión.

Discusión:

Las metástasis son la primera causa de malignidad intraocular[1] y asocian mal pronóstico oncológico[2]. El origen suele ser la diseminación hemática de carcinomas, principalmente de mama y pulmón[1]. Dichas lesiones asientan con más frecuencia en coroides, iris y cuerpo ciliar[1,3]. Esta predilección por el tracto uveal se explica por su rica vasculatura[4]. Lesiones de localización periférica pueden liberar células tumorales y sangre al humor acuoso[3], configurando cuadros compatibles con uveítis anterior. Por este motivo, y sobre todo frente a una mala respuesta al tratamiento habitual, una exploración detallada resulta fundamental para buscar complicaciones o potencial asociación con enfermedades subyacentes.Las pruebas de imagen pueden resultar de ayuda para el diagnóstico diferencial. Ecográficamente, los carcinomas metastáticos tienden a ser más ecogénicos y de base más ancha que los melanomas[3], aunque estas características pueden variar[1]. En el contexto de la paciente, la resonancia magnética aportó también datos relevantes, incluyendo la detección de otras lesiones de posible etiología metastática. El caso expuesto ilustra la importancia de estudiar cuidadosamente los cuadros compatibles con uveítis anterior. Esto no sólo resulta ventajoso en términos de diagnóstico diferencial, sino que además representa una herramienta fundamental para la toma de decisiones prudentes que ofrezcan un adecuado balance riesgo-beneficio, evitando maniobras invasivas innecesarias que afecten el bien mayor del paciente.

Bibliografía:

1. Nakajima N, Fukumoto T, Kozaru T, Sakaguchi M, Norose K, Oka M. (2017) Rosai-Dorfman disease and uveitis. Eur J Dermatol. 2017 Oct 1;27(5):535-536. doi: 10.1684/ejd.2017.3075.PMID: 28943506

2. Masoomian B, Lally SE, Shields JA, Shields CL.J Curr (2020) Ophthalmic Manifestations of Rosai-Dorfman Disease in Five Patients. Ophthalmol. 2020 Jul 4;32(3):238-243. doi: 10.4103/JOCO.JOCO_84_20. eCollection 2020 Jul-Sep.PMID: 32775797

3. Rubens Camargo Siqueira, Antonio Augusto Velasco E Cruz (2017) Cystoid macular oedema associated with Rosai-Dorfman disease: a case report. BMC Ophthalmol. 2017 Aug 14;17(1):14. doi: 10.1186/s12886-017-0538-8.

4. Peña-Hernández A, Valladares-Álvarez JR, Hernández-Maldonado I, Garcia-Espinoza MO ,Vásquez- Guevara JD and Flores- Oseguera J (2016). Enfermedad de Rosai-Dorfman extranodal con Afectación Cutánea: A propósito de un Caso. Archivos de Medicina Vol. 12 No. 2: 3 doi: 10.3823/1288

Figuras:

FIGURA 1

Exantema maculopapular localizado en tronco y región proximal de miembros superiores.

FIGURA 2

Hiperemia conjuntival bilateral.

18

SÍNDROME UVEÍTIS-GLAUCOMA-HIPEMA PRODUCIDO POR SUBLUXACIÓN DE LENTE INTRAOCULAR EN RELACIÓN CON TRAUMATISMO CRANEOENCEFÁLICO

Uveitis-glaucoma-hyphaema syndrome produced by intraocular lens subluxation in relationship with cranioencephalic trauma

Serafim Reis, Pedro Manuel [1]; Martín Sanz, Raquel [1]; Hernández-Galilea, Emiliano [1]
[1] Complejo Asistencial Universitario de Salamanca

Palabras clave:

Pseudofaquia, Traumatismo, Uveítis.

Caso:

Mujer de 58 años con antecedentes de miopía, pseudofaquia bilateral y numerosos episodios de uveítis anteriores agudas en ojo derecho (OD) acude a urgencias por disminución de agudeza visual (AV) de OD, sin dolor ni hiperemia, de 6 horas de evolución. Refiere estar en tratamiento crónico con fluorometolona, brinzolamida, timolol y pomada de dexametasona, y que los episodios de uveítis son cada vez más frecuentes, relacionándolos con un traumatismo craneoencefálico (TCE) por accidente de tráfico hace 3 años.A la exploración presenta una AV en OD de 0,5 y una presión intraocular (PIO) de 36 mmHg. En la biomicroscopía no se observa hiperemia ciliar pero sí presencia de 3+ de células inflamatorias y hemáticas en cámara anterior, objetivándose transiluminación de iris inferior. La fundoscopia manifiesta una coriorretinopatía míopica sin alteraciones agudas. Se realiza Tomografía de Coherencia Óptica de Segmento Anterior (OCT-SA) y se observa buena distancia entre el plano del iris y la lente intraocular (LIO) (Figura 1). Se inicia tratamiento tópico de la uveítis con manejo de la PIO.A los 4 días presenta aclaramiento de la cámara anterior con mejoría de AV y PIO, visualizándose lente de 3 piezas centrada con desplazamiento anterior de la óptica sobresaliendo por el borde inferior de una capsulorrexis amplia, correspondiendo a la zona de transiluminación del iris. Se realiza OCT-SA que demuestra contacto de LIO con el iris (Figura 2), siendo diagnosticada de un Síndrome Uveítis-Glaucoma-Hipema (SUGH). Teniendo en cuenta la evolución y la potencia neutra de la LIO se propone su extracción, encontrándose pendiente de intervención.

Discusión:

Se describe un caso de SUGH secundario a un TCE. Siendo esta una etiología muy infrecuente, la presencia de una capsulorrexis amplia condicionó la subluxación de la LIO. Este síndrome fue originalmente descrito como una complicación de la implantación de lentes en cámara anterior[1] pero actualmente se conoce también su relación con implantes en cámara posterior o en saco capsular, pudiendo ocurrir desde meses hasta años después de la cirugía intraocular. El traumatismo mecánico de la lente contra el iris, cuerpo ciliar o ángulo iridocorneal produce dispersión pigmentaria e hipema con aumento de la PIO, inflamación de la cámara anterior y, muy raramente, hemovítreo.[2,3] Una cuidadosa exploración biomicroscópica de la posición de la LIO y la búsqueda de defectos de transiluminación en el iris puede sugerir el diagnóstico del SUGH, debiendo complementarse el estudio con la realización de OCT-SA o Biomicroscopía Ultrasónica.[4]

Bibliografía:

1. Ellingson FT. The uveitis-glaucoma-hyphema syndrome associated with the Mark VIII anterior chamber lens implant. J Am Intraocul Implant Soc. 1978;4(2):50–53

2. Sousa DC, Leal I, Faria MY, Pinto LA. A Rare Manifestation of Uveitis-glaucomahyphema Syndrome. J Curr Glaucoma Pract. 2016;10(2):76-8

3. Alfaro-Juárez A, Vital-Berral C, Sánchez-Vicente JL, et al. Síndrome de UveítisGlaucoma-Hipema asociado a hemorragia vítrea de repetición. Archivos de la Sociedad Española de Oftalmología. 2015;90(8):392-394

4. Le T, Rhee D, Yasemin S. Uveitis-Glaucoma-Hyphema Syndrome: a Review and Exploration of New Concepts. Curr Ophtalmol Rep. 2020; 8:165-171

Figuras:



FIGURA 1

Imagen de Tomografía de Coherencia Óptica de Segmento Anterior: Análisis de ángulo ancho a ángulo, se observa buena distancia entre el plano del iris y la lente intraocular.



FIGURA 2

Imagen de Tomografía de Coherencia Óptica de Segmento Anterior: Análisis de ángulo ancho a ángulo, se observa contacto de la lente intraocular con el iris.

19

SÍNDROME DE NEFRITIS TUBULOINTERSTICIAL CON UVEÍTIS (TINU). PATOLOGÍA INFRECUENTE Y RELEVANCIA DEL DIAGNÓSTICO PRECOZ EN TRES CASOS CLÍNICOS

Tubulointerstitial nephritis and uveitis syndrome (tinu). an uncommon pathology and the relevance of an early dia

Reyes Pacheco, Christian Marcel [1]; Izquierdo Millán , Isabel [1]; Molina Ordas, Álvaro [1]; Peinado Vicente, Leyre [1]; Satrustegui Lapetra, María [1]

[1] Complejo Asistencial de Segovia

Palabras clave:

Nefropatía tubulointersticial, uveítis.

Caso:

Se presentan tres casos, dos mujeres de 53 y 80 años de edad, y un hombre de 54 años con nefritis tubulointersticial aguda y uveítis anterior (TINU), asociado a un cuadro de pérdida de peso, astenia y malestar general. Las dos mujeres estaban en estudio en el servicio de Nefrología por nefritis tubulointersticial aguda cuando presentaron la uveítis. El paciente varón debutó con una uveítis anterior aguda unilateral no granulomatosa acompañada de un cuadro constitucional, evidenciándose signos de insuficiencia renal aguda en el protocolo diagnóstico de la uveítis, por lo que fue derivado a Nefrología, realizándose estudio de la función renal con biopsia del riñón compatible con síndrome TINU.Los tres pacientes presentaron uveítis anterior aguda no granulomatosa con sinequias posteriores, bilateral en un caso y unilateral en los otros dos.En todos ellos se descartaron otras posibilidades diagnósticas inmunológicas o infecciosas causantes de la sintomatología. Fueron tratados con corticoides sistémicos y tópicos, con buena respuesta al tratamiento y resolución del cuadro clínico.En el caso del varón, ha tenido recidivas de uveítis anterior que se han resuelto con tratamiento tópico, sin afectación renal. Las mujeres no han vuelto a tener sintomatología oftalmológica ni renal.

Discusión:

La inflamación del intersticio renal y el tejido uveal establecen los dos componentes del síndrome de nefritis tubulointersticial y uveítis (TINU), y aun siendo clásicamente descrito más frecuente en mujeres jóvenes[2], puede observarse en un amplio espectro etario de pacientes[1,3]. La afectación renal se manifiesta como insuficiencia renal aguda y a nivel ocular es más frecuente la uveítis anterior bilateral, siendo un proceso inmunomediado de etiología idiopática1. El síndrome TINU es una enfermedad rara, representa alrededor del 1-2% de las uveítis diagnosticadas en centros de tercer nivel[3]. A día de hoy apenas 300 casos aproximadamente han sido reportados[1,3], siendo infradiagnosticado debido a la eventual asincronía de la sintomatología ocular y renal, así como el enmascaramiento, prevención o retraso del inicio de la uveítis por el uso de corticoesteroides sistémicos[1,4]. Sin embargo, los resultados con corticoterapia sistémica en fase aguda inicial son generalmente favorables, con altas tasas de resolución, subrayando la importancia de un diagnóstico temprano[2]. El síndrome TINU debe ser considerado en el diagnóstico diferencial de una uveítis con nefritis tubulointersticial, jugando el oftalmólogo un papel fundamental en la sospecha de este cuadro.

Bibliografía:

1. Amaro A, Carreño E, Steeples LR, Oliveira-Ramos F, Marques-Neves C, Leal I. Tubulointerstitial nephritis and uveitis (TINU) syndrome: a review. British Journal of Ophthalmology. 2020; 104: 742-747.

2. Serna-Higuita L et al. Síndrome de nefritis túbulo-intersticial y uveítis en una paciente pediátrica. NefroPlus. 2015; 7(1): 72-5.

3. Rodríguez F, Reyes M, Hernández F, Medina F. Nefritis tubulointersticial y uveítis: 2 casos clínicos de pacientes hermanos y revisión de la literatura. Archivos de la Sociedad Canaria de Oftalmología. 2016; 27: 90-95.

4. Bacallao R, López L, Llerena B. Síndrome de nefritis tubulointersticial y uveítis. Revista Cubana de Medicina. 2016; 55 (4): 311-318.

Figura:

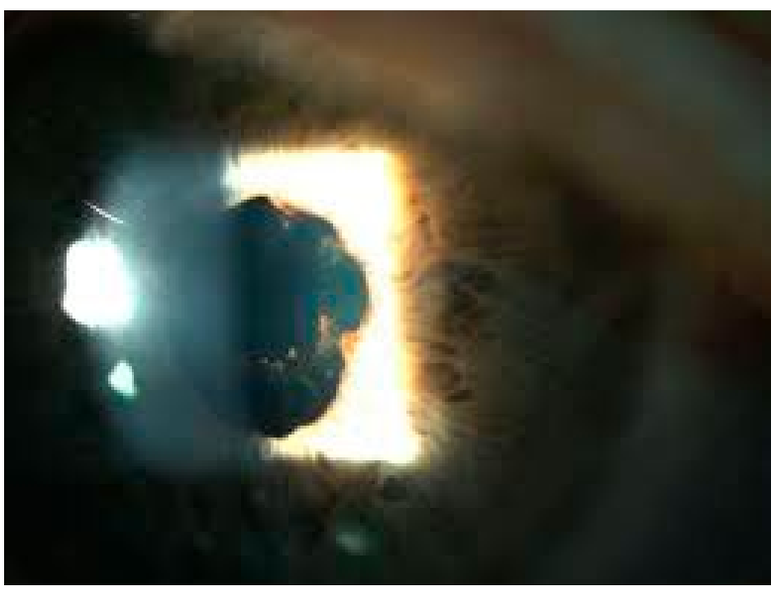

FIGURA 1

Imagen de biomicroscopia que muestra sinequias posteriores y pigmento en cristaloides anterior.

20

UVEÍTIS ANTERIOR RECURRENTE; CAMBIOS EN LA ACTIVIDAD Y MANEJO DEL TRATAMIENTO INMUNOSUPRESOR EN EMBARAZO Y POSTPARTO

Recurrent anterior uveitis; activity changes and immunosuppressive treatment management during pregnancy and postpartum

Rodríguez Andrés, Marina [1]; Miguélez Llamera, Zaida [1]; Santana García, Lucía [1]; Soler Bartrina, Pablo [1]; Pastenes Zhilin, Eduardo Manuel [1]
[1] *Hospital El Bierzo*

Palabras clave:

Adalimumab, embarazo, uveítis anterior.

Caso:

Mujer de 30 años que acude de urgencia por dolor binocular y disminución de la visión en el ojo derecho. Presenta agudeza visual de movimiento de manos, hipopion y sinequias posteriores en dicho ojo, así como celularidad de 3+ de la escala SUN (Standarization of Uveítis Nomenclature) en el ojo contralateral. No refiere clínica sistémica acompañante y en el estudio analítico destaca un HLA-B51 positivo. Se pautan corticoides sistémicos sufriendo un brote psicótico secundario que requiere ingreso hospitalario. Debido a la recurrencia de los brotes se inicia tratamiento inmunosupresor con metotrexato (MTX), que resulta insuficiente. Se pauta entonces adalimumab y se retira de forma progresiva el MTX, lográndose control de la enfermedad.Tras tres años sin presentar brotes, y coincidiendo con el primer trimestre de embarazo de la paciente, se decide interrumpir el tratamiento con adalimumab, manteniendo estabilidad clínica. Dos semanas tras el parto acude de urgencia por dolor en ojo derecho, presentando recidiva leve de la actividad en ambos ojos. Se inician entonces corticoides tópicos y ciclopléjico logrando control del episodio agudo.

Discusión:

El manejo de las uveítis en el embarazo supone un reto. Conocer cómo éste influye en la enfermedad permite una mejor planificación terapéutica.El curso clínico de las uveítis mejora durante la gestación de forma general, con un pico de actividad en el primer trimestre, y vuelve a empeorar en el postparto. No se conocen con exactitud los mecanismos por los que esto ocurre, pero en el embarazo disminuye la actividad inflamatoria para evitar el rechazo del feto, lo que podría relacionarse con la menor actividad de patologías como la uveítis. [1,2,3] Por motivos éticos, no existen estudios de gran evidencia que den pautas para el tratamiento de uveítis en embarazo. Se recomienda una valoración individualizada y, de ser posible, suspender los inmunosupresores y tratar las recurrencias con corticoides.[3] En el caso de adalimumab, que se clasifica como categoría B para uso durante el embarazo, algunos estudios recomiendan continuar tratamiento y suspenderlo en el tercer trimestre, cuando atraviesa la placenta y puede inmunodeprimir al feto.[1,4] En nuestra paciente se tomo la primera actitud, sin presentar por ello recurrencias. Durante el postparto, dado que el riego de brotes aumenta, es importante valorar la reintroducción de tratamiento sistémico, eligiéndolo en consenso con la madre y su deseo de mantener la lactancia, o de nuevos embarazos en un futuro próximo.[2]

Bibliografía:

1. Grotting LA, Papaliodis GN. A Review of the Course and Treatment of Non-Infectious Uveitis during Pregnancy. Semin Ophthalmol. 2017;32(1):75-81.

2. Chiam NPY, Hall AJH, Stawell RJ, Busija L, Lim LLP. The course of uveitis in pregnancy and postpartum. Br J Ophthalmol. octubre de 2013;97(10):1284-8.

3. Cordero-Coma M, Salazar-Méndez R, Yilmaz T. Treatment of severe non-infectious uveitis in high-risk conditions (Part I): pregnancy and malignancies, management and safety issues. Expert Opin Drug Saf. julio de 2015;14(7):1071-86.

4. O'Donnell S, O'Morain C. Review article: use of antitumour necrosis factor therapy in inflammatory bowel disease during pregnancy and conception. Aliment Pharmacol Ther. mayo de 2008;27(10):885-94.

Figura:

FIGURA 1

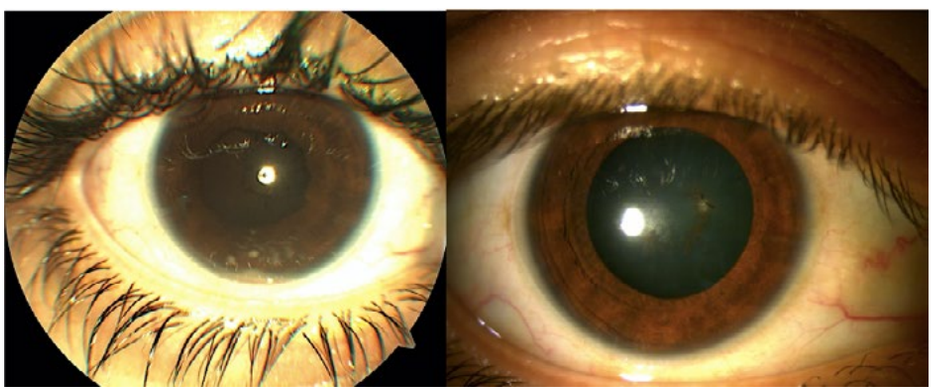

Debut y episodio postparto de menor gravedad.

21

UVEÍTIS INTERMEDIA COMO FORMA DE PRESENTACIÓN ATÍPICA DE LA FIEBRE Q

Intermediate uveitis as an atypical presentation of Q fever

Satrústegui Lapetra, María [1]; Izquierdo Millán, Isabel [1]; Cisnal Herrero, Ana [1]; Peinado Vicente, Leyre [1]; Reyes Pacheco, Christian [1]

[1] Complejo Asistencial de Segovia

Palabras clave:

Coxiella burnetti, fiebre Q, uveítis.

Caso:

Varón de 59 años de edad que acude a urgencias por miodesopsias en ojo derecho (OD) de 2 días de evolución. Como antecedentes oculares destaca ambliopía en OD. Presentaba una agudeza visual (AV) de 0.4 en OD y 1 en ojo izquierdo (OI). En la biomicroscopía (BMC) en OD se visualizó hiperemia ciliar, tyndall 3+, membrana ciclítica, sinequias posteriores, precipitados retroqueráticos pequeños inferiores y tyndall en vitreo anterior 2+. En la funduscopia presentaba un snowball prepapilar, vitritis 1+ sin focos de coriorretinitis ni vasculitis. La exploración del OI era normal. Interrogando al paciente refiere cuadro pseudogripal una semana previa y contacto con ambiente rural. Se instauró tratamiento de la uveítis anterior con dexametasona cada 2h, ciclopléjico cada 8h y pomada de dexametasona por la noche. Se solicitó analítica, estudio autoinmune y serologías para descartar enfermedades infecciosas. Como resultados se obtuvo HLAB27+ y títulos de IgG e IgM medidos por inmunofluorescencia indirecta de Coxiella burnetti compatibles con infección reciente. Ante sospecha de uveítis intermedia con componente anterior, en contexto de infección aguda por Coxiella, se inicia tratamiento con doxiciclina 100mg cada 12h durante 4 semanas. El paciente presentó buena respuesta al tratamiento, con recuperación de AV a 0.7 y ausencia de signos inflamatorios (Figura 1).

Discusión:

Las manifestaciones oculares de la Coxiella burnetti son raras, siendo la neuritis óptica y la parálisis del VI par craneal la forma de presentación más habitual descrita en la literatura [1]. Presentamos una manifestación muy poco frecuente de la fiebre Q en forma de uveítis intermedia. Aunque existen pocos casos descritos de uveítis anterior, posterior y panuveítis asociados a Coxiella [1,2,3], no hemos encontrado en la bibliografía ningún caso de uveítis intermedia.La fiebre Q forma parte de las denominadas zoonosis transmitidas por la familia Rickettsia. El microorganismo responsable es la Coxiella burnetti, una bacteria intracelular obligada. Aunque generalmente cursa de manera asintomática o en forma de síndrome pseudogripal con recuperación espontánea, puede producir serias complicaciones [1]. Se postula que la patogénesis de la fiebre Q asociada a uveítis se deba a un mecanismo infeccioso o más frecuentemente a una respuesta inmune secundaria, siendo necesario la serología para el diagnóstico [4].Como conclusión, es importante la historia clínica detallada para realizar una adecuada aproximación diagnóstica. Coxiella burnetti debe ser incluido en la lista de patógenos que pueden producir inflamación intraocular, siendo el diagnóstico precoz y tratamiento con doxiciclina clave para evitar la aparición de secuelas graves.

Bibliografía:

1. Udaondo P, Garcia-Delpech S, Salom D, Garcia-Pous M, Diaz-Llopis M. Q fever: A new ocular manifestation. Clinical Ophthalmology 2011;5(1):1273–1275.

2. Hermans LE, Oosterheert J, Kampschreur L.M, et al. Molecular and Serological Intraocular Fluid Analysis of Coxiella burnetii-seropositive Patients with Concurrent Idiopathic Uveitis. Ocular Immunology and Inflammation 2016; 24(1).

3. Rossiter-Thornton L, Rossiter-Thornton M, Azar D. Q fever-associated HLAB27 anterior uveitis. Clin Exp Ophthalmol 2008 Nov; 36 (20): 797-798.4. Matonti F, Conrath J, Bodaghi B, Le Hoang P, Raoult D, Drancourt M. Uveitis in the course of Q-fever. Clinical Microbiology and Infection 2009; 15(2): 176–177.

4. Matonti F, Conrath J, Bodaghi B, Le Hoang P, Raoult D, Drancourt M. Uveitis in the course of Q-fever. Clinical Microbiology and Infection 2009; 15(2): 176–177.

Figura:



FIGURA 1

Biomicroscopía de polo anterior donde se visualiza ausencia de tyndall y pigmento en cristaloides anterior.

22

UVEÍTIS ANTERIOR BILATERAL CON SINEQUIAS ANTERIORES: UN DESAFÍO DIAGNÓSTICO

Bilateral anterior uveitis with anterior synechiae: diagnostic challenge

Sendino Tenorio, Isabel [1]; Errazquin Aguirre, Borja [1]; Loreto, Mirlibeth [1]; Arlegui Tricio, Ruben [1]; Cordero Coma, Miguel [1]

[1] Complejo Asistencial Universitario de León

Palabras clave:

Uveitis anterior, sinequias anteriores del iris, sarcoidosis.

Caso:

Presentamos el caso de un varón de 27 años de edad y raza caucásica, sin antecedentes personales de interés, remitido al Servicio de Oftalmología para valoración de un episodio de uveítis anterior (UA) aguda unilateral de 20 días de evolución. Al acudir a la consulta el paciente se encontraba con tratamiento colirio de Dexametasona 3 veces al día.A la exploración oftalmológica, la agudeza visual (AV) del ojo derecho (OD) era de 0,6 y del ojo izquierdo (OI) de 1. En la lámpara de hendidura se apreció celularidad de 3 cruces en ambos ojos con sinequias anteriores y posteriores del iris en el OD (Figuras 1 y 2). La exploración del fondo de ojo junto con la tomografía de coherencia óptica mostraron un edema macular quístico (EMQ) en el OD.Los hallazgos de la exploración oftalmológica fueron compatibles con una UA bilateral con sinequias anteriores y EMQ. Se pautó Nepafenaco 1 mg/ml cada 8 horas para el EMQ y colirio de Prednisolona iniciándose la pauta cada 2 horas para la inflamación de la cámara anterior. Ante el diagnóstico de una UA bilateral se debe tener en cuenta la asociación con enfermedades sistémicas, entre ellas las granulomatosas, por se realizó un screening que incluyó análisis de sangre y radiografía de tórax para despistaje de causas infecciosas y no infecciosas.En la radiografía de tórax se evidenciaron adenopatías bilaterales que se confirmaron mediante la realización de una tomografía computeriza de tórax (TC) y se diagnosticó como Sarcoidosis estadío II. El resto de las pruebas eran normales. En la última revisión, tras dos meses desde inicio del cuadro, el EMQ y la inflamación de cámara anterior respondieron correctamente al tratamiento. Los corticoides se retiraron mediante pauta descendente y el Nepafenaco fue suspendido. Actualmente se está consensuando el manejo ulterior de este paciente ya que la única manifestación de la enfermedad ha sido a nivel ocular.

Discusión:

La sarcoidosis puede afectar a todas las estructuras oculares, sin embargo la manifestación oftalmológica más frecuente es la UA[1]. La UA generalmente es bilateral y granulomatosa. Esta forma de UA no es exclusiva de esta enfermedad, por lo que se deben descartar causas infecciosas como tuberculosis, sífilis y virus herpes; y causas no infecciosas como la esclerosis múltiple y el síndrome de Vogt- Koyanagi- Harada (VKH)[2]. La peculiaridad de este caso es la forma de presentación tan infrecuente, cursando con sinequias anteriores del iris en ambos ojos y EMQ en su debut. El EMQ constituye un factor de mal pronóstico en la afectación ocular por lo que se debe realizar un control más estrecho y valorar el tratamiento sistémico con inmunosupresores desde su inicio. El diagnóstico de sarcoidosis actualmente continúa constituyendo un reto. Las pruebas de cribado son la combinación de un análisis de sangre que incluye la determinación de la enzima convertidora de angiotensina (ECA) y una radiografía de tórax o una TC de tórax. La utilización del radiofármaco fluorodesoxiglucosa en la tomografía de emisión de positrones (18-FDG PET) está teniendo un papel importante en el diagnóstico[1-3]. La sarcoidosis se clasifica en cuatro grupos diagnósticos en función de los signos oftalmológicos y los resultados de las diferentes pruebas complementarias: sarcoidosis definitiva, presunta, probable o posible. Nuestro caso se clasificaría como sarcoidosis probable[4].Como conclusión, ante un caso de UA bilateral siempre se debe tener en cuenta su asociación con enfermedades sistémicas. Las sinequias anteriores pueden asociarse con todo tipo de inflamaciones a nivel de la intraocular pero fundamentalmente se asocian con UA granulomatosas.

Bibliografía:

1. Jamilloux Y, Kodjikian L, Broussolle C, et al. Sarcoidosis and uveitis. Autoinmun Rev. 2014;13(8):840-849.
2. El Jammal T, Loria O, Jamilloux Y, et al. Uveitis as an Open Window to Systemic Inflammatory Disease. J Clin Med. 2021; 281(10).
3. Ma SP, Rogers SL, Hall AJ, et al. Sarcoidosis-related Uveitis: Clinical Presentation, Disease Course, and Rates of Systemic Disease Progression After Uveitis Diagnosis. Am J Ophthalmol. 2019;198:30-36.
4. Herbort CP, Rao NA, Mochizuki M, et al. International criteria for the diagnosis of ocular sarcoidosis: results of the first International Workshop on Ocular Sarcoidosis (IWOS). Ocul Inmunol Inflame 2009;17(3):160-169.

Figuras:

FIGURA 1

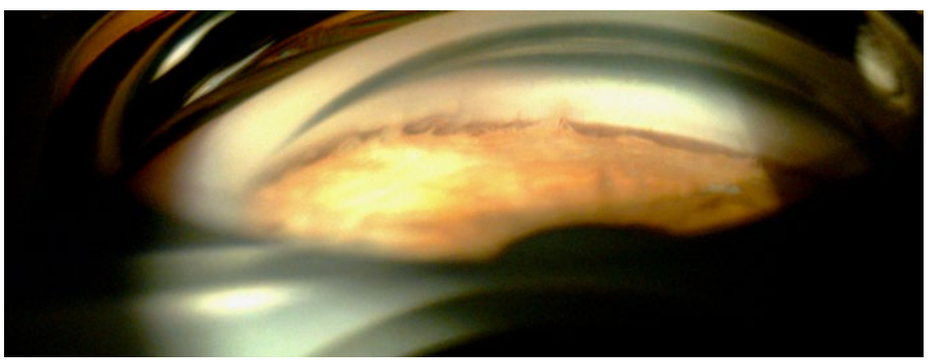

Sinequias anteriores del iris

FIGURA 2

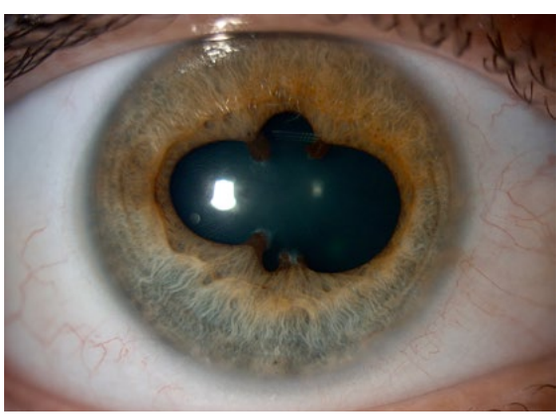

Sinequias posteriores del iris

23

DESAFÍOS EN EL DIAGNÓSTICO Y TRATAMIENTO DE LA UVEÍTIS JUVENIL EN EL CONTEXTO DE UNA LESIÓN DESMIELINIZANTE

Challenges in the diagnosis and treatment in juvenile uveitis in the context of a demyelinating lesion.

Soler Bartrina, Pablo [1]; Santana García, Lucía [1]; Rodríguez Andrés, Marina [1]; Pastenes Zhilin, Eduardo Manuel [1]; Guerra Calleja, Gloria [1]
[1] Hospital El Bierzo, Ponferrada

Palabras clave:

Lesión desmielinizante, inmunosupresor, uveítis pediátricas

Caso:

Varón de 15 años que acude por disminución de la visión de meses de evolución. Se objetiva una agudeza visual de 0.4 en ojo derecho y de 0.6 en ojo izquierdo. La exploración muestra signos de uveítis anterior crónica: queratopatía en banda y celularidad en cámara anterior en ambos ojos, sinequias que no rompen en ojo derecho y catarata subcapsular anterior y posterior bilateral (Figura 1). El fondo de ojo evidencia vitritis acompañada de snowballs, snowbank con signos de vasculitis. No se observan focos de coriorretinitis. El estudio complementario detectó un HLA-B27 positivo, anticuerpos antinucleares (ANA) negativos, ausencia de sacroileítis y una serología para posibles etiologías infecciosas negativa. Se inicia tratamiento con cicloplejia y corticoides tópicos y sistémicos, logrando mejoría parcial tras tres meses de tratamiento. No obstante, persiste cierto grado de inflamación y empeoramiento de la tensión ocular. Ante la eventual necesidad de asociar otros agentes y los hallazgos clínicos sugerentes de uveítis intermedia, se solicita una resonancia magnética (RMN) para descartar lesiones desmielinizantes revelando una pequeña lesión periventricular (Figura 2).Tras valoración por Reumatología y Neurología no se logra catalogar el caso dentro de ninguna entidad sistémica definida. Tenemos un paciente afecto de una uveítis anterior e intermedia bilateral, HLA B-27 positivo y con una lesión desmielinizante, no pudiendo, de momento, concretar un diagnóstico. Por todo ello se decide iniciar metotrexate, reduciendo paulatinamente los corticoides según la respuesta.

Discusión:

Las uveítis infantiles pueden ser la primera manifestación de enfermedades sistémicas. El mal pronóstico visual obliga a un tratamiento agresivo precoz pese a no tener un diagnóstico etiológico de inicio. La artritis idiopática juvenil es la principal causa de uveítis en la infancia. En nuestro caso clínico la afectación intermedia y la ausencia de rasgos típicos de esta patología (sexo femenino, afectación oligoarticular y títulos de ANA positivos) hacen poco probable este diagnóstico[1]. Las uveítis intermedias son infrecuentes en pacientes jóvenes asociándose a esclerosis múltiple en el 20% de los casos. En este contexto, la afectación anterior no granulomatosa es muy poco habitual[2]. Los corticoides son el tratamiento inicial de las uveítis en la infancia. Los efectos secundarios asociados a su uso obliga a buscar alternativas de similar eficacia como los anticuerpos contra el factor de necrosis tumoral alfa[3]. No obstante, la existencia de una lesión desmielinizante desaconseja su uso. El metotrexato es un inmunomodulador con un perfil de seguridad superior y una efectividad similar[4].

Bibliografía:

1. Rypdal V, Glerup M, Songstad NT, Bertelsen G, Christoffersen T, Arnstad ED, et al. Uveitis in Juvenile Idiopathic Arthritis. Ophthalmology. 2020

2. Messenger W, Hildebrandt L, Mackensen F, Suhler E, Becker M, Rosenbaum JT. Characterisation of uveitis in association with multiple sclerosis. British Journal of Ophthalmology. 2014;99(2):205–9

3. Jaffe GJ, Dick AD, Brézin AP, Nguyen QD, Thorne JE, Kestelyn P, et al. Adalimumab in Patients with Active Noninfectious Uveitis. New England Journal of Medicine. 2016;375(10):932–43.

4. Ramanan AV, Dick AD, Jones AP, Mckay A, Williamson PR, Compeyrot-Lacassagne S, et al. Adalimumab plus Methotrexate for Uveitis in Juvenile Idiopathic Arthritis. New England Journal of Medicine. 2017;376(17):1637–46.

Figuras:

FIGURA 1

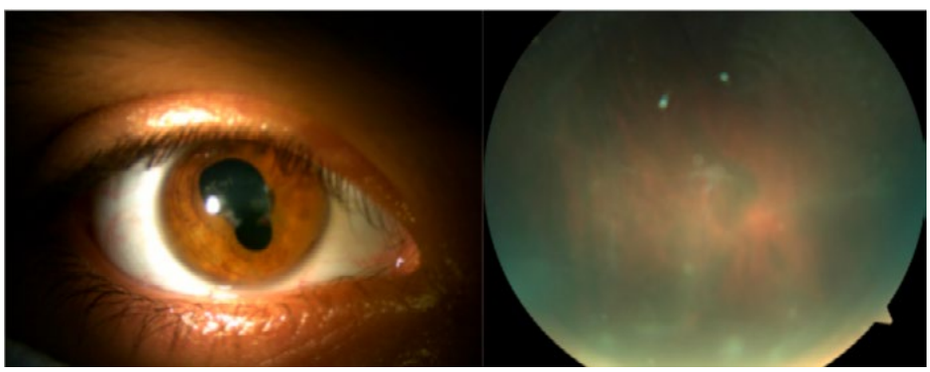

Imagen de sinequia posterior del ojo derecho y snowballs del mismo ojo.

FIGURA 2

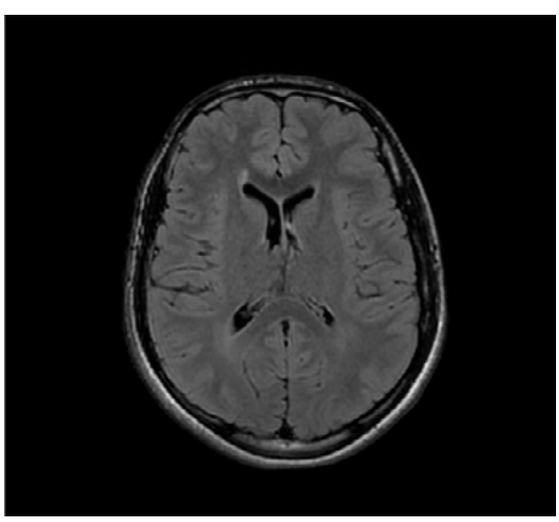

Imagen de resonancia magnética cerebral donde se aprecia una lesión que cumple con criterios de desmielinización.

24

PANUVEÍTIS BILATERAL COMO PRIMERA MANIFESTACIÓN DE ENFERMEDAD DE BEHÇET

Bilateral Panuveitis as the first manifestation of Behçet's Disease

Varela Martínez, Irene [1]; Criado del Hoyo, David [1]; Martínez Fernández, Elvira [1]; Pacheco Rodríguez, Lourdes [1]

[1] Hospital Universitario Río Hortega Valladolid

Palabras clave:

Enfermedad de Behçet, panuveitis, bilateral

Caso:

Varón de 39 años que acude a Urgencias por disminución súbita bilateral de visión de 48 horas de evolución.

A la exploración, presenta agudeza visual (AV) En fondo de ojo (FO) se objetiva vitritis moderada con exudados algodonosos difusos y hemorragias intrarretinianas hacia periferia. Se confirma mediante tomografía de coherencia óptica (OCT) la presencia de desprendimiento de retina exudativo bilateral (Figura 2).

Tras el diagnóstico de panuveítis bilateral, el paciente ingresa a cargo de Medicina Interna para estudio sistémico, ante la posibilidad de tratarse de un Vogt-Koyanagi-Harada, para el que no cumplió criterios diagnósticos. El paciente presentó patología vascular grave con infartos a varios niveles. Un quantiferón positivo justificó tratamiento para tuberculosis.

Oftalmológicamente se decide tratamiento con prednisolona tópica cada 2h y ciclopéjico. Tras mejoría parcial del cuadro a las dos semanas se administra triamcinolona inyectable vía transeptal en OI.

Discusión:

Las uveítis agudas suponen un reto diagnóstico. En nuestro caso clínico, el paciente presenta una panuveítis bilateral asociado a un desprendimiento de retina exudativo. Se debe plantear el diagnóstico diferencial con diversas enfermedades sistémicas de etiología autoinmune o infecciosa[1].

La enfermedad de Behçet es una enfermedad inflamatoria multisistémica, cuya histopatología subyacente es una vasculitis oclusiva. Se da sobre todo en adultos jóvenes y el diagnóstico se apoya fundamentalmente en la clínica[1,2].

La uveítis aparece en el 60-80% de los pacientes afectados en promedio 4 años después de las manifestaciones sistémicas. Sin embargo, como en el caso descrito, puede ser el signo de presentación, y como única clínica entre el 10-20% de los casos[3]. Casi después de un año, tras un estudio exhaustivo por Medicina Interna, el paciente refiere aftas ora les y genitales que confirman el diagnóstico definitivo.

Los episodios inflamatorios recurrentes en el segmento posterior pueden provocar una pérdida permanente de la visión. Tras el tratamiento inicial con corticoesteroides tópicos para el control de la inflamación ocular, los inmunomoduladores y la terapia biológica son cruciales para prevenir recurrencias y mejorar el pronóstico visual[4].

Bibliografía:

1. Tugal-Tutkun, Ilknur; Gupta, Vishali; Cunningham, Emmett T. (2013). Differential Diagnosis of Behçet Uveitis. Ocular Immunology and Inflammation, 21(5), 337–350. doi:10.3109/09273948.2013.795228

2. Ksiaa, I.; Abroug, N.; Kechida, M.; Zina, S.; Jelliti, B.; Khochtali, S.; Attia, S.; Khairallah, M. (2019). Eye and Behçet's disease. Journal Français d'Ophtalmologie, 42(4), e133–e146. doi:10.1016/j.jfo.2019.02.002

3. Çakar Özdal P. Behçet's Uveitis: Current Diagnostic and Therapeutic Approach. Turk J Ophthalmol. 2020 Jun 27;50(3):169-182. doi: 10.4274/tjo.galenos.2019.60308. PMID: 32631005; PMCID: PMC7338748.

4. Ozguler Y, Leccese P, Christensen R, Esatoglu SN, Bang D, Bodaghi B, Çelik AF, Fortune F, Gaudric J, Gul A, Kötter I, Mahr A, Moots RJ, Richter J, Saadoun D, Salvarani C, Scuderi F, Sfikakis PP, Siva A, Stanford M, Tugal-Tutkun I, West R, Yurdakul S, Olivieri I, Yazici H, Hatemi G. Management of major organ involvement of Behçet's syndrome: a systematic review for update of the EULAR recommendations. Rheumatology (Oxford). 2018;57:2200–2212.

Figuras:

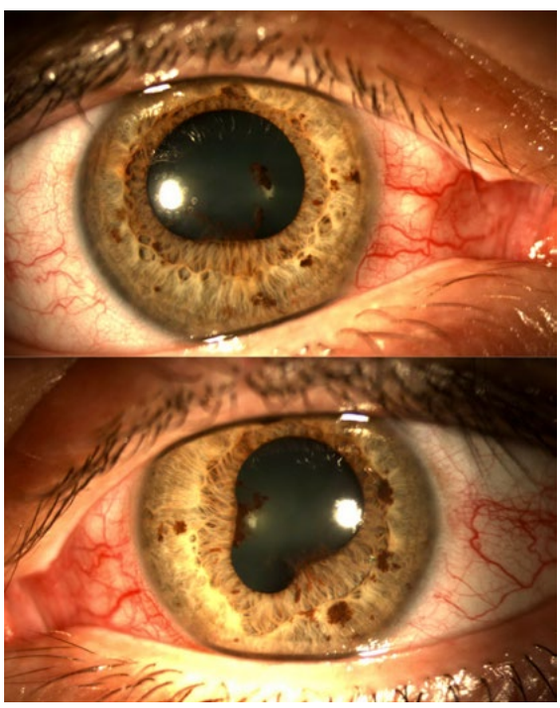

FIGURA 1

Fotografía de segmento anterior en lámpara de hendidura de OD (imagen superior) y OI (imagen inferior) donde se aprecia inflamación de cámara anterior asociada a sinequias posteriores y pigmento en cristalino.

FIGURA 2

Imagen de tomografía de coherencia óptica (Spectralis® Heidelberg Engineering) en la que se observa en OD (imagen superior) y en OI (imagen inferior) vitritis moderada y desprendimiento de retina exudativo bilateral con algún quiste intrarretinano.

VOLVER A ÍNDICE

25

UVEÍTIS ANTERIOR AGUDA RECURRENTE UNILATERAL EN EL SÍNDROME UVEÍTIS-GLAUCOMA-HIPEMA (UGH)

Unilateral recurrent anterior acute uveitis in Uveitis-Glaucoma-Hyphaema Syndrome (UGH)

Villoria Díaz, Saúl [1]; González De Frutos, Marina Pilar [1]; Calles Monar, Paola Stefanía [1]; Alonso Tarancón, Ana María [1]; Casado Blanco, Herman [1]
[1] Complejo Asistencial Universitario de Palencia

Palabras clave:

Glaucoma, Hipema, Uveítis.

Caso:

Varón de 88 años, hipertenso, con síndrome de pseudoexfoliación bilateral, sin otros antecedentes médicos ni oftalmológicos de interés, intervenido de cirugía de facoemulsificación con implante de lente intraocular (LIO) en ojo izquierdo (OI) en el año 2006. Postoperatorio inmediato sin complicaciones con agudeza visual mejor corregida (AVMC) 1. En el año 2011 comenzó seguimiento por episodios de reacción inflamatoria ocular recurrente. Durante estos, cursa con AVMC entre movimiento de manos y 0.1, presión intraocular (PIO) entre 23 y 41 mmHg, edema corneal moderado, tyndall hemático 3+, hipema grado 1 y flóculos vítreos hemorrágicos. No ha presentado precipitados retroqueráticos, sinequias, nódulos iridianos ni alteraciones del fondo de ojo. Todos se resolvieron con tratamiento tópico con dexametasona, ciclopléjico, timolol/brimonidina, reposo relativo y medidas posturales con la cabeza elevada 45º. Se realizó batería de estudio para uveítis sin hallazgos de interés. Se realizó lavado de humor acuoso de cámara anterior (CA) para estudio citológico que no mostró extirpe celular. En la actualidad AVMC 0.4, PIO en rango de normalidad con tratamiento tópico con timolol/brinzolamida, en la exploración con el biomicroscopio destaca una transiluminación iridiana a las V-VII y a las X-XII horas en zona de roce de hápticos [Figura 1] y una pseudofacodonesis, sin signos de inflamación en CA. Se ha detectado posible daño glaucomatoso con una relación excavación/papila 0.5, alteración del cuadrante temporal en el análisis de la capa de fibras nerviosas de retina (CFNR) mediante tomografía de coherencia óptica (OCT) [Figura 2] y campo visual con una desviación media de -13.87 dB.

Discusión:

El Síndrome Uveítis-Glaucoma-Hipema (UGH) está descrito en relación a una complicación infrecuente pero potencialmente grave de la cirugía de catarata. Consiste en la asociación de transiluminación iridiana, dispersión pigmentaria, microhipemas por ruptura de la barrera hemato-acuosa, inflamación (uveítis anterior de repetición) y elevación de PIO por bloqueo trabecular, debido al traumatismo mecánico de la LIO con el iris.[1]Aunque clásicamente los casos reportados se producen con LIOs implantadas en CA (de apoyo angular o ancladas al iris) o LIOs implantadas en sulcus o luxadas, también se han descrito casos excepcionales con la LIO posicionada dentro del saco capsular.[2] Se trata de casos difíciles de diagnosticar, y es importante reconocerlo ante cualquier paciente pseudofáquico con episodios recurrentes de uveítis no filiada, tanto en el postoperatorio inmediato como tardío.

Bibliografía:

1. Mihail Z, Georgiana C. Uveitis – Glaucoma – Hyphaema Syndrome. General review. Rom J Ophthalmol. 2017 Jan-Mar;61(1):11-17.
2. Vallabh S, Senthil S, Turaga K, Garg P. Uveitis-glaucoma-hyphaema syndrome with in-the-bag placement of intraocular lens. BMJ Case Rep. 2016 Jan 19;2016.

Figuras:

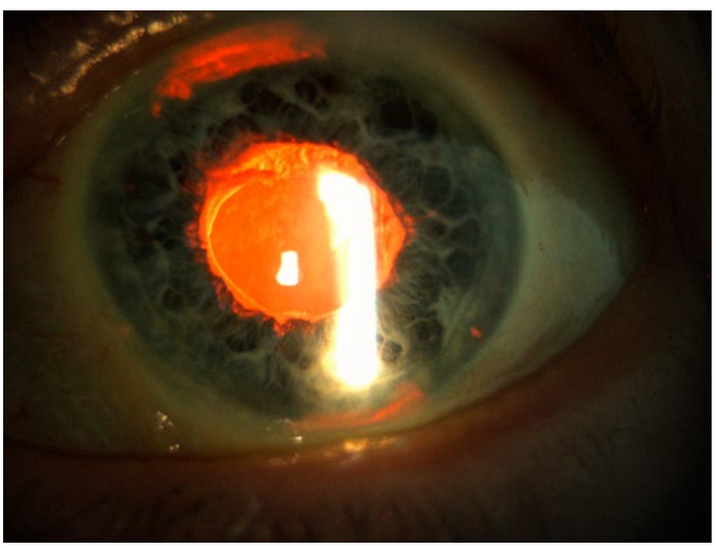

FIGURA 1

Transiluminación iridiana V-VII y X-XII horas en zona de roce de hápticos con iris.

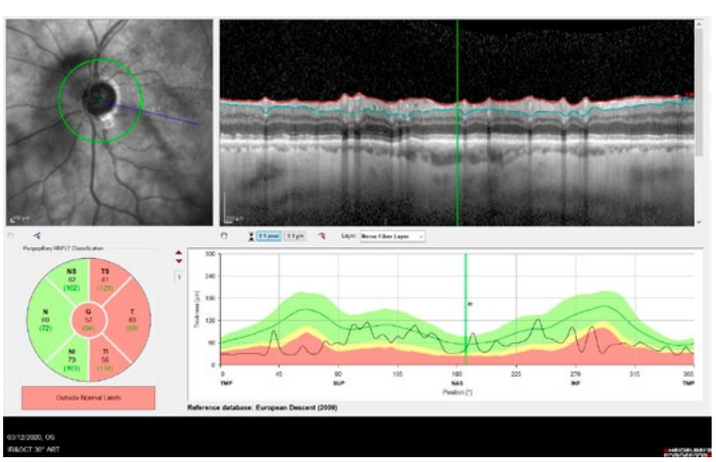

FIGURA 2

OCT-CFNR OI: alteración de cuadrante temporal.

XI Jornada de Residentes SOFCALE

ONLINE

UVEÍTIS ANTERIORES

Colaboran:

Santen

NOVARTIS

GLAUKOS
Transforming Glaucoma Therapy

MutualMédica
La Mutualidad de los Médicos

AJL

Alcon
SEE BRILLIANTLY