SOCIEDAD DE OFTALMOLOGÍA
CASTELLANO LEONESA

GUÍA
GLAUCOMA
SOFCALE

GUÍA BÁSICA DE PRÁCTICA CLÍNICA EN GLAUCOMA

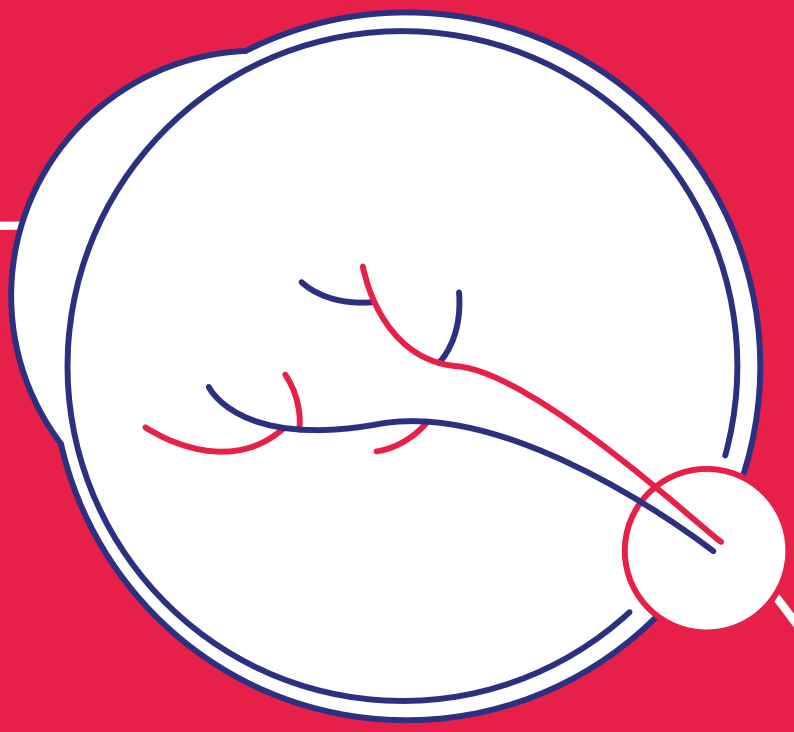

Elaborado por

Grupo de trabajo de Glaucoma Sofcale

Noviembre 2023

Fecha nueva validación

Noviembre 2028

Coordinadores

Abel Rojo, Carolina Ossa y Fernando Ussa

GUÍA
GLAUCOMA
SOFCALE

Título: Guía básica de práctica clínica en glaucoma

Editor invitado: Junta Directiva de la SOFCALE y Junta Permanente SOFCALE

Se recomienda que cada oftalmólogo valide este protocolo en su centro de trabajo: Fecha validación:

Firma dirección: Fecha revisión:

ISBN: 978-84-09-50614-9

Disponible en página web: www.sofcale.org/publicaciones

Autores: Miembros del grupo de trabajo de Glaucoma de SOFCALE:

- *Francisco de la Fuente Aparicio. Hospital Universitario Río Hortega, Valladolid*
- *Irene Bermúdez Castellanos. Hospital Universitario Río Hortega, Valladolid*
- *Elvira Martinez Fernández. Hospital Universitario Río Hortega, Valladolid*
- *Ramón Bringas Calvo. Hospital Universitario Río Hortega, Valladolid*
- *Pablo Soler Bartrina. Hospital de El Bierzo, Ponferrada*
- *Ana Vanesa Sánchez Ferreiro. Hospital de El Bierzo, Ponferrada*
- *Lourdes de Juan Marcos. Complejo Asistencial Universitario de Salamanca*
- *Ana Sanchez-Jara Sánchez. Complejo Asistencial Universitario de Salamanca*
- *Isabel Jiménez Franco. Complejo Asistencial Universitario de Salamanca*
- *Amparo Alexia Merino Iglesias. Complejo Asistencial Universitario de Zamora*
- *Luis María Cacharro Moras. Complejo Asistencial Universitario de Zamora*
- *Carolina García Sanz. Hospital Universitario de León*
- *Sergio Mahave Ruiz. Hospital Universitario de León*
- *Carlos Lobato Fuertes. Hospital Universitario de León*
- *Esther Sáez Martin. Complejo Asistencial de Segovia*
- *Maria Teresa Pérez-Cid Rebolleda. Complejo Asistencial de Segovia*
- *Gema Gutiérrez Torres. Complejo Asistencial de Segovia*
- *Gerardo García Gómez. Complejo Asistencial de Segovia*
- *Mercedes Tabares Sanchez. Hospital Universitario de Burgos*
- *Patricia Ponton Mendez. Hospital Universitario de Burgos*
- *Isaac Ruiz García. Hospital Universitario de Burgos*
- *Mercedes Illera Sanchez. Hospital Universitario de Burgos*
- *Diana Arranz Maestro. Complejo Asistencial Universitario de Palencia*
- *María Victoria Losada Burgos. Complejo Asistencial Universitario de Palencia*
- *Jaime Durantez Cacharro. Complejo Asistencial Universitario de Palencia*
- *José Ramón Juberías Sánchez. Hospital Clínico Universitario de Valladolid*
- *Carolina Ossa Calderón. Hospital Clínico Universitario de Valladolid*
- *Belén Carrasco Herrero. Hospital Clínico Universitario de Valladolid*
- *Cecilia Díez Montero. Complejo Asistencial de Ávila*
- *Fernando Ussa Herrera, James Cook University Hospital Middlesbrough-U.K.*
- *Carolina Ossa Calderón, IOBA, Valladolid*

Coordinador: *Abel Rojo Aragüés*, Hospital Universitario de Soria

Autor (Entidad): Asociación Castellano Leonesa de Oftalmología (SOFCALE)

Declaración de conflicto de intereses de los participantes: *Los autores declaran que no tienen conflictos de intereses en relación con el tema que trata este documento.*

GUÍA
GLAUCOMA
SOFCALE

En la clausura de la XXIX jornada Sofcale del 6 de noviembre del 2021 celebrada en Valladolid, la dra Mº Antonia Saornil, organizadora de la reunión, lanzo un deseo al aire: “nuestros compañeros de glaucoma podrían hacernos unas guías fácilmente comprensibles para los oftalmólogos generales o los oftalmólogos de otras subespecialidades que tenemos que pasar consulta general en el ambulatorio de forma ordinaria”
Allí estábamos nosotros y recogimos ese guante.

Actualmente la cantidad de información diaria que se vierte a los distintos medios de difusión, cada vez más compleja y extensa, hace que los subespecialistas apenas sean capaces de abarcar la parte de información de su subespecialidad para poder mantenerse al día, así que es prácticamente una utopía pensar mantenerse al día de todas las subespecialidades oftalmológicas

La demanda asistencial en Castilla y León es tal que la mayoría de los oftalmólogos que nos dedicamos a una subespecialidad, tenemos al menos 1 día semanal de ambulatorio o de urgencias en que tenemos que dar atención a cualquier patología oftalmológica que nos llegue, de forma mas o menos inmediata, sea de nuestra subespecialidad o no, y hay veces en que los que llevamos ya años ejerciendo una subespecialidad, notamos que necesitamos una pequeña “actualización” en el resto de subespecialidades para poder atender a estos pacientes de la forma mas correcta y adecuada a los tratamientos actuales.

Así que, con estas premisas nació una idea: crear unas pautas simplificadas y fácilmente entendibles de glaucoma para que nuestros compañeros de otras subespecialidades puedan sentirse más seguros en el tratamiento del glaucoma de manejo ambulatorio y del glaucoma que acude por urgencias.

No vamos a entrar en entelequias ni discusiones filosóficas acerca de la elección de tratamientos ni técnicas quirúrgicas ideales que se salen del propósito de esta guía. Nuestra intención es la simplificación y creación de unas pautas de actuación universales que den buen resultado y sean adecuadas al momento actual.

Como dato curioso, deciros que hemos participado la mayoría de los compañeros “glaucomatologos” de la comunidad, aportando cada uno nuestro pequeño granito de arena al proyecto. Lo que parecía al principio que podría ser un caos organizativo debido al gran numero de participantes, al final resulto ser mucho más fácil de lo que pensábamos debido a la buena disposición de todos los compañeros cuya ilusión y voluntad en todo momento ha sido que estas guías sean de utilidad para todos. Ojalá que lo hayamos conseguido.

Sara Carolina Garcia Sanz **Abel Rojo Aragüés**

ÍNDICE

1 **Glaucoma Primario de ángulo abierto** 6
F. de la Fuente Aparicio, I. Bermúdez Castellanos E. Martínez Fernández, R. Bringas Calvo

2 **Glaucomas secundarios** 20
L. de Juan Marcos, A. Sánchez-Jara Sánchez, I. Jiménez Franco

3 **Glaucoma normotensivo** 33
E. Sáez Martin, M.T. Pérez Cid-Rebolleda, G. Gutiérrez Torrés, G. García Gómez

4 **Glaucoma primario de ángulo cerrado** 41
C. Díez Montero

5 **Ataque agudo de Glaucoma** 49
D. Arranz Maestro, M.V. Losada Burgos, J.L. Durántez Cacharro

6 **Evaluación del daño estructural en glaucoma: análisis de la papila, capa de fibras nerviosas y células ganglionares.** 59
J.R. Juberías Sánchez, C. Ossa Calderón, B Carrasco Herrero,

7 **Evaluación del daño funcional en el Glaucoma: campo visual** 70
C. García Sanz S. Mahave Ruiz C. Lobato Fuertes

8 **Importancia de la PIO: Desde la HTO hasta el Glaucoma Normotensivo, PIO Objetivo** 90
A.A. Merino Iglesias, L.M Cacharro Moras

9 **Tratamiento médico del Glaucoma** 103
P. Soler Bartrina, A. Vanessa Sánchez-Ferreiro

10 **Tratamiento quirúrgico del Glaucoma** 114
M. Tabares Sánchez, P. Pontón Méndez, I. Ruiz García, M. Illera Sánchez

GUÍA GLAUCOMA SOFCALE

SOCIEDAD DE OFTALMOLOGÍA
CASTELLANO LEONESA

GUÍA
GLAUCOMA
SOFCALE

Glaucoma primario de ángulo abierto

F. de la Fuente Aparicio
I. Bermúdez Castellanos
E. Martínez Fernández
R. Bringas Calvo

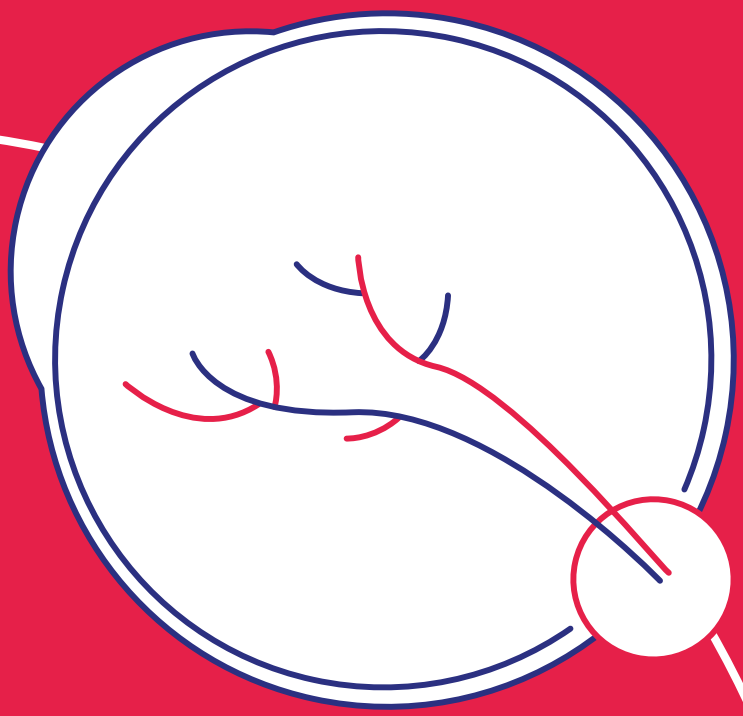

- Definición de la enfermedad
- Prevalencia/Epidemiología
- Etiopatogenia
- Factores de riesgo
- Detección precoz
- Cribado
- Diagnóstico
- Diagnóstico diferencial

◦ Definición de la enfermedad

El glaucoma primario de ángulo abierto (GPAA) es una neuropatía óptica adquirida, crónica, progresiva, irreversible y habitualmente asimétrica,[1,2] en la que se produce un daño en el nervio óptico, en la capa de fibras nerviosas de la retina y en los axones de las células ganglionares, en ausencia de otra enfermedad ocular o anomalía congénita. Este daño genera una pérdida del campo visual y ceguera potencial.[1,2]

El GPAA es una patología que inicia en la edad adulta, se caracteriza por tener el ángulo abierto[1,2] y su principal factor de riesgo es la elevación de la presión intraocular (PIO).[1]
Para considerar un glaucoma como primario y de ángulo abierto es necesario descartar otras condiciones, tanto en el nervio óptico (fosetas papilares, drusas de nervio óptico, etc.) como a nivel ocular y sistémico (pseudoexfoliación, uveítis, uso de corticoides) que puedan generar daño glaucomatoso.[2]

◦ Prevalencia y epidemiología

Hay pocos estudios relacionados con la epidemiología del GPAA en España.[3] En Europa gracias a un metaanálisis publicado en 2022,[4] la prevalencia del GPAA se establece en 2.6%. No se detectaron diferencias entre sexos en la población europea, pero sí un incremento de la prevalencia con la edad, por lo que se prevé que el número de casos de GPAA aumente en el futuro.[4]

Recientemente se han publicado dos metaanálisis que estudian la prevalencia del GPAA a nivel mundial,[5,6] se estima en un 2.4%.[5] En ambos estudios el GPAA es más frecuente en varones y aumenta con cada década de la vida.[5,6] Se han encontrado diferencias raciales, en pacientes de raza negra la prevalencia esta entre el 4%[5] y el 5%[6], en caucásicos es de alrededor del 2%[6] y es todavía menor en asiáticos, alrededor del 1.5%.[6]

◦ Etiopatogenia

La etiopatogenia del GPAA es compleja y no del todo conocida, existiendo varios factores implicados,[1,3] entre los que se encuentran vasculares, mecánicos y genéticos.

Clásicamente se ha considerado que una gran diferencia entre la presión sanguínea y la ocular provoca isquemia en la cabeza del nervio óptico.[1,3] Sin embargo, un reciente metaanálisis establece que la baja presión de perfusión del nervio óptico puede ser un factor desencadenante de GPAA únicamente en aquellos pacientes que de base presentan una PIO alta.[7]

Factores mecánicos también son importantes en el desarrollo del GPAA.[3] La elevación de la PIO induce un estrés mecánico sobre la lámina cribosa, lo que provoca un desplazamiento de la misma y un daño en los axones del nervio óptico.[3,8]

A su vez, tampoco está claro el mecanismo de elevación de la PIO en los pacientes con GPAA, puede existir cierto grado de resistencia al drenaje del humor acuoso, tanto por la vía trabecular como la uveoescleral.[9]

Se han identificado mutaciones en diferentes genes (MYOC, OPTN, WDR36, NTF4, ASB1010) que condicionan tanto el desarrollo como la progresión del GPAA,[3] ya que están implicados en el flujo del humor acuoso a través de la malla trabecular, mecanismos de apoptosis y muerte de células nerviosas.[10]

◦ Factores de riesgo

Factores de riesgo demográficos

• Edad avanzada:
En la población general, el aumento de la PIO se asocia a un aumento de la edad. Este hecho puede explicar en parte la relación entre edad y glaucoma.[11] Asimismo, las comorbilidades de los pacientes mayores, como la hipertensión e hipotensión arterial, diabetes o síndrome de apnea e hipoapnea del sueño, puede aumentar el riesgo de desarrollo de glaucoma.[12] Sin embargo, existen estudios japoneses que han demostrado una relación entre el aumento de la edad y la progresión glaucomatosa en una población con PIO estable, por lo que la edad avanzada parece ser un factor de riesgo independiente para el desarrollo y la progresión del glaucoma.[11]

• Raza:
Se ha observado una mayor prevalencia de glaucoma primario de ángulo abierto (GPAA) en personas de raza afroamericana que en la raza blanca.[11,12] Además, es más probable que se diagnostique en pacientes de raza negra a una edad más temprana y una etapa más avanzada que en pacientes blancos.[11] Asimismo, se ha observado que existe mayor prevalencia de glaucoma, incluyendo el glaucoma primario de ángulo cerrado (GPAC), en comparación con los pacientes de raza blanca.[13]

Factores de riesgo oculares

• Presión intraocular:
La presión intraocular es el principal factor de riesgo y único factor modificable conocido del GPAA.[14] Además, las fluctuaciones de la PIO a lo largo del día pueden incrementar el riesgo de desarrollo y la progresión del glaucoma,[15] pudiendo desempeñar un papel importante en la fisiopatología del glaucoma normotensional (GNT).[16]

• Miopía:
Diferentes estudios han determinado que la miopía es un factor de riesgo de glaucoma. Este hecho puede estar relacionado con la mayor prevalencia de glaucoma en asiáticos, donde la miopía tiene mayor prevalencia.[13] La asociación entre miopía y glaucoma puede estar relacionada con la severidad de la patología, siendo menor para un grado bajo de miopía (<3D) y mayor para un alto grado de miopía (>3D).[17]

La concurrencia de GPAA y miopía puede complicar su diagnóstico. Ya que la evaluación de la cabeza del nervio óptico es difícil en ojos miopes con discos inclinados o estafilomas posteriores.[11] Además, es compleja la distinción entre las anomalías del campo visual observadas en el glaucoma y aquellas producidas por la degeneración miópica retiniana.[11]

• Menor espesor corneal central
Una córnea más delgada es un factor de riesgo importante para el desarrollo de glaucoma en individuos con hipertensión ocular y para la progresión en pacientes con GPAA. Este riesgo puede atribuirse, en parte, a la infraestimación de la PIO medida por tonometría de Goldmann en pacientes con córneas delgadas.[11]
Se ha determinado que los pacientes con GNT, glaucoma de ángulo cerrado, afroamericanos, japoneses y pacientes con glaucomas avanzados tienen corneas más delgadas.[18]

Otros factores de riesgo

• Historia familiar de glaucoma:
Se han identificado diversos genes y polimorfismos asociados al glaucoma, con patrones de herencia variables. Sin embargo, en la actualidad, el uso de factores genéticos para la evaluación del riesgo en la práctica clínica no es factible y, por lo tanto, los antecedentes familiares suelen utilizarse como sustitutos. De este modo, diversos estudios han demostrado que el riesgo de padecer GPAA es mayor en aquellos individuos con familiares diagnosticados de GPAA.[19] Dicho riesgo varía dependiendo tanto del número de familiares diagnosticados de glaucoma como del grado de parentesco, siendo mayor en los familiares de primer grado y con mayor número de familiares afectados.[20,21]

• Tensión diastólica baja:
Los pacientes con niveles de tensión diastólica baja tienen un mayor riesgo de progresión de glaucoma, este puede ser un factor de riesgo importante en aquellos pacientes con niveles de PIO controlados.[22] La fisiopatología se basa en una menor presión de perfusión, definida como la diferencia entre la presión arterial y la PIO, que puede estar relacionada con la neuropatía óptica glaucomatosa y jugar un papel importante como factor de riesgo de progresión en los pacientes con GNT. [23]

Enfermedades asociadas

• Diabetes mellitus:
Existe controversia en cuanto a la asociación entre la diabetes mellitus (DM) y el glaucoma. Algunos estudios que apoyan dicha relación han demostrado mayor riesgo de GPAA en pacientes con DM, posiblemente porque la hiperglucemia produce una mayor sensibilidad a la PIO y riesgo de lesión neuronal.[24] Sin embargo, otros estudios como el Baltimore Eye Survey[25], no encontraron asociación significativa entre la DM y el glaucoma.

• Síndrome de apnea e hipoapnea del sueño:
Se ha observado que el síndrome de apnea e hipoapnea del sueño está asociado a un mayor riesgo de GPAA con un riesgo 1,67 veces mayor que los pacientes sanos en un periodo de seguimiento de 5 años.[26]

• Hipertensión arterial:
En contraste con los estudios en los que la tensión diastólica baja es postulada como factor de riesgo de glaucoma, también se ha estudiado la hipertensión arterial como posible factor de desarrollo y progresión del glaucoma.[27] Sin embargo, un estudio poblacional transversal determinó que la asociación entre el GPAA y la hipertensión arterial es debida a la correlación entre la edad y la hipertensión.[28]

◦ Detección precoz

El GPAA es una patología ideal para valorar la realización de pruebas de detección precoz en la población general. Esta patología es asintomática hasta fases finales, genera una morbilidad significativa y el tratamiento retrasa y/o previene la progresión de la enfermedad.[29]

Sin embargo, tal y como han demostrado diferentes estudios, no es coste-efectivo cuando se aplica a toda la población general,[30,31] pero si lo es cuando se realiza una selección previa de la misma. Es decir, aquellos grupos con más riesgo de padecer un glaucoma.[32,33,34,35,36,37]

Hay diferentes formas de realizar esta detección precoz:

PIO

No es un método efectivo. Ya que, empleando la cifra de 21 mmHg como punto de corte, la sensibili-dad estaría entorno al 50% con una especificidad alrededor del 90%.[38]

Además, estudios basados en poblaciones demuestran que la mitad de los individuos detectados con la enfermedad presentaban cifras de presión ocular por debajo de 22 mmHg en el momento de la exploración.[39,40,41] Incluso muchos pacientes con cifras superiores a esta no presentaban, ni presentaron en el seguimiento, problemas a nivel del nervio óptico.[40,41]

Valoración del nervio óptico y la capa de fibras nerviosas peripapilares.

Se han empleado diferentes técnicas para realizar esta exploración.

- Oftalmoscopía y/o fotografías del nervio óptico.
  Se precisa un mínimo de material y están sujetas a una gran subjetividad y pobre correlación intra e interobservador.[42,43,44]

- HRT, GDx, OCT
  Los estudios han demostrado una baja a moderada capacidad diagnóstica, por sí solas, cuando se aplican a grandes poblaciones para detectar el glaucoma.[45,46,47]

Evaluación del campo visual

Se trata de una prueba no específica de glaucoma y que puede presentar gran cantidad de falsos positivos y negativos debido a la inexperiencia del paciente para realizar la prueba, pupilas pequeñas, defectos refractivos no bien corregidos o/y opacidades de medios.[48]

Telemedicina

Se basa en el empleo de equipos para enviar de manera remota la información a los centros para proceder al diagnóstico.

Presenta los mismos inconvenientes que se han comentado en los puntos previos. Pero tiene la ventaja potencial de la rapidez en la transmisión de los datos.[49,50]

Inteligencia artificial

Emplea programas de detección precoz de glaucoma. Como ventajas están que no emplea la subjetividad del explorador/explorado ni métodos estadísticos convencionales.

Como limitaciones estarían la extraordinaria variabilidad del glaucoma en la población y la generalización de los resultados a los diferentes grupos de pacientes.[49,50] En el año 2012 se publicó un estudio basado en la utilidad de diferentes procedimientos combinados para realizar la detección precoz de la enfermedad. Estudio DELPHI.

◦ Cribado

La Academia Americana de Oftalmología (AAO) recomienda realizarse un examen ocular completo por un oftalmólogo/optometrista experto en evaluación del nervio óptico, en pacientes entre 40 y 60 años, debe hacerse cada 3-5 años, y cada 1-2 años si existen otros factores de riesgo, o después de los 60 años.

Cabe destacar el papel de los médicos de atención primaria, de enfermería y de los optometristas en la detección de los factores de riesgo mencionados para derivar oportunamente a oftalmología a los pacientes con hipertensión ocular y papilas sospechosas.
En casos diagnosticados, hay que vigilar la adherencia al tratamiento y detectar los posibles efectos adversos e interacciones farmacológicas.[3]

◦ Diagnóstico

El diagnóstico del GPAA se basa en:

Historia clínica
Evaluación de la función visual
Exploración oftalmológica
Pruebas diagnósticas
Diagnóstico diferencial

Historia clínica

La evaluación inicial en glaucoma (historia y exploración oftalmológica) incluye todos los elementos del estudio oftalmológico de cualquier paciente, prestando especial atención a las características que pertenecen específicamente al diagnóstico, evolución y tratamiento del glaucoma.[1,2,3]

• Antecedentes familiares de glaucoma o antecedentes de ceguera en la familia.
• Raza/origen étnico
• Antecedentes generales o sistémicos: Enfermedad pulmonar obstructiva crónica, asma, migraña, fenómenos de Raynaud, Diabetes Mellitus, enfermedades cardiovasculares y cerebrovasculares incluyendo la presencia de Hiper o Hipotensión arterial, problemas hepato-renales sin olvidarnos la posibilidad de embarazo.
• Antecedentes oftalmológicos: Defectos de refracción, traumatismos, cirugía ocular previa con especial incidencia en cirugía refractiva, cirugía de cataratas, cirugía antiglaucomatosa o de vítreo-retina. Tratamiento con láseres de distintos tipos.
• Revisión de la historia clínica previa del paciente, si ello es posible, especialmente últimos niveles de PIO, estado del nervio óptico y campo visual.
• Tratamiento médico, tanto sistémico como oftalmológico, tópico, oral, inyectado o inhalado (p. ej., corticosteroides).
• Antecedentes de intolerancia o alérgia local o sistémica a medicamentos oftalmológicos o sistémicos. Uso de alcohol, tabaco u otras drogas.

Evaluación de la función visual

Las dificultades visuales y el estado de la función visual del paciente pueden evaluarse utilizando cuestionarios específicos, incluyendo el Cuestionario de Función Visual del National Eye Institute (Visual Function Questionnaire-25) y el Glau-QOL.

Los pacientes con glaucoma pueden tener defectos campimétricos que dificulten la conducción nocturna, la visión de cerca, la velocidad en la lectura o la movilidad sobre todo fuera del domicilio.[1,2,3]

Exploración oftalmológica

La evaluación oftalmológica se centra específicamente en los siguientes elementos:

· Agudeza visual.
· Examen de pupila.
· Exploración del segmento anterior.
· PIO.
· Gonioscopia.
· Fondo de ojo, papila y CFNR

• Agudeza visual:
Se evaluará la mejor agudeza visual corregida (MAVC), de lejos y cerca.

• Examen de la pupila:
Reflejos pupilares e identificación de defectos pupilares aferentes.

• Exploración del segmento anterior:
El examen con lámpara de hendidura permite detectar distintos signos que ayudan tanto en el diagnóstico, como en el posible tratamiento y su pronóstico. De igual manera se debe valorar la profundidad de la cámara anterior tanto a nivel central como periférico. Se deben buscar signos de glaucoma secundario como: pseudoexfoliación, presencia de huso de Krukenberg, defectos de transiluminación o de atrofias sectoriales del iris, dispersión de pigmento, neovascularización iridiana o angular o signos de inflamación.

• Medida de la presión intraocular:
La PIO se debe medir en cada ojo, preferiblemente con tonometría de aplanación de Goldmann (GAT). Si se realiza con cualquier otro tonómetro es ideal realizar las medidas siempre con el mismo. El registro en la historia clínica de la hora a la que se mide la PIO puede ser de utilidad para identificar cambios diurnos en la PIO y su relación con el momento en el que el paciente se instila el tratamiento hipotensor ocular. La importancia de la fluctuación diurna de la PIO en la progresión del glaucoma y pérdida de campo visual ha sido descrita en la literatura. Del mismo modo, dado que la PIO puede ser variable entre pacientes incluso si se determina a la misma hora del día, se deben hacer las consideraciones terapéuticas oportunas en base a los valores de PIO obtenidos en varias exploraciones y no de forma aislada.

• Gonioscopia:
Se requiere una evaluación cuidadosa del ángulo para valorar su grado de apertura, detectar signos típicos de distintos glaucomas secundarios como, recesión angular, dispersión y/o exceso de pigmento, línea de Sampaolesi típica del síndrome pseudoexfoliativo, sinequias anteriores periféricas, neovascularización del ángulo o, presencia de precipitados. También se puede detectar signos de algunos glaucomas congénitos tanto primarios como secundarios.

• Examen del fondo de ojo: La evaluación del fondo de ojo bajo midriasis tiene como objetivo identificar otras alteraciones que justifiquen los cambios en el nervio óptico y los defectos del campo visual (por ejemplo, drusas o fosetas papilares, edema de papila o palidez papilar asociada a enfermedades del sistema nervioso central o neuropatía óptica isquémica anterior, degeneración macular, oclusiones vasculares u otras enfermedades retinianas).[1,2,3]

• Evaluación de la papila y capa de fibras nerviosas:
El examen de la papila y CFNR proporciona una valiosa información sobre el daño estructural glaucomatoso del nervio óptico. Las características que pueden indicar que se está ante una neuropatía óptica glaucomatosa son las siguientes:

• Aumento de la excavación papilar vertical con disminución asociada del anillo neurorretiniano.

• Asimetría entre los dos nervios ópticos

• Adelgazamiento de la CFNR tanto de forma difusa como en forma de haz.

• Muescas en el anillo neurorretiniano.

• Adelgazamiento del anillo a nivel inferior o superior.

• Hemorragia en astilla.

• Aumento del área de atrofia parapapilar.

• Desplazamiento nasal de los vasos centrales de la papila.

• Cambios en los vasos circumpapilares.

• Normalmente, el anillo neurorretinano es más ancho en su parte inferior y más estrecho en temporal. La regla ISNT resume cómo debe ser el grosor del anillo: más ancho en el borde inferior, y por último por el borde temporal que es el que de forma fisiológica está más adelgazado. En aproximada-

mente el 80% de los pacientes con glaucoma la morfología de la excavación no sigue esta regla y el rodete se encuentra más adelgazado a nivel superior e inferior.
Los cambios estructurales visibles a nivel papilar y la CFNR así como el desarrollo de atrofia coroidea peripapilar en estadios incipientes de glaucoma pueden preceder al inicio de escotomas en el campo visual. Por el contrario, otros estudios han documentado déficits funcionales que preceden a los cambios estructurales. La presencia de hemorragias en el anillo suele indicar un daño focal permanente del nervio óptico y la pérdida del campo visual.

El examen de la papila debe tener en cuenta los signos que indican cambio glaucomatoso y la morfología papilar y de la excavación debe ser registrada para identificar los cambios que se producen a lo largo del seguimiento del paciente.

Los cambios papilares y en la CFNR se deben identificar mediante exploración con lámpara de hendidura y visión estereoscópica aumentada y con la pupila dilatada.

El examen de la CFNR se debe hacer mediante iluminación del polo posterior con filtros que eliminen el rojo usando oftalmoscopia indirecta en la lámpara de hendidura, el oftalmoscopio directo o con retinografía.

La estereofotografía en es un procedimiento aceptado para documentar y registrar los cambios papilares.

El análisis computarizado de imagen tanto de la CFNR como de la papila se considera complementario al examen clínico y se discuten en la sección pruebas de diagnóstico.

Pruebas diagnósticas

Las más importantes en el diagnóstico de glaucoma son:
· Paquimetría
· Perimetría
· Pruebas de imagen de la papila y CFNR.

• Paquimetría:
La medida del espesor corneal ayuda en la interpretación de las cifras de PIO y a clasificar a los pacientes según el riesgo de desarrollar daño glaucomatoso. En los pacientes con córneas gruesas se sobrestima la PIO medida con GAT mientras que, la infraestimación de la PIO real tiende a producirse en los pacientes con córneas más finas que la media. Aunque algunos estudios han tratado de cuantificar la relación entre las cifras de PIO y la paquimetría, ninguna fórmula de corrección es actualmente aceptada.

Existe controversia sobre si el espesor corneal central representa un factor de riesgo de glaucoma por su influencia sobre los valores de PIO o si es un factor de riesgo en sí mismo y sin relación con la PIO. Aunque parece claro que las córneas delgadas implican riesgo de desarrollar GPAA cuando la PIO se mide con GAT, muchos estudios de progresión en glaucoma han mostrado resultados variables.

• Perimetría- Evaluación del campo visual.:
La perimetría estática automatizada banco-blanco es la prueba de referencia para comparar los resultados de otros tipos de análisis campimétricos. Los programas y estrategias se pueden adaptar al paciente, grado de pérdida de campo visual y la evaluación del umbral en los 24, 30 o 10 grados centrales variando además el tamaño del estímulo.

La combinación con la perimetría cinética (por ejemplo, campo visual de Goldmann) es una alternativa aceptable cuando no se dispone de perimetría estática automatizada o los pacientes son incapaces de realizar perimetrías fiables. En pacientes con escotomas que afectan a la fijación, es de gran utilidad los programas que exploran los 10 grados centrales en vez de los programas que examinan los 24 y 30 grados.

Se aconseja realizar un mínimo de 6 campos visuales en los dos primeros años desde el comienzo del diagnóstico para poder valorar la tendencia y la tasa de progresión.

Antes de realizar cambios de tratamiento en base los hallazgos de la perimetría, se debe confirmar y repetir el campo visual en aquellos casos en los que la fiabilidad es dudosa o cuando aparece un nuevo escotoma. Se recomienda además usar la misma estrategia para confirmar la progresión del campo visual.

La perimetría de Duplicación de Frecuencia (FDT) y la perimetría automatizada de onda corta (PALOC) son dos de las alternativas perimétricas que han resultado ser de utilidad en la detección precoz de defectos campimétricos, aunque su uso en la clínica no se ha generalizado.

• Pruebas de imagen de la papila y CFNR:
Las fotografías estereoscópicas y el análisis computarizado del nervio son herramientas complementarias en el diagnóstico de glaucoma y debe ser el clínico el que realice el adecuado abordaje terapéutico en base a la exploración. Si no se dispone de esta tecnología se debería quedar registrada la morfología papilar mediante retinografías no estereoscópicas o un dibujo de la papila, aunque ambas son alternativas menos rentables desde el punto de vista diagnóstico que la estereofotografía o el análisis de imagen automatizado.

Las pruebas de imagen de diagnóstico estructural proporcionan información cuantitativa que complementa la evaluación clínica del nervio óptico. Algunos pacientes muestran alteraciones estructurales papilares, a nivel de la CFNR peripapilar y el espesor macular antes de que se produce un cambio funcional. Una justificación para el uso de estas herramientas de diagnóstico es identificar y cuantificar el daño glaucomatoso de forma precoz.

Actualmente hay tres tipos de análisis estructural automatizado en glaucoma: exploración con láser confocal (CSLO), la tomografía de coherencia óptica (OCT), y polarimetría del láser o GDX, aunque en los últimos años la OCT ha desplazado casi completamente a las otras dos pruebas. Los criterios utilizados para establecer las bases de datos normativas varían según la herramienta diagnóstica. Algunos sujetos normales presentan papilas cuya morfología no se encuentra entre las incluidas en la base normativa y pueden presentar resultados patológicos por lo que el análisis estructural en este tipo de sujetos debe ser interpretado con cautela.

Por lo tanto, los resultados de las pruebas de diagnóstico estructural deben interpretarse en el contexto de la exploración clínica y otras pruebas complementarias para evitar falsos positivos en el diagnóstico. Las nuevas versiones de estos instrumentos ofrecen mejoras que conllevan una mayor fiabilidad de la prueba e identifican mejor tanto la patología como la progresión de la enfermedad. Además, los programas de análisis de progresión estructural están evolucionando para detectar los cambios glaucomatosos a nivel papilar y CFNR, aunque estos programas aun presentan limitaciones por los escasos estudios longitudinales que demuestren que los cambios estructurales conducen a la pérdida de campo visual.

Ya que algunos pacientes muestran defectos en el campo visual que no se corresponden con la progresión a nivel estructural, la evaluación estructural y funcional debe hacerse de forma conjunta durante el seguimiento del paciente con glaucoma. Aunque las pruebas de imagen se consideran complementarias en el diagnóstico de glaucoma, el oftalmólogo debe considerar los resultados obtenidos en el análisis estructural y perimétrico en la toma de decisiones terapéuticas.
La mejora y evolución tecnológica de las herramientas de diagnóstico estructural (por ejemplo, bases de datos normativas específicas, mayor resolución de imagen con las nuevas OCTs), implicará en el futuro una mayor capacidad diagnóstica de estos aparatos.[1,2,3]

Diagnóstico diferencial

El glaucoma es una neuropatía óptica crónica y progresiva, multifactorial, asociada a varios factores de riesgo incluyendo la PIO, que contribuyen al daño glaucomatoso del nervio. La característica atrofia adquirida del nervio óptico y pérdida de células ganglionares y sus axones provoca pérdida progresiva del campo visual.[1,2,3]

Hay que tener en cuenta que hay otras entidades clínicas asociadas al daño del nervio óptico o alteraciones en el campo visual que deben ser tenidas en cuenta antes de considerar el diagnóstico de glaucoma.[1,2,3]

Las enfermedades del nervio óptico no glaucomatosas se pueden clasificar:
· Anomalías del disco óptico
· Neuropatía óptica isquémica anterior
· Drusas del nervio óptico
· Papila oblicua característica del paciente miope
· Neuropatías ópticas tóxicas y/o nutricionales
· Foseta papilar congénita
· Anomalías congénitas de la cabeza del nervio óptico (p. ej., coloboma, síndrome de Morning Glory, etc)
· Neuropatía óptica hereditaria de Leber
· Atrofia óptica dominante
· Neuritis óptica
· Neuropatía óptica compresiva

También hay que tener en cuenta otras alteraciones que pueden producir daños campimétricos, como:
· Anormalidades retinianas
· Degeneración macular asociada a la edad
· Panfotocoagulación retiniana
· Retinosis Pigmentaria
· Oclusiones vasculares retinianas y/o Retinopatía diabética
· Alteraciones del Sistema Nervioso Central
· Enfermedades desmielinizantes.

Bibliografía

1. Grupo de trabajo de la Sociedad Europea de Glaucoma. Terminología y guías para el glaucoma. Sociedad Europea de Glaucoma; 2020.

2. Grupo de trabajo del Protocolo de práctica clínica preferente de Sospecha de glaucoma primario de ángulo abierto. Sospecha de glaucoma primario de ángulo abierto. Academia Americana de Oftalmología; 2017. Protocolo de práctica clínica preferente de la Academia Americana de Oftalmología.

3. Grupo de trabajo de la Guía de práctica clínica sobre el glaucoma de ángulo abierto. Guía de práctica clínica sobre el glaucoma de ángulo abierto. Ministerio de Sanidad, Servicios Sociales e Igualdad. Agència de Qualitat i Avaluació Sanitàries de Catalunya (AQuAS) y el Centro Cochrane Iberoamericano (CCIb); 2017. Guías de Práctica Clínica en el SNS: AQuAS

4. Gallo Afflitto G, Aiello F, Cesareo M, et al. Primary Open-angle Glaucoma Prevalence in EUROPE: A Systematic Review and Meta-analysis. Journal of glaucoma. Epub ahead of print August 2022. DOI: 10.1097/IJG.0000000000002083.

5. Zhang N, Wang J, Li Y, et al. Prevalence of primary open angle glaucoma in the last 20 years: a meta-analysis and systematic review. Scientific Reports 2021; 11: 1–12.

6. Kapetanakis V V, Chan MPY, Foster PJ, et al. Global variations and time trends in the prevalence of primary open angle glaucoma (POAG): a systematic review and meta-analysis. The British journal of ophthalmology 2016; 100: 86–93.

7. Kim KE, Oh S, Baek SU, et al. Ocular Perfusion Pressure and the Risk of Open-Angle Glaucoma: Systematic Review and Meta-analysis. Scientific reports 2020; 10: 10056.
8. Downs JC, Girkin CA. Lamina cribrosa in glaucoma. Current opinion in ophthalmology 2017; 28: 113–119.

9. Freddo TF, Gong H. ETIOLOGY OF IOP ELEVATION IN PRIMARY OPEN ANGLE GLAUCOMA. Optometric Glaucoma Society e-journal; 4.

10. Trivli A, Zervou MI, Goulielmos GN, et al. Primary open angle glaucoma genetics: The common variants and their clinical associations (Review). Molecular medicine reports 2020; 22: 1103–1110.
11. American Academy of Ophthalmology. Section 10. Glaucoma. Basic and clinical science course. San Francisco; 2018.

12. McMonnies CW. Historial de glaucoma y factores de riesgo. J Optom. 2017;10(2):71–8. http://dx.doi.org/10.1016/j.optom.2016.02.003

13. Cho H kyung, Kee C. Population-based glaucoma prevalence studies in Asians. Surv Ophthalmol. 2014;59(4):434–47. http://dx.doi.org/10.1016/j.survophthal.2013.09.003

14. Gordon MO, Torri V, Miglior S, Beiser JA, Floriani I, Miller JP, et al. Validated prediction model for the development of primary open-angle glaucoma in individuals with ocular hypertension. Ophthalmology. 2007;114(1):10-19.e2.

15. Sit AJ. Intraocular pressure variations: Causes and clinical significance. Can J Ophthalmol. 2014;49(6):484–8.

16. Kim SH, Lee EJ, Han JC, Sohn SW, Rhee T, Kee C. The effect of diurnal fluctuation in intraocular pressure on the evaluation of risk factors of progression in normal tension glaucoma. PLoS One. 2016;11(10):1–14.

17. Marcus MW, De Vries MM, Junoy Montolio FG, Jansonius NM. Myopia as a risk factor for open-angle glaucoma: A systematic review and meta-analysis. Ophthalmology [Internet]. 2011;118(10):1989-1994.e2. http://dx.doi.org/10.1016/j.ophtha.2011.03.012

18. Belovay GW, Goldberg I. The thick and thin of the central corneal thickness in glaucoma. Eye [Internet]. 2018;32(5):915–23. http://dx.doi.org/10.1038/s41433-018-0033-3

19. European Glaucoma Society. Terminology and Guidelines in glaucoma. 5th ed. Publicomm

20. Congdon N, Wang F, Tielsch JM. Issues in the epidemiology and population-based screening of primary angle-closure glaucoma. Surv Ophthalmol. 1992;36(6):411–23.

21. Green CM, Kearns LS, Wu J, Barbour JM, Wilkinson RM, Ring MA, et al. How significant is a family history of glaucoma? Experience from the glaucoma inheritance study in Tasmania. Clin Exp Ophthalmol. 2007;35(9):793–9.

22. Suić SP, Skegro I, Jandroković S, Kordić R, Kutija MB. Influence of Diastolic Blood Pressure on Glaucoma Progression in Glaucoma Patients with Systemic Hypertension. Coll Antropol. 2015 Sep;39(3):719–22. http://www.ncbi.nlm.nih.gov/pubmed/26898072

23. Okumura Y, Yuki K, Tsubota K. Low diastolic blood pressure is associated with the progression of normal-tension glaucoma. Ophthalmologica. 2012;228(1):36–41.

24. Flammer J, Pache M, Resink T. Vasospasm, its role in the pathogenesis of diseases with particular reference to the eye. Prog Retin Eye Res. 2001;20(3):319–49.

25. Sommer A. Glaucoma risk factors observed in the Baltimore Eye Survey. Vol. 7, Current Opinion in Ophthalmology. 1996. p. 93–8.

26. Lin CC, Hu CC, Ho J Der, Chiu HW, Lin HC. Obstructive sleep apnea and increased risk of glaucoma: A population-based matched-cohort study. Ophthalmology. 2013;120(8):1559–64. http://dx.doi.org/10.1016/j.ophtha.2013.01.006.

27. Bonomi L, Marchini G, Marraffa M, Bernardi P, Morbio R, Varotto A. Vascular risk factors for primary open angle glaucoma: The Egna-Neumarkt Study. Ophthalmology. 2000;107(7):1287–93.

28. Suzuki Y, Iwase A, Araie M, Yamamoto T, Abe H, Shirato S, et al. Risk Factors for Open-Angle Glaucoma in a Japanese Population. The Tajimi Study. Ophthalmology. 2006;113(9):1613–7.

29. Coleman AL, Mansberger SL, Wilson MR. Epidemiology of primary open-angle glaucoma. In: Albert DM, Miller JW, Azar DT, Blodi BA, eds. Albert & Jakobiec's principles & practice of ophthalmology, 3rd ed. Philadelphia, PA: Saunders/Elsevier, 2008; Chapter 36

30. Burr JM, Mowatt G, Hernandez R, et al. The clinical effectiveness and cost-effectiveness of screening for open angle glaucoma: A systematic review and economic evaluation. Health Technol Assess. 2007;11:iii-iv, ix-x, 1-190.

31. Hernandez RA, Burr JM, Vale LD. Economic evaluation of screening for open-angle glaucoma. Int J Technol Assess Health Care. 2008;24:203-211.

32. Friedman DS, Wolfs RC, O'Colmain BJ, et al. Eye diseases prevalence research group. Prevalence of open-angle glaucoma among adults in the United States. Arch Ophthalmol. 2004;122:532-538.

33. Wolfs RC, Klaver CC, Ramrattan RS, et al. Genetic risk of primary open-angle glaucoma. Population-based familial aggregation study. Arch Ophthalmol. 1998;116:1640-1645.

34. Tielsch JM, Katz J, Sommer A, et al. Family history and risk of primary open angle glaucoma. The Baltimore eye survey. Arch Ophthalmol. 1994;112:69-73

35. Klein BE, Klein R, Lee KE. Heritability of risk factors for primary open-angle glaucoma: The Beaver Dam eye study. Invest Ophthalmol Vis Sci. 2004;45:59-62.

36. Duggal P, Klein AP, Lee KE, et al. A genetic contribution to intraocular pressure: The Beaver Dam eye study. Invest Ophthalmol Vis Sci. 2005;46:555-560.

37. Mitchell P, Rochtchina E, Lee AJ, Wang JJ. Bias in self-reported family history and relationship to glaucoma: The Blue Mountains eye study. Ophthalmic Epidemiol. 2002;9:333-345.

38. Tielsch JM, Katz J, Singh K, et al. A population-based evaluation of glaucoma screening: The Baltimore eye survey. Am J Epidemiol. 1991;134:1102-1110

39. Dielemans I, Vingerling JR, Wolfs RC, et al. The prevalence of primary open-angle glaucoma in a populationbased study in the Netherlands: The Rotterdam study. Ophthalmology. 1994;101:1851-1855.

40. Mitchell P, Smith W, Attebo K, Healey PR. Prevalence of open-angle glaucoma in Australia: The Blue Mountains eye study. Ophthalmology. 1996;103:1661-1669.

41. Sommer A, Tielsch JM, Katz J, et al. Relationship between intraocular pressure and primary open angle glaucoma among White and Black Americans: The Baltimore eye survey. Arch Ophthalmol. 1991;109:1090-1095.

42. Sommer A. Disabling visual disorders. Public health and preventive medicine 12th ed. Norwalk: AppletonCentury-Crofts, 1986.

43. Lichter PR. Variability of expert observers in evaluating the optic disc. Trans Am Ophthalmol Soc. 1976;74:532-572.

44. Kahn HA, Leibowitz HM, Ganley JP. Standardizing diagnostic procedures. Am J Ophthalmol. 1975;79:768- 775

45. Springelkamp H, Lee K, Wolfs RC, et al. Population-based evaluation of retinal nerve fiber layer, retinal ganglion cell layer, and inner plexiform layer as a diagnostic tool for glaucoma. Invest Ophthalmol Vis Sci. 2014;55:8428-8438.

46. Francis BA, Varma R, Vigen C, et al. Population and high-risk group screening for glaucoma: The Los Angeles Latino eye study. Invest Ophthalmol Vis Sci. 2011;52:6257-6264.

47.Li G, Fansi AK, Harasymowycz P. Screening for glaucoma using GDx-VCC in a population with >/=1 risk factors. Can J Ophthalmol. 2013;48:279-285.

48. Anderson DR, Patella VM. Automated static perimetry, 2nd ed. St. Louis, MO: Mosby, 1999:10-31, 121-188, 281-282, 317-320.

49. Hark LA, Adeghate J, Katz LJ, et al. Philadelphia telemedicine glaucoma detection and follow-up study: Cataract classifications following eye screening. Telemed J E Health. 2020;26:992-1000.

50. Maa AY, Medert CM, Lu X, et al. Diagnostic accuracy of technology-based eye care services: The technologybased eye care services compare trial part i. Ophthalmology. 2020;127:38-44.

SOCIEDAD DE OFTALMOLOGÍA
CASTELLANO LEONESA

GUÍA
GLAUCOMA
SOFCALE

Glaucomas secundarios

L. de Juan Marcos
A. Sánchez-Jara Sánchez
I. Jiménez Franco

- Introducción
- Glaucoma Pigmentario
- Glaucoma Uveítico
- Glaucoma secundario a tumores
- Glaucoma secundario de ángulo abierto inducido por el cristalino
- Glaucoma secundario a tratamiento esteroideo
- Glaucoma pseudoexfoliativo
- Glaucoma Neovascular
- Bibliografía

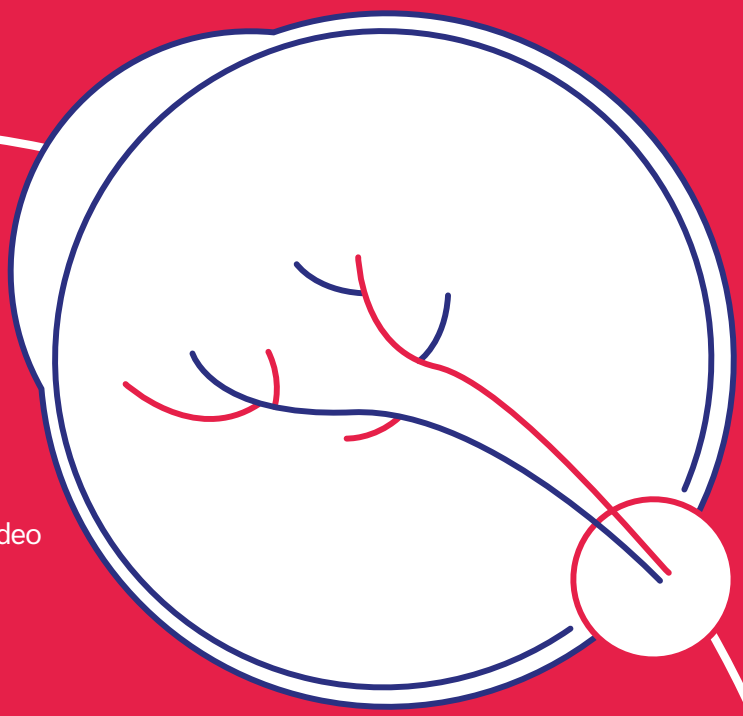

Introducción

El glaucoma se considera secundario cuando se identifica una afección ocular o sistémica específica que pueda explicar su etiopatogenia. Las alteraciones anatómicas a nivel papilar y las campimétricas son similares a las que aparecen en el glaucoma primario de ángulo abierto, pero la mayoría de los glaucomas secundarios presentan rasgos diferenciales en el diagnóstico y en el tratamiento.[1]

Pueden ser de ángulo abierto o cerrado, aunque en varias formas de glaucoma secundario se combinan diferentes mecanismos. Por ello, es importante la valoración individualizada de cada caso.

Glaucoma Pigmentario

Definición de la enfermedad

Se produce por granos de melanina que se liberan por roce entre la zónula y la superficie posterior del iris, que se acumulan a nivel de la malla trabecular bloqueándola mecánicamente y cambiando su estructura: las células cargadas de pigmento se descaman, dejan descubiertas las lamelas trabeculares que se fusionan y disminuyen o anulan la eliminación de humor acuoso. Todo esto hace que se produzca un bloqueo pupilar inverso y aumente más el roce entre zónula y el cristalino.[2,3]

Tres tipos:

- **Síndrome de dispersión pigmentaria**: acumulo de pigmento sin aumento de PIO ni daño glaucomatoso
- **Hipertensión ocular pigmentaria**: acumulo de pigmento con aumento de PIO sin daño glaucomatoso
- **Glaucoma pigmentario**: acumulo de pigmento con aumento de PIO y daño glaucomatoso

Algoritmo de diagnóstico y manejo

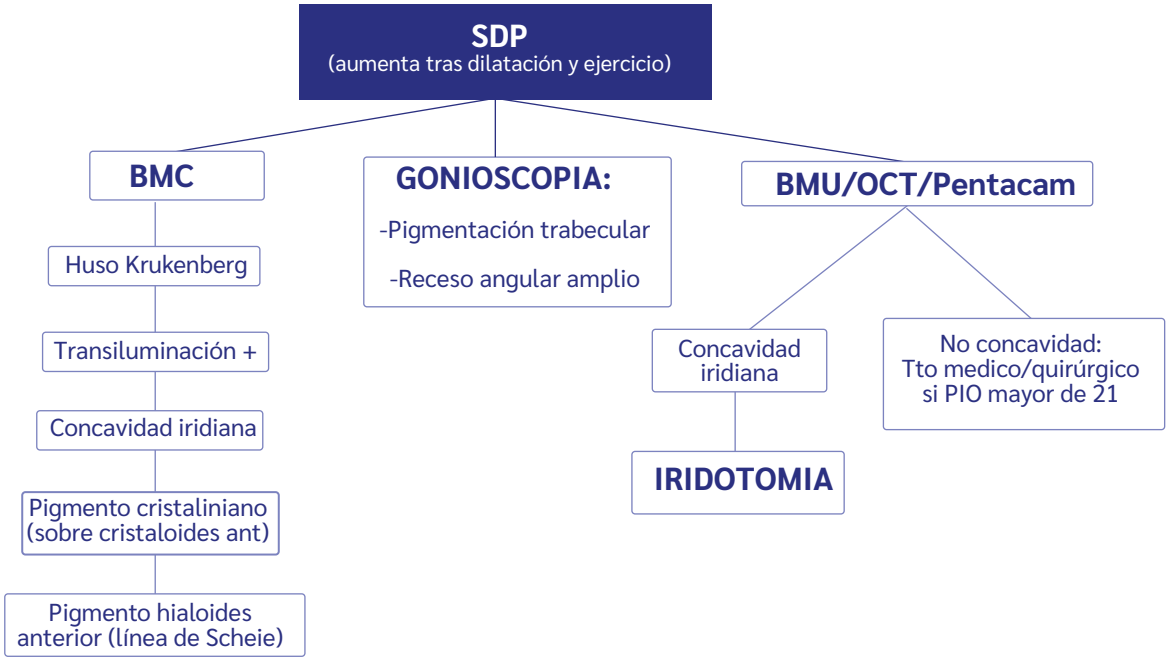

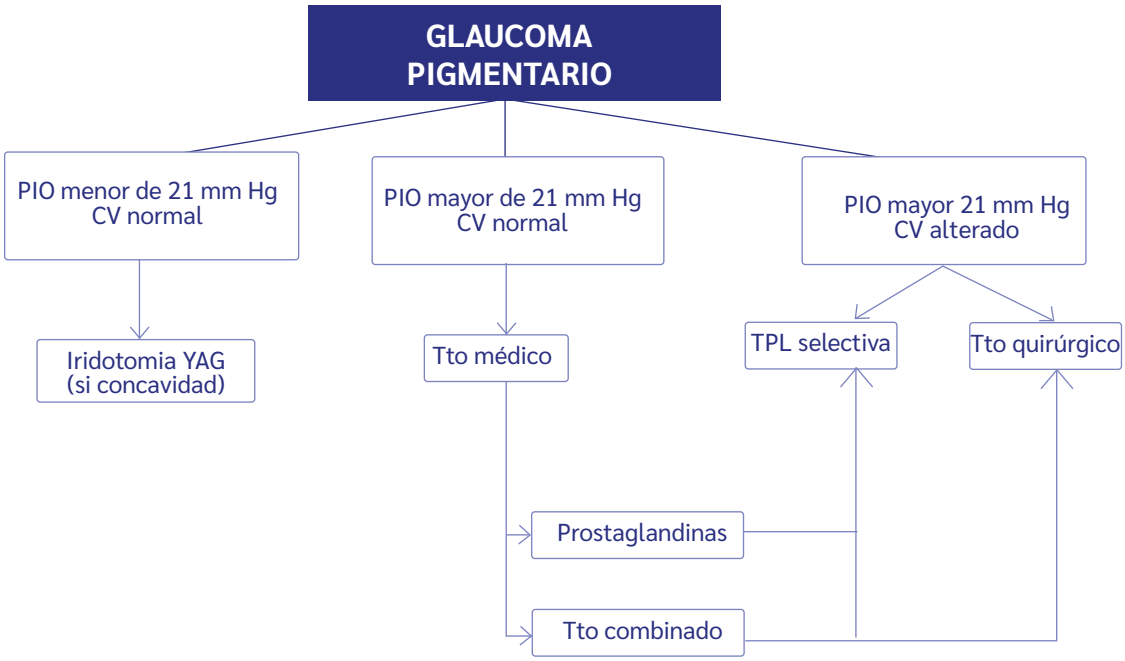

Glaucoma uveítico

Introducción

El aumento de la presión intraocular se debe a varios motivos: inflamación sobre la malla trabecular, respuesta a los corticoides, células eliminadas en la inflamación que obstruyen la malla trabecular, formación de sinequias posteriores y disminución de la producción de humor acuoso asociada a disminución de la eliminación del mismo con lo cual aumenta la PIO.[4]

Causas

	LATERALIDAD	DEPOSITOS	IRIS	ANGULO	OTROS
A.R.JUVENIL	U/B			Abierto	
FUCHS	U/B (10%)	Estrellados Difusos	Hipocromía	Abierto	No sinequias Triada: Catarata, precipitados, aumento PIO
PÖSSNER	U	Gruesos Escasos	Normal	Abierto	No sinequias Autolimitados
U-G-H	U		Atrofia Periférica	Abierto	Mal posición de la LIO
IDIOPÁTICAS	U/B	Estrellados		Abierto	
HERPES	U	Estrellados	Midriasis irregular / atrofia	Abierto	Hipertensiones severas
SARCOIDOSIS TOXOPLASMA BECHET	U/B	Grasa de Carnero		Cerrado / Abierto	Sinequias posteriores: seclusión pupilar Goniosinequias inferiores

Tratamiento

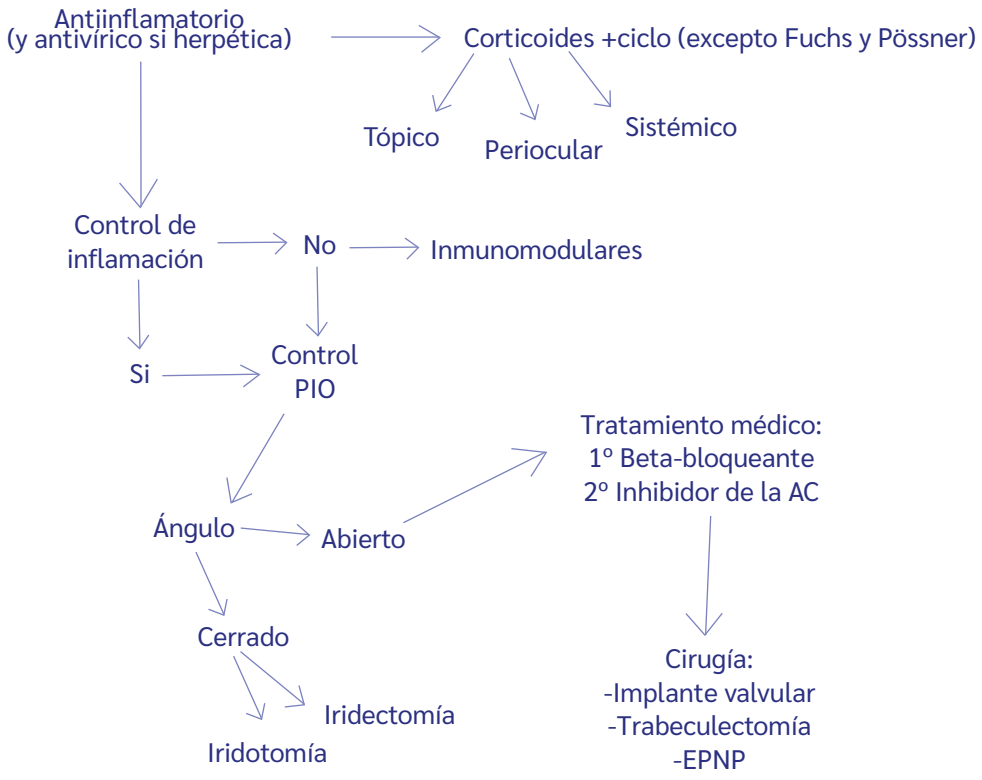

Glaucoma secundario a tumores

Etiología

Reducción del flujo de salida del humor acuoso debido a tumores intraoculares, principalmente de segmento anterior, primarios o metastásicos.

Infiltración por el tumor de malla trabecular, o por células tumorales que flotan en el humor acuoso. Inflamación producida por el tumor, residuos del tumor, hemorragia, dispersión pigmentaria. Producen la obstrucción de la malla trabecular.

También puede desarrollarse un glaucoma secundario de ángulo cerrado.[5]

Características

- PIO elevada
- Cuadro clínico variable con hallazgos propios del tumor y del glaucoma

Tratamiento

- Radioterapia, extirpación quirúrgica o enucleación.
- Medicación hipotensora tópica y sistémica: la terapia médica es el primer tratamiento a la espera de la intervención definitiva.
- Procedimientos ciclodestructivos.
- Solo está indicada la cirugía incisional de glaucoma tras un tratamiento exitoso del tumor.

Glaucoma secundario de ángulo abierto inducido por el Cristalino

En el glaucoma de ángulo abierto inducido por el cristalino, el flujo de salida del humor acuoso por la malla trabecular está obstruido por partículas y/o células inflamatorias.[6,7]

Se clasifica en:

Glaucoma facolítico: la malla trabecular está obstruida por material cristaliniano que sale de una catarata madura o hipermadura.

Glaucoma por partículas del cristalino: la malla trabecular está obstruida por partículas cristalinianas liberadas por un daño quirúrgico o traumático.

Glaucoma facoanafiláctico: las proteínas del cristalino conducen a una uveítis granulomatosa que afecta a la malla trabecular

Características:

- Dolor, hiperemia conjuntival e inflamación unilateral.
- Disminución de la visión y aumento de la PIO.
- Signos de un cristalino dañado y/o presencia de catarata madura / hipermadura, con o sin iritis (tyndall y precipitados queráticos).

Tratamiento

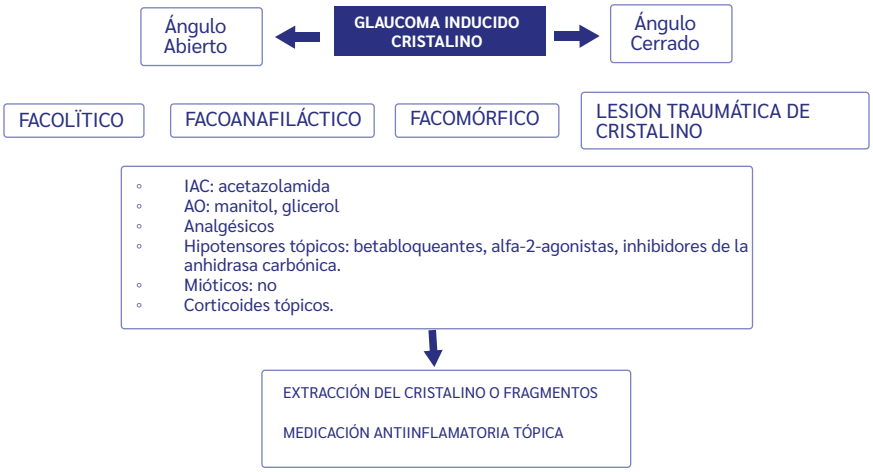

◦ Glaucoma secundario a tratamiento esteroideo

Etiología y mecanismo patogénico

Puede aumentar la PIO el tratamiento con corticoesteroides por vía tópica ocular, intravítrea y sistémica por un tiempo prolongado, así como los sprays nasales inhalados y fórmulas cutáneas.

El riesgo de que la PIO aumente depende de la estructura química (potencia) del corticoide, de la dosis, la frecuencia, la duración del tratamiento, así como la vía de administración.

Los corticoesteroides inducen cambios en la sustancia extracelular trabecular (glicoproteínas) las cuales disminuyen la facilidad del flujo de salida.[8,9]

El gen TIGR/MYOC puede estar implicado.[10]

Características

El aumento de la PIO suele aparecer entre 2-6 semanas del comienzo del tratamiento, pero puede ocurrir en cualquier momento.

Normalmente el ascenso de la PIO es lentamente reversible si se retiran los corticoesteroides.

Tratamiento

- Se recomienda suspender el tratamiento corticoideo: pueden usarse fármacos ahorradores de corticoides. Si no es posible, considerar cambiar a un corticoide más suave (Ioteprednol, fluorometolona).
- Hipotensores tópicos y sistémicos.
- Trabeculoplastia laser.
- Puede realizarse cirugía de glaucoma en casos intratables

◦ Glaucoma Pseudoexfoliativo

Etiología y mecanismo patogénico

El síndrome pseudoexfoliativo (SPEX) es un trastorno generalizado de la matriz extracelular que se caracterizada por la acumulación progresiva de material fibrilar debido a una producción excesiva o a una insuficiente eliminación.[11]

Este material se ha observado en muchas estructuras intraoculares y su importancia radica en que es la causa identificable más importante de glaucoma y, además, se relaciona con la formación de cataratas y con complicaciones durante la cirugía.[11]

Cada vez hay más evidencia de que las condiciones de estrés celular, como el estrés oxidativo y la isquemia/hipoxia, son mecanismos importantes implicados en la patogénesis de este SPEX.[12]

Además, determinadas variantes genéticas, principalmente el gen LOXL1, se han relacionado con este síndrome.[13]

El SPEX es una enfermedad senil y la prevalencia se incrementa con la edad, pero no se relaciona con el sexo. Parece tener una distribución geográfica,[14] siendo más frecuente en los países escandinavos y, dentro de España, en Galicia.

Los pacientes con SPEX presentan un riesgo incrementado de tener presión intraocular (PIO) alta, y los que tienen SPEX y PIO alta de desarrollar glaucoma.[15]

Diagnóstico

El SPEX se diagnostica clínicamente en la lámpara de hendidura.[16] Las alteraciones pueden aparecer en uno o en los dos ojos, normalmente de forma bilateral, pero asimétrica.

El material fibrilar extracelular se observa depositado en distintas estructuras oculares. Es característica su disposición sobre el reborde del iris y en la superficie de la cápsula anterior del cristalino adoptando un patrón en 3 zonas concéntricas que son visibles bajo dilatación pupilar.

Hay pérdida de pigmento a nivel del esfínter iridiano que se observa mediante transiluminación por el roce de este con el cristalino (a veces aparece dispersión del pigmento al dilatar). Ese pigmento se deposita en distintas estructuras de la cámara anterior del ojo, siendo característico en el ángulo iridocorneal, pero a diferencia del síndrome de dispersión pigmentaria, su distribución tiende a ser más irregular y parcheada, y en ocasiones, crea una línea ondulada en la parte anterior denominada línea de Sampaolesi.

Los cambios degenerativos oculares en el SPEX son importantes. A nivel del cristalino, es más frecuente la aparición de cataratas. Existe también una fragilidad zonular, por lo que es habitual encontrar facodonesis y subluxación del cristalino. Aparece un mayor grosor y rigidez del iris que determina una dilatación pupilar reducida. A nivel del canal de Schlemm y el área yuxtacanalicular se producen cambios degenerativos que favorecen el desarrollo de glaucoma. A esto también contribuye el bloqueo de la malla trabecular por el material pseudoexfoliativo y el pigmento liberado por el iris.

El glaucoma pseudoexfoliativo (GPEX) suele ser de ángulo abierto, aunque es más grave y con peor pronóstico que el glaucoma primario. Además, tiene un curso irregular y más agresivo por lo que requiere revisiones más frecuentes. Pero también puede originar un glaucoma de ángulo estrecho o cerrado cuando el cristalino se desplaza anteriormente por la laxitud zonular.

Tratamiento

Las opciones de tratamiento en el GPEX son similares al glaucoma primario de ángulo abierto (GPAA), aunque al ser más agresivo es necesario establecer una PIO objetivo más baja:

- La primera línea terapéutica son las prostaglandinas, puesto que producen una mayor disminución de la PIO, con un mejor control de esta durante las 24 horas.[17] En general, hay una peor respuesta a los fármacos y con frecuencia hay que utilizar combinaciones, incluso desde el comienzo de la terapia.

- La trabeculoplastia es una buena alternativa, ya que el efecto hipotensor es mayor que en otros glaucomas.[18] Pero ese efecto dura menos tiempo, pues el material fibrilar y el pigmento se siguen acumulando. Tras la aplicación del láser pueden producirse picos hipertensivos, por lo que conviene administrar apraclonidina antes y corticoides tópicos durante unos días después.

- En cuando al tratamiento quirúrgico no existe una técnica específica para el GPEX. Se emplean cirugías filtrantes y dispositivos de drenaje y los resultados son similares a los obtenidos en el GPAA.[19]

La catarata se presenta de forma más precoz y avanza más rápido en el SPEX. La ventaja de la cirugía de cataratas es que suele producir un descenso de la PIO, ya que se amplía el ángulo iridocorneal, disminuye la fricción iridolenticular y se elimina parcialmente el material de la cápsula anterior y del trabeculum. Pero con frecuencia es una cirugía más complicada por la mala dilatación y la debilidad zonular. También aparecen más problemas en el postoperatorio relacionados con una mayor inflamación y la posibilidad de subluxaciones del complejo lente intraocular-saco capsular, incluso años después. Por ello, es conveniente operar estas cataratas cuando no están muy desarrolladas para intentar evitar estas complicaciones.[20]

Trastorno **generalizado** caracterizado por la **acumulación progresiva de material fibrilar** debido a una producción excesiva o a una insuficiente eliminación

↓

Diagnóstico clínico

Depósito del material fibrilar blanquecino	Liberación y depósito de gránulos de melanina	Cambios degenerativos
Reborde del iris Superficie de la cápsula anterior del cristalino Superficie del endotelio corneal Procesos ciliares y zónula Malla trabecular	Atrofia peripupilar Superficie de la cápsula anterior del cristalino Superficie del endotelio corneal Malla trabecular	Rigidez del iris - Escasa dilatación Catarata Alteración endotelio corneal - Descompensación Fragilidad zonular - Facodonesis - Subluxación cristalino/lente Obliteración vascular - Neovasos finos iris - Trombosis retiniana Degeneración del trabeculum - Glaucoma

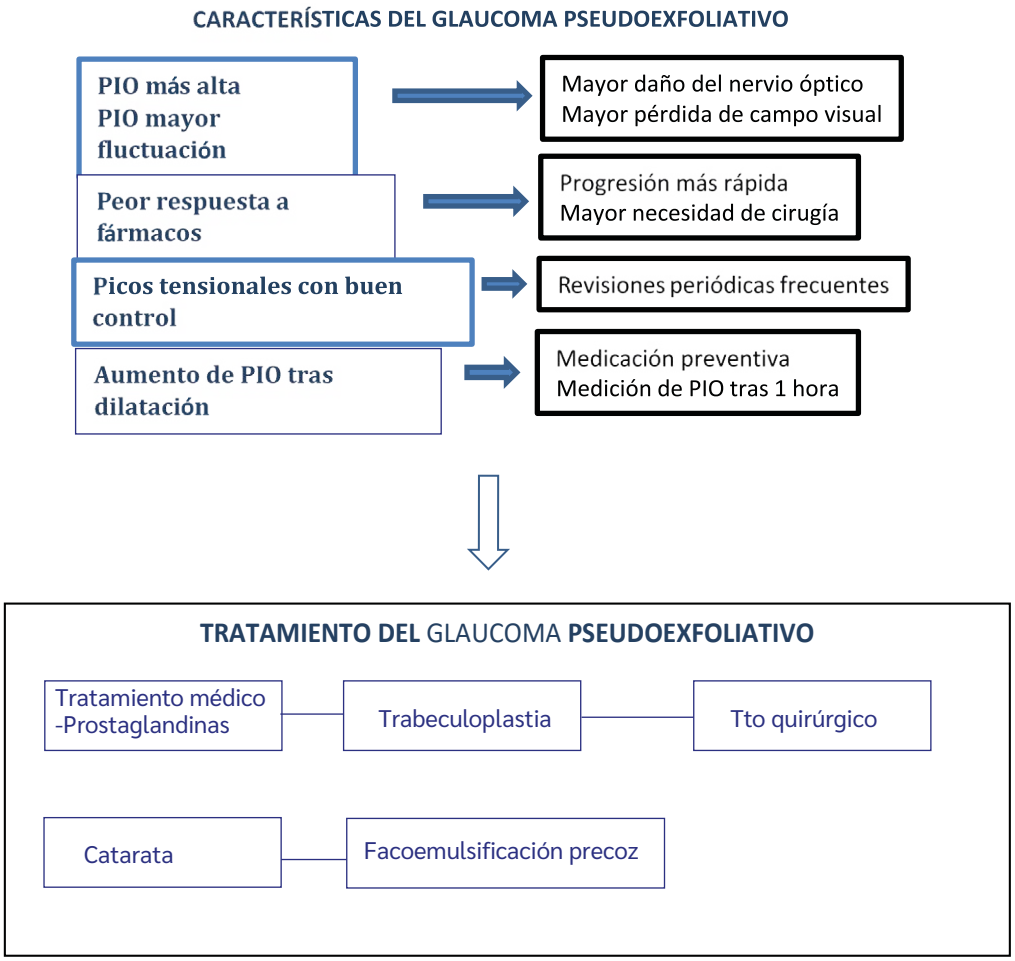

◦ Glaucoma Neovascular

El glaucoma neovascular (GNV) es una forma de glaucoma secundario frecuentemente asociado a enfermedad isquémica. Las causas más comunes son la diabetes mellitus, la trombosis de vena central de la retina y el síndrome isquémico ocular[21] (Tabla). Otras causas de GNV son tumores, enfermedades inflamatorias, cirugías previas o radioterapia.

Cuando hay una hipoxia retiniana se produce un aumento de los niveles de factor de crecimiento del endotelio vascular (VEGF), lo que estimula la formación de nuevos vasos sanguíneos en un intento de oxigenar mejor esa retina. En la lámpara de hendidura se aprecia que esos vasos tienen su inicio en la pupila formando penachos vasculares finos y se extienden radialmente sobre el iris (rubeosis). Al realizar una gonioscopia se observan los troncos vasculares que atraviesan el cuerpo ciliar, el espolón escleral y se ramifican sobre la malla trabecular formando una membrana que obstruye la circulación del humor acuoso y desencadena una elevación de la PIO progresiva. Si la isquemia se mantiene, el tejido fibroso que acompaña a estos vasos se contrae y da lugar a la formación de sinequias anteriores que se fusionan y cierran finalmente el ángulo.[22]

Desde el punto de vista clínico, estos pacientes presentan PIO muy alta, hiperemia conjuntival, edema

corneal, disminución de la agudeza visual y fotofobia. La gonioscopia es imprescindible para el diagnóstico, porque en ocasiones hay neovascularización del ángulo sin neovasos en el iris.

Tabla. Principales causas de Glaucoma Neovascular

Retinopatía diabética	Suele ser un hallazgo tardío en casos de retinopatía proliferativa. Se recomienda un examen periódico.
Trombosis de vena central de la retina	Más habitual en la forma isquémica, mayor incidencia a los 3 meses (glaucoma de los 100 días). En pacientes jóvenes, además de los factores de riesgo clásicos, hay más frecuencia de alteraciones inmunológicas e hipercoagulabilidad, por lo que se recomienda un estudio específico de las mismas.
Síndrome isquémico ocular	La obstrucción suele localizarse en la arteria carótida común, interna o arteria oftálmica. La presión intraocular puede estar disminuida por alteración de los procesos ciliares. Por ello, en pacientes mayores con signos de isquemia retiniana sin causa ocular, o ante la presencia de neovasos en iris con PIO poco elevada, hay que sospechar una oclusión carotidea, siendo imprescindible el estudio de los troncos supraaórticos.

El tratamiento en fases iniciales es fundamental. La inyección de anti-VEFG intraocular antes de que se produzca la fibrosis y la contracción de la membrana vascular a nivel angular puede detenerla temporalmente permitiendo tratar la causa subyacente primaria y controlar la PIO.[23] El tratamiento médico en estas primeras fases consiste en la administración de ciclopléjico que previene el espasmo del cuerpo ciliar aliviando el dolor, hipotensores oculares evitando la pilocarpina y las prostaglandinas por sus efectos inflamatorios, y corticoides tópicos para reducir la inflamación asociada.[24]

En los procesos secundarios a isquemia retiniana debe realizarse una ablación de la retina. Cuando los medios son transparentes se opta por una panfotocoagulación (PFC) retiniana. Pero si los medios son opacos se lleva a cabo una crioterapia panretiniana o vitrectomía junto con PFC endoscópica.

Hay que tener en cuenta que los anti-VEFG involucionan los neovasos, pero no eliminan el tejido fibroso ni las sinequias, siendo entonces necesario la cirugía filtrante.[25] Esta tiene más probabilidad de éxito si se ha eliminado la neovacularización previamente y se realiza junto con la aplicación de antimitóticos, ya que incluso en ojos controlados, tiene una alta tasa de fracasos. También pueden implantarse distintos tipos de dispositivos de drenaje, siendo, en la mayoría de los casos, la técnica de elección en este tipo de glaucoma. Si estas cirugías no funcionan o, como tratamiento paliativo en glaucomas absolutos, se utilizan procedimientos ciclodestructivos (ciclofotocoagulación transescleral o endoscópica) para reducir la producción de humor acuoso.

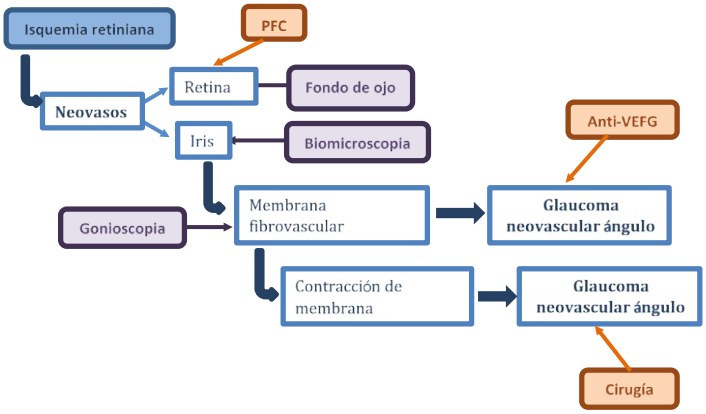

Bibliografía

1. Leske MC, Heijl A, Hyman L, Bengtsson B. Early Manifest Glaucoma Trial: design and baseline data. Ophtalmology. 1999;106:2144-53.

2. Scuderi G, Contestabile MT, Scuderi L, Librando A, Fenicia V, Rahimi S. Pigment dispersion syndrome and pigmentary glaucoma: a review and update. Int Ophthalmol. 2019;39:1651-62.

3. Bustamante-Arias A, Ruiz-Lozano RE, Carlos Alvarez-Guzman J, Gonzalez-Godinez S, Rodriguez-Garcia A. Pigment dispersion syndrome and its implications for glaucoma. Surv Ophthalmol. 2021;66:743-60.

4. Kesav N, Palestine A, Kahook M, Pantcheva M. Current management of uveitis-associated ocular hypertension and glaucoma. Surv Ophtalmology, 2020;65:397-407.

5. Camp DA, Yadav P, Dalvin LA, Shields CL. Glaucoma secondary to intraocular tumors: mechanisms and management. Curr Opin Ophthalmol. 2019;30:71-81.

6. Epstein DL. Diagnosis and management of lens-induced glaucoma. Ophthalmology. 1982;89:227-30.

7. Scott IU, Flynn HW. Retained lens fragments after cataract surgery. Ophthalmol Clin North Am. 2001;14:675-679.

8. Kersey JP, Broadway DC. Corticosteroid-induced glaucoma: A review of the literature. Eye. 2006;20:407–16.

9. European Glaucoma Society (EGS). Terminology and guidelines for glaucoma. 5th ed. Savona, Italy: PubliComm; 2020.

10. Clark AF, Steely HT, Dickerson JE Jr, English-Wright S, McCartney MD, Jacobson N, et al. Glucocorticoid induction of the glaucoma gene MYOC in human and monkey trabecular meshwork cells and tissues. Invest Ophthalmol Vis Sci. 2001;42:1769-80.

11. Ritch R, Schlötzer-Schrehardt U. Exfoliation syndrome. Surv Ophthalmol 2001;45:265–315.

12. Ozkan D, Altan C, Er MO, Gultekin F, Kuraş S, Artunay O. The Role of Oxidative Status in the Pathogenesis of Primary Open-Angle Glaucoma, Pseudoexfolyation Syndrome and Glaucoma. Eur J Ophthalmol. 2022.

13. Aung T, Ozaki M, Lee MC, Schlötzer-Schrehardt U, Thorleifsson G, Mizoguchi T, et al. Genetic association study of exfoliation syndrome identifies a protective rare variant at LOXL1 and five new susceptibility loci. Nat Genet. 2017;49:993-1.

14. Konstas AGP, Ringvold A. Epidemiology of Exfoliation Syndrome. J Glaucoma. 2018;27 Suppl 1:S4-S11.

15. Konstas AG, Hollo G, Astakhov YS, Teus MA, Akopov EL, Jenkins JN, Stewart WC. Factors associated with long-term progression or stability in exfoliation glaucoma. Arch Ophthalmol. 2004;122:29-33.

16. Ritch R. Ocular and systemic manifestations of exfoliation syndrome. J Glaucoma. 2014;23(8 Suppl 1):S1-8.

17. Ussa F, Fernandez I, Brion M, Carracedo A, Blazquez F, Garcia MT, et al. Association between SNPs of Metalloproteinases and Prostaglandin F2α Receptor Genes and Latanoprost Response in Open-Angle Glaucoma. Ophthalmology. 2015;122:1040-8.e4.

18. Katsanos A, et al. A Review of the Clinical Usefulness of Selective Laser Trabeculoplasty in Exfoliative Glaucoma.Adv Ther. 2018;35:619-30.

19. Fea AM, Laffi GL, Martini E, Economou MA, Caselgrandi P, Sacchi M, Au L. Effectiveness of MicroShunt in Patients with Primary Open-Angle and Pseudoexfoliative Glaucoma: A Retrospective European Multicenter Study. Ophthalmol. Glaucoma. 2022;5:210-8.

20. Durr GM, Ahmed IIK. Intraocular Lens Complications: Decentration, Uveitis-Glaucoma-Hyphema Syndrome, Opacification, and Refractive Surprises. Ophthalmology. 2021;128:e186-e194.

21. Hayreh SS. Neovascular glaucoma. Prog Retin Eye Res. 2007;26:470-85.

22. Dumbrăveanu L, Cușnir V, Bobescu D. A review of neovascular glaucoma. Etiopathogenesis and treatment. Rom J Ophthalmol. 2021;65:315-29.

23. Simha A, Aziz K, Braganza A, Abraham L, Samuel P, Lindsley KB. Anti-vascular endothelial growth factor for neovascular glaucoma. Cochrane Database Syst Rev. 2020;2.

24. Havens SJ, Gulati V. Neovascular Glaucoma. Dev Ophthalmol. 2016;55:196-204.

25. Shchomak Z, Cordeiro Sousa D, Leal I, Abegão Pinto L. Surgical treatment of neovascular glaucoma: a systematic review and meta-analysis. Graefes Arch Clin Exp Ophthalmol. 2019;257:1079-89.

SOCIEDAD DE OFTALMOLOGÍA
CASTELLANO LEONESA

GUÍA
GLAUCOMA
SOFCALE

Glaucoma Normotensivo

E. Sáez Martin
M.T. Pérez Cid-Rebolleda
G. Gutiérrez Torrés
G. García Gómez

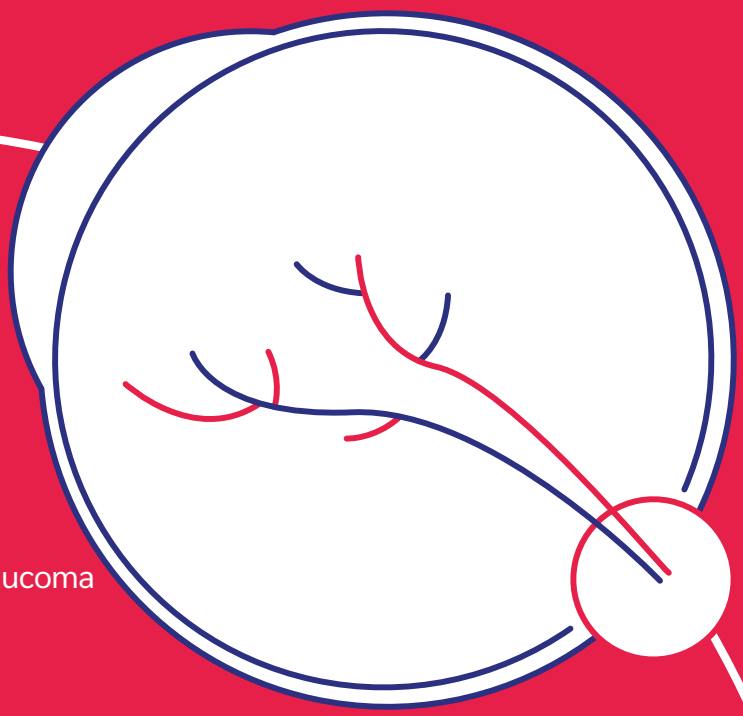

- Definición de la enfermedad
- Prevalencia/Epidemiología
- Factores de Riesgo
- Etiopatogenia
- Diagnóstico
- Diagnóstico diferencial
- Tratamiento
- Criterios de derivación a la Udad. de Glaucoma
- Bibliografía

◦ Definición de la enfermedad

El glaucoma normotensivo (GNT) es una neuropatía óptica progresiva multifactorial en la cual hay una característica atrofia del nervio óptico y pérdida de las células ganglionares de la retina y sus axones a pesar de tener la presión intraocular (PIO) <21 mmHG. Anatómicamente se caracteriza por tener cámara anterior profunda y un ángulo abierto.

Los criterios usados para definir actualmente al glaucoma normotensivo son variables. Algunos investigadores creen que es una variante del glaucoma de ángulo abierto mientras que otros lo consideran otra entidad diferente. La Academia Americana de Oftalmología en el año 2015 excluyó la PIO de la definición de Glaucoma de ángulo abierto considerándolo un factor de riesgo.

◦ Prevalencia/Epidemiología

La prevalencia del GNT es variable según la población que se considere. Los asiáticos tienen más prevalencia que los afroamericanos y estos que los caucásicos oscilando la prevalencia entre el 30 y el 90%.[1]

◦ Factores de Riesgo

Factores de riesgo demográficos

- Edad
- Historia familiar de glaucoma
- Raza

Factores de riesgo oculares

- **Presión intraocular:**

La PIO es el factor de riesgo más importante para el desarrollo y progresión del glaucoma. El Collaborative Normal Tension Glaucoma Study (CNTGS) demostró una reducción de la progresión en los pacientes tratados frente a los no tratados. A pesar de tener la PIO controlada hubo un 20% de pacientes que siguieron progresando, demostrando la asociación con otros factores de riesgo.[2]
Es necesario para el diagnostico del GNT una curva tensional 24 horas. [3,4]

- **Miopía**

Enfermedades asociadas

La hipertensión arterial (HTA), diabetes, colesterol, enfermedad arteriosclerótica, apnea obstructiva de sueño, hipotensión, síndrome Raynaud, anemia y enfermedad vascular periférica están asociados al glaucoma de baja tensión.

Se han descrito dos fenotipos típicos. La hipertensión arterial, diabetes mellitus, enfermedad arteriosclerótica y apnea obstructiva del sueño se dan más en varones mayores y con índice de masa corporal (IMC) más alto. El segundo fenotipo corresponde al Síndrome de Flammer: mujeres hipotensas con

IMC bajo, síndrome de Raynaud, migraña, anemia y enfermedad vascular periférica.[5]

Se ha demostrado que ciertos tratamientos hipotensores tienen asociación con el GNT: los pacientes con HTA tratados con antagonistas de calcio tienen más prevalencia de GNT.

◦ Etiopatogenia

Genética

Hay una predisposición genética asociada a mutaciones en OPTN (optineurina) y TBK 1 (quinasa) con una herencia autosómica dominante. Ambas proteínas están envueltas en procesos de autofagia celular que pueden dañar a las células ganglionares de la retina.[6,7,8]

Se observa un estrechamiento del canal óptico en pacientes con GNT encontrando una predisposición anatómica en "cuello de botella". La pérdida de axones y la proliferación de células meningoendoteliales fueron encontradas en el tejido aracnoideo con disminución en la dinámica del fluido cerebroespinal. El mayor daño fue encontrado en la lámina cribosa. Justo detrás de la lamina cribosa es donde se encontró más concentración de mitocondrias. Parece que los pacientes con GNT puedan tener papilas mas alargadas y con excavación más profundas.[9]

Déficit de perfusión

Varios estudios han revelado insuficiente flujo sanguíneo asociado a la perdida de células ganglionares. Existen factores locales o sistémicos que reducen el flujo sanguíneo.

La hipotensión arterial sistémica y las fluctuaciones circadianas de la PIO están asociadas a GNT Hay varios estudios que confirman el mayor riesgo de glaucoma primario de ángulo abierto en pacientes con presión de perfusión ocular baja (Baltimore Eye Study, Barbados Eye Study o Rotterdam Study).[10,11] En el Early Manifest Glaucoma Trial (EMGT) una baja presión de perfusión ocular era predictor de progresión en la enfermedad. La toma de tensión arterial en el ambulatorio es una herramienta útil para ver los pacientes con gran riesgo de progresión al igual que su monitorización durante 24 horas. Se estima una mayor prevalencia de glaucoma normotensivo en la próxima década debido al cambio de presión arterial objetivo en 2017 por el Colegio Americano de Cardiología.[13]

Hay cambios isquémicos cerebrales silentes en el 34% de los pacientes con glaucoma normotensivo en RMN, y estos cambios vasculares se asocian con la progresión del GNT.[14,15]

Déficit de regulación vascular

La cabeza del nervio óptico recibe su nutrición de un complejo sistema vascular. En un estudio: autorregulación de la hemodinámica retrobulbar la ausencia de cambio de flujo en la arteria ciliar posterior corta en respuesta al cambio postural indica buena regulación. En el GNT hay mala respuesta al cambio postural. Hay patologías asociadas a esto como la hipercolesterolemia o la diabetes.[16,17] Se ha demostrado que los pacientes con glaucoma tienen una disminución del flujo vascular al final de la diástole y un aumento de la resistencia vascular en la arteria oftálmica, en la arteria central de la retina, en la vena central de la retina y en las arterias ciliares posteriores cortas.[18]

Las alteraciones endoteliales causan stress oxidativo. La disfunción endotelial en el glaucoma causa una pérdida de equilibrio entre ET-1 y NO. La disminución de producción de NO es característica del glaucoma.[19] Esta disfunción puede ser a nivel de las venas de la retina o incluso de la malla trabecular o el canal de Schlemm.

La falta de regulación vascular se ha visto asociada a otros factores de riesgo del GNT como la migraña o el sindrome de Raynaud. El CNTGS identificó que la migraña y la aparición de hemorragias cerca

del nervio óptico estaban asociadas a la mayor rapidez de progresión del campo visual. Además, las hemorragias del disco que persisten por largo tiempo indican que no es un sangrado puntual, sino que tiene carácter continuo (Josef Flammer), [20] esto sugiere una falta de regulación vascular asociado a un flujo inestable y se traduce en una isquemia y en un daño del nervio óptico.[21]

Estos pacientes tienen niveles sanguíneos de ET-1 elevados. Aunque los niveles de ET-1 son considerados un factor de riesgo en un estudio japonés no hay diferencia de ET-1 entre pacientes con GAA y GNT.[22]

Gradiente de presión translaminar

La PIO hace fuerza sobre la lámina cribosa (presión anterógrada) y el flujo cerebroespinal una contrafuerza (presión retrógrada). La diferencia entre estas dos presiones es expresada como presión translaminar (IOP-ICP).[23] También se debería considerar la presión intraorbitaria pero se tendría que medir de manera invasiva y no se aplica a la práctica clínica. Se ha demostrado que es en la lámina cribosa donde ocurre el glaucoma.

El fluido cerebroespinal se ha estudiado desde 1908.[24] Se realizo un estudio en pacientes asiáticos (the Tajimi Study) y otro en pacientes americanos (the Beaver Dam Study) demuestraron con punción lumbar una disminución del flujo cerebroespinal en pacientes con GNT. Otros estudios encuentran el ICP en rangos normales. Otros estudios han demostrado aumento del flujo cerebroespinal en pacientes jóvenes, hipertensos y con más IMC.

Este concepto es muy interesante pero se encuentran problemas metodológicos que de momento no se pueden resolver. El ICP no se mide retrolaminar, se mide en la espina lumbar.

◦ Diagnóstico

Realizar una adecuada historia clínica: factores de riesgo cardiovascular (tensión arterial, colesterol, diabetes), apnea obstructiva del sueño, hipotensión, enfermedad de Raynaud, migrañas o enfermedad vascular periférica. Preguntar también por tratamiento hipotensor si el paciente es hipertenso por si hubiera hipotensiones nocturnas.

El estudio oftalmológico debe incluir mejor AV corregida, examen pupilar, tonometría de aplanación de Goldmann, paquimetría, gonioscopia y campo visual 24-2 (algunos autores recomiendan la estrategia 10-2 para detectar los defectos centrales). Examen del fondo de ojo con o sin fotografía y OCT del complejo de células ganglionares y de la capa de fibras nerviosas.
Otras pruebas: Eco B y Autofluorescencia si se sospechan drusas de papila.

Se deben incluir pruebas de imagen en casos atípicos: si la progresión es rápida a pesar del tratamiento, hay perdida significativa de AV, alteración en la visión de los colores, palidez papilar o gran asimetría de la excavación, defectos de campo visual homónimos o bitemporales, que respeten la línea vertical o cuando existe falta de correlación estructura-función.

El Paciente debe presentar:

1- PIO menor de 21 mmHg. Hay que realizar curva tensional de 24 horas para comprobarlo y valorar las oscilaciones de esta.

2- Paquimetría dentro de valores normales

3- Cámara anterior amplia y el ángulo abierto

4- Disco óptico excavado característico de NOG con la peculiaridad de que en estos glaucomas la excavación es más grande y profunda y el anillo menos definido y más delgado particularmente en temporal inferior. También se puede encontrar una hemorragia en astilla y muescas en el borde neuro retiniano.

5- El campo visual presenta defectos profundos, más focales y más cerca de la región central

6- Pérdida de células ganglionares predominantemente en hemicampo inferior en comparación con el GPAA donde la perdida es más difusa.

Diagnóstico Diferencial

1- Otros tipos de glaucoma (GPAA, Glaucoma por cierre angular primario glaucoma pigmentario, glaucoma inducido por esteroides, glaucoma pseudoexfoliativo).

2- Alteraciones del nervio óptico congénitas (coloboma, drusas, fosetas), adquiridas (miopía, neuropatía óptica isquémica anterior, neuritis óptica, traumatismo, neuropatía óptica de Leber).

3- Otras causas de hemorragia del disco (Desprendimiento vitreo posterior, drusas, diabetes mellitus, enfermedades oclusivas, HTA).

Tratamiento

El objetivo inicial será una reducción de la PIO del 30 %. Se debe valorar iniciar el tratamiento según la edad, enfermedades sistémicas asociadas y aspectos como la severidad y la progresión del glaucoma.

Se iniciará el tratamiento escalonado como en el GPAA con medicación tópica y/o trabeculoplastia laser seguido de cirugía.

Se debe así mismo tratar cualquier enfermedad sistémica añadida que pueda afectar a la perfusión del nervio óptico (HTA, diabetes, hipercolesterolemia, sobrepeso).

En los casos de sospecha de hipotensión nocturna en pacientes con tratamiento sistémico para la HTA se recomienda contactar con el médico de familia para cambiar el horario de administración de la medicación.[2]

Criterios de derivación a la unidad de Glaucoma

- Deben derivarse los pacientes que presenten un nervio óptico excavado con o sin hemorragias de disco asociado a alteración en la OCT y/o campo visual compatible con glaucoma a pesar de una PIO menor de 21 mmHg.
- La derivación será urgente si se diagnostica un glaucoma moderado-severo (aspecto del nervio óptico y alteración de pruebas funcionales y estructurales). Si el glaucoma es leve podrá enviarse de forma preferente. En el caso de sospecha de glaucoma normotensivo se podrá enviar de manera normal.

¿CUÁNDO NO DEBO ENVIAR A LA UNIDAD DE GLAUCOMA?

Cuando existe palidez del disco óptico, defectos del campo visual sospechosos de enfermedad neurológica, incongruencia entre el defecto del campo visual y la excavación del nervio óptico, perdida inexplicable de la agudeza visual, discromatopsia y defecto pupilar aferente relativo.

¿QUÉ DEBO HACER SIEMPRE?

Historia clínica y estudio oftalmológico completo (AV, PIO, paquimetría, campimetría, OCT). Si existe ya diagnóstico de glaucoma en la consulta general bajar la PIO un 30 %.

Bibliografía

1.-Dexter Y. L. Leung, Clement C. Tham. Normal-tension glaucoma: Current concepts and approaches- A review. Clinical and Experimental Ophthalmology. 2022; 50: 247-259

2.-The effectiveness of intraocular pression reduction in the treatment of normal-tension glaucoma. Collaborative Normal-tension glaucoma study group. Am J Ophthalmol. 1998; 126 (4)498-505

3.-Greenfield DS, Liebmann JM, Ritch R, et al. Vissual field and intraocular pressure assimetry in the Low-Pressure Glaucoma Treatment Study Ophthalmology. 2007; 114(3):460-465

4.-Weinreb RN, Liu JH. Nocturnal rhythms of intraocular pressure. Arch Ophthalmol.2006;124(2): 269-270

5.-Funk R, Hodge D, Kohli D, Roddy G. Multiple Systemic Vascular Risk Factors are associated with low-tension glaucoma. J Glaucoma.2022 January 01; 31(1); 15-22

6.-Morton S, Herson L, Peggie M, Cohen P. Enhanced binding of TBK1 by an optineurin mutant that causes a familiar form of primary open angle glaucoma. FEBS Lett. 2008; 582(6): 997-1002

7.-Rezaie T, Child A, Hitchings R, et al. Adult-onset primary open-angle glaucoma caused by mutations in optineurin. Science. 2002; 295:1077-9

8.-Awadalla MS, Fingert JH, Ross BE, et al. Copy number variations of TBK1 in australian patiens with primary open-angle glaucoma. Am J Ophthalmol. 2015;159:124-30.e1

9.-Killer HE, Pircher A. Normal tensión glaucoma: review of current understanding and mechanisms of the patogénesis. Eye .2018; 32, 924-930

10.-Leske MC, Wu SY, Hennis A, Honkanen R, Nemesure B, Group BES. Risk factors for incident open-angle glaucoma. The Barbados Eye studies. Ophthalmology. 2008; 115(1): 85-93

11.-Hulsman CA, Vingerling JR, Hofman A, Witeman JC, de Jong PT. Blood pressure, arterial stiffness, and open-angle glaucoma: the Rotterdam study. Arch Ophthalmol. 2007; 125(6):805-812.

12.-Leske MC, Heijl A, Hyman L, et al. Predictors of long-term progression in the early manifest glaucoma trial. Ophthalmology. 2007; 114(11):1965-1972

13.-Group SR, Lewis CE, Fine LJ, et al. Final report of a trial of intensive versus standard blood-pressure control. N Engl J Med. 2021; 384(20): 1921-1930

14.-Ong K, Farinelli A, Billson F, Houang M, Stern M. Comparative study of brain magnetic resonance imaging findings in patient with low tensión glaucoma ang control subjects. Ophthalmology. 1995;102(11):1632-1638

15.-Suzuki J, Tomidokoro A, Araie M, et al. Visual field damage in normal-tension glaucoma with or without ischemic changes in cerebral magnetic resonance imaging. JPN J Ophthalmology. 2004; 48(4):340-344

16.Shibata M, Oku H, Sugiyama T, et al. Disruption of gap junctions may be involved in impairment of autoregulation in optic nerve head blood flow of diabetics rabbits. Invest Ophthalmol Vis Sci. 2011:2153-2159

17.-Shibata M, Sugiyama T, Hoshiga M, et al. Changes in optic nerve head blood flow, visual function, and retinal histology in hypercholesterolemic rabits. Exp Eye Res. 2011; 93(6): 818-824

18.-Kaiser HJ, Schoetzau A, Stumpfig D, Flammer J. Blood-flow velocities of the extraocular vessels in patients with high-tension and normal-tension primary open-angle glaucoma. Am J, Ophthalmology 1997;123(3):320-327

19.-Donagay S, Everekliogiu C, Turkoz y, Er H. Decreased nitric oxide production in primary open-angle glaucoma. Eur J Ophthalmology. 2002;12(1):44-48

20.-Flammer J, Haefliger IO, Orgul S, Resink T. Vascular disregulation: a principal risk factor for glaucomatous damage?

21.-Flammer J, Konieczka K. The discovery of the Flammer síndrome: a historical and personal perspective. EPMA J.2017;8(2):75-97

22.-Shi Y, Liu P, Guan J, Lu Y, Su K. Association between glaucoma and obstructive sleep apnea syndrome: A meta-analysis and systematic review. PLoS One. 2015;10(2):1–14.

23.-Jonas JB, Wang N, Yang D. Translamina cribosa pressure difference as potencial element in the patogénesis of glaucomatous optic neuropaty. Asia-Pac J Opthalmol. 2016; 5.5-10

24.-Ren R, Jonas JB, Tian G, et al. Cerebroespinal fluid pressure in glaucoma: a prospective study. Ophthalmology.2010;117:259-66

SOCIEDAD DE OFTALMOLOGÍA
CASTELLANO LEONESA

GUÍA
GLAUCOMA
SOFCALE

Glaucoma primario de ángulo cerrado

C. Díez Montero

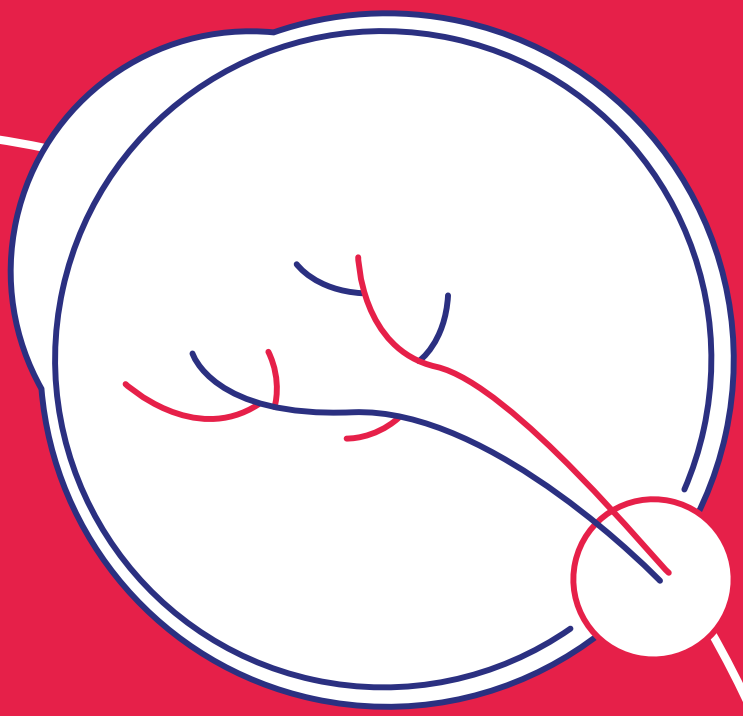

- Concepto
- Clasificación
- Etiología
- Prevalencia
- Factores de Riesgo
- Diagnóstico
- Tratamiento
- Bibliografía
- Anexo

◦ Concepto

El cierre angular primario (CAP) se define como la presencia de contacto irido-trabecular (CIT) aunque sólo se considera clínicamente relevante cuando el CIT es de más de 180º.[1]

◦ Clasificación

Sospecha de cierre angular primario (SCAP) o ángulo ocluíble.	Cierre angular primario (CAP)	Glaucoma primario de ángulo cerrado (GPAC)
CIT ≥ 180º	CIT ≥ 180º	CIT ≥ 180º
PIO normal	SAP y/o PIO elevada	SAP y PIO elevada pueden estar ausentes en el momento de la exploración
Ausencia de sinequias anteriores periféricas (SAP)		
No evidencia de neuropatía óptica glaucomatosa	No evidencia de neuropatía óptica glaucomatosa	Neuropatía óptica glaucomatosa

◦ Etiología

Se considera que el cierre angular es primario cuando no se puede objetivar ningún agente causal del mismo.

En el CAP se pueden describir dos posibles mecanismos responsables, aunque hay que tener en cuenta que pueden coexistir diferentes mecanismos y que además estos varían con la raza y edad.

1. Mecanismo por bloqueo pupilar:

- Provoca ¾ partes de los casos de CAP.
- Consiste en una exageración de un fenómeno fisiológico por el que se produce un impedimento en el flujo de acuoso proveniente de la cámara posterior que pasa a través de la pupila hacia cámara anterior, causando que la presión en la cámara posterior sea mayor que en la anterior y haciendo que la porción periférica del iris entre en contacto con la malla trabecular.
- Exploración: el iris se abomba hacia delante y **se estrecha la profundidad de cámara anterior central**.

2. Anomalías a nivel del cuerpo ciliar (iris plateau):

- Suele ser el resultado de una antero-posición de los procesos ciliares que empujan anteriormente la periferia del iris poniéndolo en contacto con la malla trabecular.
- Exploración: la profundidad de la cámara anterior **en su porción central no se encuentra**

reducida y el perfil del iris es plano. La gonioscopia de nuevo es fundamental en el diagnóstico y se observa el signo de la doble joroba.

Tipos

- Configuración iris plateau: aquella situación en la que el perfil del iris se angula de forma aguda en su periferia pero no existe contacto irido-trabecular.
- Síndrome iris plateau: aquella situación en la que tras la realización de una iridotomía láser periférica permeable (ILP) que elimina el bloqueo pupilar persiste un cierre angular aposicional en la gonioscopia.

Los agentes causales de cierre angular secundario se desarrollan en otro capítulo pero de forma resumida podremos encontrar[1]:

- Anomalías a nivel del cristalino: demás de la íntima relación con el bloqueo pupilar también puede verse involucrado de otras formas como en el caso de un aumento del grosor del cristalino, una subluxación con desplazamiento anterior, microesferofaquia...
- Anomalías retrolenticulares: misdirección de acuoso u otros mecanismos de empuje posterior.

Prevalencia

En torno al 0.4% en europeos blancos, ¾ partes de los casos se dan en mujeres.[2]

Factores de riesgo[1,2]

- Edad avanzada
- Historia familiar
- Sexo femenino
- Hipermetropía
- Raza: zona sur y este de Asia.
- Iris periférico grueso
- Inserción iridiana anterior
- Mayor “vault” anterior del cristalino

Diagnóstico

La exploración gonioscópica continúa siendo el método de referencia[1] para detectar el CIT y diagnosticar el cierre angular. En el este tema la gonioscopia debe permitir al explorador clasificar el cierre angular como aposicional, sinequial o detectar la presencia de una configuración en iris plateau o un

síndrome de iris plateau. En el primer caso se trata de un CIT reversible mientras que en el segundo ya existen adherencias. El iris plateau se explicará más adelante.

Antes de derivar a estos pacientes a consulta de glaucoma es necesario descartar que el cierre angular se deba a una midriasis farmacológica o al uso de fármacos sistémicos con efectos en el ángulo. En ese caso se debe retirar dicha medicación y controlar la resolución del cuadro.[1]

- Broncodilatadores nebulizados (bromuro de ipratropio y/o salbutamol)
- Inhibidores selectivos de la recaptación de serotonina (ISRS)
- Antidepresivos tricíclicos
- Relajantes musculares
- Drogas estimulantes
- Otros agentes de acción parasimpaticolítica y simpaticomimética
- Topiramato y sulfonamidas pueden desencadenar un cierre angular agudo secundario a efusión uveal.

Tratamiento

El tratamiento se basa en los hallazgos de la gonioscopia y en el estadio del cierre angular y glaucoma.

1.SOSPECHA DE CIERRE ANGULAR PRIMARIO:

En estos pacientes se suelen realizar revisiones siendo obligatoria la gonioscopia de forma periódica.

Paciente sin catarata: no todos los pacientes con SCAP necesitan una iridotomía periférica láser (ILP). La evidencia procedente de China sugiere que existe un bajo riesgo de progresión de la enfermedad sin la ILP (estudio ZAP).[1] No existen estudios en ojos caucásicos.

Se recomienda la realización de una ILP[1] en los individuos de alto riesgo, como por ejemplo alta hipermetropía, pacientes que requieren dilataciones pupilares periódicas por enfermedad retiniana o en aquellos con difícil acceso a la atención sanitaria. (NO DERIVAR).

Paciente con catarata: se puede valorar la intervención de la cirugía de catarata.[1] (NO DERIVAR)

2.CIERRE ANGULAR PRIMARIO:

Paciente sin catarata: se recomienda la realización de tratamiento médico siempre asociado a ILP. La extracción del cristalino se puede considerar en cualquier momento.[1] (NO DERIVAR).

Paciente con catarata: se recomienda tratamiento médico asociado a la extracción precoz de la catarata. (NO DERIVAR).

La cirugía de la catarata se asocia con mejores resultados clínicos y de calidad de vida (EAGLE) pero los riesgos deben evaluarse de manera individualizada.[1]

3.GLAUCOMA PRIMARIO DE ÁNGULO CERRADO CONTROLADO:

Paciente sin catarata: tratamiento médico siempre asociado a ILP.[1] La extracción del cristalino se puede considerar en cualquier momento. (NO DERIVAR).

Paciente con catarata: tratamiento médico asociado a extracción precoz de la catarata.[1] De nuevo, los riesgos deben evaluarse de manera individualizada. (NO DERIVAR).

4.GLAUCOMA PRIMARIO DE ÁNGULO CERRADO DESCONTROLADO (PIO BASAL >35MMHG) O DE RÁPIDA PROGRESIÓN:

Puede ser necesaria una intervención precoz. Son ojos más proclives para presentar una misdirección de acuoso por lo que deben tomarse las precauciones adecuadas cuando se considere realizar una cirugía de glaucoma.[1] (DERIVAR)

- Facoemulsificación
- Trabeculectomía
- Cirugía combinada

5.SÍNDROME IRIS PLATEAU: (DERIVAR)

- Iridotomía (ILP) : el tratamiento del iris plateau se basa en la realización de una ILP para eliminar cualquier componente de bloqueo pupilar. Los ojos con iris plateau siguen estando predispuestos al cierre angular a pesar de presentar una ILP permeable.[1]
- Iridoplasia láser térmica periférica (IPLP): se puede considerar la realización de una IPLP aunque su eficacia hipotensora es limitada. [1]
- Extracción del cristalino[1]: se debe valorar sólo si el ángulo permanece cerrado tras la ILP y si la PIO sigue elevada.[1]

6.MICROFTAMOS:[3] (DERIVAR)

El ojo microftálmico tiene una morfología normal, pero es inusualmente pequeño, con un diámetro anteroposterior <20mm, un diámetro corneal pequeño y un cristalino relativamente grande para el volumen ocular. Estos ojos son muy hipermétropes y susceptibles de sufrir un glaucoma por cierre angular.

- ILP o IPLP + tratamiento médico: son los modos más seguros para abordar el glaucoma en estos pacientes.
- La cirugía intraocular debe ser evitada en lo posible por el elevado riesgo de complicaciones, especialmente cuando no se esté familiarizado con estos casos.

7.PACIENTES CON GPAC TRAS HABER HECHO ALGUNA INTERVENCIÓN (ILP O CIRUGÍA DE CATARATA)

1. Tratamiento médico

Factores como posibles efectos adversos, comorbilidades, tratamientos sistémicos, adhesión al tratamiento, preferencias del paciente, expectativa de vida, coste y disponibilidad, deberían ser considerados a la hora de seleccionar un determinado fármaco hipotensor para un paciente concreto. Los análogos de prostaglandinas se consideran la medicación más efectiva.

En algunos casos excepcionales, el tratamiento a largo plazo con fármacos mióticos puede estar recomendado (por ejemplo, el síndrome de iris en meseta en el que tras la realización de una ILP persisten ataques repetidos de cierre angular agudo y en los que no se puede realizar la extracción del cristalino).[1]

2. Tratamiento quirúrgico

Las intervenciones dependen del estado del cristalino y de la severidad del glaucoma. En los pacien-

tes con glaucoma severo la facotrabeculectomía puede estar aconsejada.

Pseudofáquico con GPAC: se recomienda cirugía filtrante (trabeculectomía). (DERIVAR)

Fáquico con GPAC: se recomienda facoemulsificación aislada o cirugía combinada de catarata y glaucoma (NO DERIVAR / DERIVAR)

Bibliografía

1-.European Glaucoma Society. Terminology and Guidelines for Glaucoma, 5th Edition. Br J Ophthalmol. 2021; 105(Suppl 1):1-169.

2-.Muñoz-Negrete FJ, González-Martín-Moro J, Casas-Llera P, Urcelay-Segura JL, Rebolleda G, Ussa F, Güerri Monclús N, Méndez Hernández C, Moreno-Montañés J, Villegas Pérez MP, Pablo LE, García-Feijoó J. Guidelines for treatment of chronic primary angle-closure glaucoma. Arch Soc Esp Oftalmol. 2015; 90(3):119-38.

3-.Pakravan M. Glaucoma Management in Nanophthlamos. Glaucoma Today. 2019. July/August, 27-28.

Anexo

**En color verde los pacientes que se deben tratar desde la consulta general, en color rojo aquellos a derivar*

Pacientes sin catarata

		PRIMERA INDICACIÓN	SEGUNDA INDICACIÓN
Cierre aposicional o sinequial	SCAP	Controles periódicos gonioscopia + ILP en individuos de alto riesgo	Considerar la extracción del cristalino
	CAP	Tratamiento médico + ILP	Considerar la extracción del cristalino
	GPAC	Tratamiento médico + ILP	Considerar la extracción del cristalino Cirugía Combinada
GPAC descontrolado		Facoemulsificación Trabeculectomía Cirugía Combinada	
Síndrome Iris plateau		Tratamiento médico + ILP	Sólo si el ángulo permanece cerrado tras ILP y si la PIO sigue elevada, considerar la extracción del cristalino
Microftalmos		ILP o IPLP + Tratamiento médico	

Pacientes con catarata

		PRIMERA INDICACIÓN	SEGUNDA INDICACIÓN
Cierre aposicional o sinequial	SCAP	Cirugía catarata	
	CAP	Tratamiento médico + Extracción precoz de catarata	
	GPAC	Tratamiento médico + Extracción precoz de catarata	Cirugía de glaucoma
GPAC descontrolado		Facoemulsificación Trabeculectomía Cirugía Combinada	
Síndrome Iris plateau		Tratamiento médico + ILP	Sólo si el ángulo permanece cerrado tras ILP y si la PIO sigue elevada, considerar la extracción del cristalino
Microftalmos		ILP o IPLP + Tratamiento médico	

SOCIEDAD DE OFTALMOLOGÍA
CASTELLANO LEONESA

GUÍA
GLAUCOMA
SOFCALE

Ataque agudo de Glaucoma

D. Arranz Maestro
M.V. Losada Burgos
J.L. Durántez Cacharro

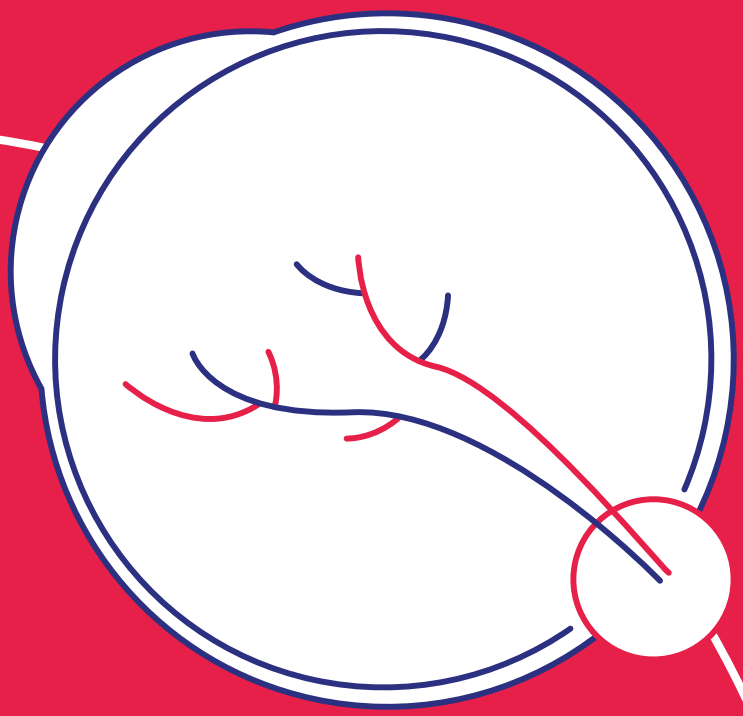

- Introducción
- Fisiopatología
- Diagnóstico
- Diagnóstico diferencial
- Tratamiento
- Puntos Clave
- Bibliografía

Introducción

En general llamamos ataque agudo de glaucoma a una hipertensión ocular aguda de curso rápido y doloroso, en la mayoría de las ocasiones producida por cierre angular, esto es, aposición del iris periférico a la malla trabecular. Es una urgencia oftalmológica muy grave que requiere tratamiento inmediato por las importantes secuelas que puede dejar.

El Glaucoma por cierre angular-agudo (GCA), presenta distintas variantes clínicas que no solo se diferencian en su mecanismo patogénico sino también en su clínica y tratamiento, es importante diferenciarlas para poder darles el enfoque terapéutico correcto.

Fisiopatología

La fisiopatología es diferente en el glaucoma cierre angular primario (GCAP) producido por un bloqueo pupilar y en las distintas formas de cierre angular agudo secundario (GCAS), pudiendo este último estar provocado por bloqueo pupilar o por empuje posterior, así como por mecanismos mixtos.

En el **GCAP** el mecanismo causal, como hemos mencionado, es un **bloqueo pupilar.** En personas con **ángulos estrechos**, (u ocluibles) la distancia entre el iris y el cristalino también es muy corta, cuando el iris se dilata se produce un contacto iridocristaliniano que impide el flujo de humor acuoso de la cámara posterior a la cámara anterior a través de la pupila (bloqueo pupilar). La presión por la secreción constante del humor acuoso en la cámara posterior por el cuerpo ciliar, **empuja el iris periférico** hacia adelante y se **cierra el ángulo** (ocluye). Esto bloquea el drenaje del humor acuoso, causando una elevación rápida (en horas) e importante de la PIO (habitualmente > 40 mm Hg).[1]

Son factores de riesgo de ángulos estrechos (ocluibles): los antecedentes familiares, la edad avanzada (el cristalino incrementa su tamaño con la edad), sexo femenino, ascendencia asiática y oriental, longitud axial corta y la hipermetropía.[2]

Existen una serie de factores desencadenantes que, junto a la predisposición anatómica de la cámara anterior estrecha o un iris flácido, serán responsables de que se cierre el ángulo camerular y se inicie el glaucoma agudo por cierre angular.

El factor desencadenante clásico es la **midriasis media**, tanto la fisiológica, provocada por los ambientes escasamente iluminados, como la farmacológica, las más habitual es la producida por la instilación de colirios de acción midriática, utilizados habitualmente en las exploraciones del fondo de ojo para dilatar la pupila.

Así mismo, la administración de cualquier medicación sistémica de efecto parasimpaticolítico como la atropina, los fármacos antidepresivos, fármacos contra el mareo, etc., pueden tener el mismo efecto: dilatar la pupila haciendo que se repliegue el iris en la periferia ocluyendo el ángulo camerular.[3]

La dilatación pupilar (midriasis) puede empujar el iris hacia el ángulo hasta en algún momento contactar y cerrarlo completamente, produciendo un bloqueo repentino de la salida del humor acuoso hacia la cámara anterior y precipitar un ataque agudo de glaucoma por cierre angular en cualquier persona con ángulos ocluibles.

Pese a que la mayor parte de los factores de riesgo para la enfermedad son puramente anatómicos (ojo pequeño, cámara anterior estrecha, menor diámetro corneal...), se desconoce por qué la enfermedad se desarrolla únicamente en algunas personas con estas características oftalmológicas de riesgo, siendo muy complicada la prevención y predicción de la enfermedad. Por este motivo, es fundamental la sospecha clínica y una identificación precoz.

En los GCAS los mecanismos fisiopatogénicos serán el bloqueo pupilar y el empuje posterior.

El bloqueo pupilar puede ser:

- Facomórfico : en caso de una catarata intumescente
- Facotópico: cristalino luxado o subluxado por rotura traumática de la zónula o una hiperlaxitud de ella como en síndrome de Marfan o Weill-Marchesani
- Por seclusión pupilar, por uveítis anterior severa con formación de sinequias posteriores y bloqueo generalmente absoluto (iris bombé)
- Postquirúrgico, implantes de LIO de cámara anterior o LIO fáquicas como ICL o PRL que producen un bloqueo pupilar atípico con desplazamiento de la LIO hacia delante si no son permeables las iridotomías
- Por un hipema total "Black ball": La sangre produce un bloqueo pupilar.

El **empuje posterior** desplaza anteriormente el diafragma irido-cristaliniano ocluyendo el ángulo, se puede deber a:

- Bloqueo ciliar (glaucoma maligno): dificultad aumentada para el paso de humor acuoso de cavidad vítrea a cámara posterior, el aumento de presión en cavidad vítrea empuja el cristalino. Parece ser debido a una hialoides anterior excesivamente "impermeable" y un cuerpo ciliar situado excesivamente cerca del ángulo ("segmento intermedio estrecho"). Se produce una "mal dirección" del acuoso.
- Desprendimiento coroideo anular ciliar: en el postoperatorio de desprendimiento de retina con colocación de cerclaje, cuya indentación interfiere en el drenaje venoso.
- Efecto masa como ocurre en una hemorragia coroidea
- Inyección en cavidad vítrea de sustancias como gases expandibles: si no se realiza decúbito prono se puede producir un bloqueo por empuje del diafragma iridocristaliniano. El aceite de silicona puede ocasionar también un cierre angular por lo que asocia iridectomías, serán inferiores en el caso de aceite de silicona convencional (al ser ésta menos densa que el humor acuoso) o superiores en caso de silicona pesada.
- Efusión uveal tras Topiramato u otros fármacos: se produce un acúmulo anormal de material seroso proveniente de la coriocapilar entre la esclera y la úvea lo que conduce al cierre angular.[4,5,6]

Diagnóstico

- La detección temprana, mediante una buena anamnesis y exámenes oculares habituales y completos, es la clave para proteger la visión, del daño que provoca el glaucoma agudo.
- Se desconoce por qué la mayor parte de los ataques de glaucoma agudo de ángulo estrecho primarios ocurren de forma unilateral (salvo que sean de origen iatrógenico, por ejemplo, por la aplicación de midriáticos).
- Para los mecanismos primarios del glaucoma de ángulo estrecho como bloqueo pupilar e iris en meseta (plateau), el examen del ojo contralateral no afectado puede indicar el diagnóstico. El otro ojo muestra típicamente un ángulo ocluible; si no es así, debe pensarse en un cierre secundario.

Síntomas

- Dolor ocular intenso
- Enrojecimiento ocular grave
- Disminución de la agudeza visual
- Visión borrosa
- Pupila dilatada
- Halos coloreados alrededor de las luces
- Cefaleas
- Malestar general
- Síntomas sistémicos vagales variables (náuseas y vómitos, malestar abdominal, bradicardia o arritmia)

Signos

- Agudeza visual disminuida.
- En el caso de bloqueo pupilar primario: pupila en midriasis media sin o con reducida reactividad a la luz.
- Edema corneal, inicialmente de predominio epitelial.
- Hiperemia conjuntival con congestión periquerática.
- Cámara anterior periférica estrecha o plana.
- Globo ocular duro a la palpación. PIO muy elevada, a menudo por encima de 40 mm Hg.
- Iris periférico empujado hacia delante: en la gonioscopia (si es posible realizarla) se aprecia un amplio contacto iridotrabecular 360º.[7]

Examen Ocular

- Agudeza visual:

  La agudeza visual en el ojo afecto suele encontrarse entre 1/10 y movimiento de manos

- Reflejos pupilares:

  Verificación del tamaño pupilar y de los reflejos pupilares, la pupila se encuentra típicamente en midriasis media y sus respuestas a la luz y acomodación son mínimas o ausentes. Cuando se presenta la alteración monocular, el ojo contralateral tiene respuestas normales.

- Biomicroscopía

  Severo edema corneal

  A través de la técnica de Van Herick se valora de forma rápida y no invasiva la profundidad de la cámara anterior periférica, que, en estos casos es estrecha. En ocasiones se evidencian sinequias posteriores provocadas por inflamación intraocular y sinequias anteriores periféricas en el ángulo

iridocorneal: goniosinequias. Podemos encontrar signos de glaucoma agudo pasado como la atrofia sectorial de iris o los glaukomflecken que son opacidades blanquecinas en cápsula anterior de cristalino producidas por isquemia debida a una hipertensión ocular importante.

- Tonometría

  La PIO suele estar por encima de 40 mm Hg

- Gonioscopia

  Es importante efectuar la valoración de la cámara anterior y el sistema de drenaje del humor acuoso a través de la gonioscopia, que es la técnica estándar de referencia para el diagnóstico de glaucoma de ángulo cerrado.

  La gonioscopia puede ser difícil de realizar en el ojo afectado por una córnea edematosa con epitelio corneal friable. Sin embargo, el examen del otro ojo puede poner de manifiesto un ángulo estrecho u ocluible en un GCAP agudo. Si el otro ojo tiene un ángulo amplio, debe considerarse un diagnóstico distinto de glaucoma de ángulo estrecho primario.[8]

Test de Van Herick

Se incide una hendidura de luz fina en córnea periférica, cerca del limbo, con un ángulo de 60º

Grado	Relación entre el grosor del haz corneal y la profundidad de la cámara anterior
0 ángulo cerrado	0
1 probable cierre angular (10º)	<1/4
2 posible cierre angular (20º)	1/4
3 cierre angular poco probable	1/2
4 cierre angular muy poco probable	1

- Fondo de ojo

  Se debe intentar realizar y documentar el estado del nervio óptico si la transparencia de medios lo permite. La papila puede ser normal, pálida o mostrar excavación glaucomatosa; también es posible que aparezca un edema de papila, congestión venosa y hemorragias retinianas.

◦ Diagnóstico Diferencial

Debemos diferenciar entre GCAP agudo y las distintas formas de GCAS que cursan de forma aguda en cuanto a que el abordaje terapéutico va a ser distinto, además de otras entidades clínicas como uveítis hipertensivas y otras uveítis anteriores.

Como hemos descrito previamente, son formas de GCAS:

- Glaucoma facomórfico
- Glaucoma facotópico
- Seclusión pupilar por una uveítis anterior severa
- GCA posterior a cirugía (LIO fáquica o de cámara anterior)
- GCA tras hipema total
- Glaucoma maligno
- GCA por desprendimiento coroideo anular ciliar
- GCA por Hemorragia coroidea
- GCA provocado por inyección en cavidad vítrea de gas o silicona
- Glaucoma neovascular

◦ Tratamiento

El tratamiento es una emergencia en oftalmología y está encaminado a reducir la PIO de forma rápida para evitar las secuelas isquémicas que podría acarrear y resolver el mecanismo fisiopatológico subyacente para solucionar la aposición irido-trabecular.

El tratamiento de un ataque agudo de glaucoma se puede dividir en 2 fases:

1- Reducción de la PIO

Deberemos disminuir la PIO de forma rápida para aliviar la presión a la que está sometido el NO y además conseguir efecto de la medicación miótica, en el caso de GCAP, que no es eficaz con valores de PIO altos dado que la isquemia inducida por presión produce parálisis del esfínter.

a) Hipotensores oculares tópicos:

Fármacos que inhiban la secreción de humor acuoso como betabloqueantes y agonistas selectivos alfa 2, los inhibidores de anhidrasa carbónica tópicos se deberían evitar porque pueden exacerbar el edema corneal

b) Hipotensores oculares sistémicos:

Es necesario emplear fármacos sistémicos para reducir la PIO de forma rápida y eficaz.

Acetazolamida: Inhibidor de la anhidrasa carbónica que inhibe la producción de humor acuoso y que se administra en dosis de 5-10 mg/Kg de peso cada 4-6 horas, en comprimido alcanza su pico de acción en 2 horas y persiste su efecto 6 horas, se puede administrar en forma intravenosa con un pico de acción a los 15 minutos y una duración de 4 horas. Produce una reducción de la PIO del 30-40%. Está contraindicado en alergia a Sulfamidas, hiponatremia e hipokalemia, casos de enfermedad o disfunción renal y

hepática, fallo suprarrenal y acidosis hiperclorémica. Además, es teratogénico.

Manitol: Agente hiperosmótico de administración intravenosa que disminuye la PIO por deshidratación y reducción del volumen vítreo minimizando la presión posterior, desplaza el diafragma iridocristaliniano y profundiza la cámara anterior. Reduce la PIO un 15-30%, está contraindicado en fallo cardíaco o renal. Como efectos adversos puede producir náuseas, vómitos, deshidratación (precaución especial en diabéticos), hiponatremia, posible hiperglucemia, fallo renal agudo oligúrico o reacción de hipersensibilidad.

La pauta general en adultos y adolescentes es 250-500ml/ día de Manitol 20% en bolos a pasar de forma lenta entre 20-30 minutos (ritmo de 20-30 gotas por minuto), pero la dosis depende de la edad, peso, situación clínica del paciente y terapia concomitante. La dosis máxima de Manitol 20% es aproximadamente 15ml/kg de peso al día. Se debe vigilar la función renal, cardíaca y pulmonar.

La solución de Manitol puede contener cristales, se recomienda calentar al baño maría a 50-70ºC y posteriormente enfriar para infundir a temperatura ambiente con un set con filtro.

El inicio de acción es en 20-60 minutos y la duración de 2 a 6 horas.

La experiencia clínica con este tipo de sustancias no ha aportado evidencia de riesgo en embarazo y lactancia. Igualmente, debe considerarse el balance riesgo beneficio en adultos mayores debido a la posibilidad de complicaciones severas.

Glicerol isosorbide: agente osmótico vía oral poco empleado con mecanismo de acción similar al Manitol, que produce una reducción de la PIO del 15-20 %. Está contraindicado en fallo cardíaco o renal.

c) Maniobras no farmacológicas que pueden disminuir la PIO:

Iridoplastia periférica o gonioplastia con láser argón en un cuadrante, puede disminuir la PIO por abrir de forma forzada una porción del ángulo. Se realizan impactos de 500 micras, 0,5 seg. y 150-1000 mW de potencia.

Paracentesis de cámara anterior, con aguja de 27-30 G o cuchillete, puede tener su indicación en casos refractarios a otros tratamientos cuando no existe la posibilidad de realizar una iridectomía-iridotomía.

2- Aliviar el cierre angular

Mióticos: con la PIO reducida, aunque sea de forma moderada, en un GCAP (sin bloqueo ciliar), procederemos instilando Pilocarpina como fármaco miótico para romper el bloqueo pupilar y abrir el ángulo. Además, la miosis facilitará la realización de la iridotomía periférica.

Iridotomía láser periférica (ILP): es el tratamiento “princeps” en esta urgencia, lo realizaremos en todos los glaucomas por cierre angular primario e incluso en los secundarios con bloqueo pupilar. Crearemos una comunicación entre la cámara anterior y la posterior con objeto de que se igualen las presiones.

Se realiza con láser, mayoritariamente con Nd:YAG, que no precisa de una córnea totalmente transparente, también se puede realizar con Argón siendo las ILP realizadas con esta técnica más grandes.

Se realizan en iris periférico cubierto por el párpado superior entre las XI y I horas (para que no produzca efectos fóticos indeseables), en una zona fina o en una cripta iridiana, la potencia empleada con Nd:YAG será de 6 mJ. Es recomendable emplear lente de contacto para iridotomía (lente de Abraham).
Consideramos que hemos realizado una ILP completa cuando se observa un flujo de acuoso con pigmento de cámara posterior a anterior.
Los iris gruesos y oscuros son más difíciles de tratar. Es común el sangrado intraoperatorio en el lugar de la iridotomía, normalmente cede presionando el globo con la lente.

La Iridoplastia periférica o Gonioplastia (descrita previamente), es una técnica que se puede emplear para abrir el ángulo si no resulta efectiva la ILP

La indentación de córnea central con instrumento suave a intervalos de 30” puede disminuir la presión y abrir temporalmente el ángulo restableciendo el flujo de humor acuoso.

Iridectomía quirúrgica: se puede realizar una iridectomía quirúrgica en caso de no ser posible la ILP.[6,7]

Además:

Antiinflamatorios

Se debe tratar la inflamación de forma intensiva con corticoides tópicos.

Extracción del Cristalino

La ILP ayuda a ensanchar el ángulo y a resolver un ataque agudo de glaucoma por cierre angular primario, pero en la mayoría de los pacientes persiste contacto irido-trabecular. La cirugía del cristalino unos días o semanas después mejora el GCAP más que una ILP profundizando la cámara y reduciendo el riesgo de un ataque en especial cuando la PIO persiste alta y el ángulo cerrado a pesar de la ILP. Algunos autores consideran la extracción de cristalino como alternativa a la ILP YAG en el tratamiento de un GCAP, pero es una cirugía más compleja y proclive a complicaciones graves que la realizada en un ojo normal.[9]

Es además el tratamiento indicado en caso de GCAS inducidos por cristalino, como el facomórfico o facotópico que pueden cursar como ataques agudos.

Tratamiento del glaucoma residual

Tras tratar y resolver el episodio agudo, puede ser que persista cierto grado de disfunción trabecular y de sinequias residuales que hagan que la PIO no se normalice y sea necesario controlar la PIO con los medios terapéuticos convencionales bien farmacológicos o con cirugía filtrante si fuera necesaria.

Esquema terapéutico de un ataque agudo de glaucoma por cierre angular primario

Reducción PIO	◦ Hipotensores tópicos (betabloqueantes, alfa 2 agonistas) ◦ Hipotensores sistémicos: Acetazolamida oral y/o Manitol 20% intravenoso (Se puede repetir)
Antiinflamatorios	◦ Tratamiento intensivo de la inflamación con corticoides tópicos
Apertura Ángulo	◦ Pilocarpina tópica cuando resulte efectiva ◦ ILP láser
Extracción Cristalino	◦ En diferido ◦ Profundiza la cámara y ensancha el ángulo mas que una IP
Tratar Glaucoma Residual	◦ Fármacos ◦ Cirugía si fuera necesaria

◦ Prevención

Dado que el bloqueo angular primario es un cuadro muy severo es importante realizar la prevención mediante revisiones oftalmológicas, el ángulo ocluíble o sospecha de ángulo ocluíble se puede detectar mediante una revisión oftalmológica rutinaria.

En las personas con factores de riesgo (antecedentes familiares de glaucoma de ángulo cerrado, hipermetropía, que toman fármacos del tipo relajantes musculares, antidepresivos, tranquilizantes, etc) deberían exami-

narse de forma exhaustiva la estructura anatómica del ojo, de su cámara anterior, la disposición del iris y mediante gonioscopia contacto iridotrabecular y/o aparición de sinequias anteriores periféricas.

En la actualidad disponemos de nuevos sistemas de análisis de imágenes que permiten objetivar de forma muy precisa las estructuras anatómicas, donde se identifican la raíz del iris y la malla trabecular, incorporando unos marcadores que calculan el ángulo que delimitan. Con la OCT podemos analizar la situación de cada paciente y hacer un seguimiento del ángulo con la edad (tiende a reducirse) o, con la prescripción de fármacos que pueden alterarlo, tal como hemos señalado anteriormente.

Si en una revisión se detecta un ángulo de riesgo se aconseja realizar una ILP YAG profiláctica en ambos ojos para prevenir los incrementos de presión, la crisis aguda y una posible pérdida de visión.

El riesgo de complicaciones de la iridotomía con láser es extremadamente bajo en comparación con sus beneficios. Puede ocurrir deslumbramiento, que puede ser molesto pero que disminuye mucho su incidencia si se realiza en iris periférico superior cubierto por párpado.

Se recomienda realizar una ILP YAG en el ojo contralateral tras un ataque por cierre angular primario.
Para prevenir el bloqueo angular secundario se realiza cirugía de cataratas intumescentes, posición en decúbito prono y evitar cambios de presión atmosférica (como en un avión) en cirugía vítreo-retiniana con gases expansibles, iridectomías en caso de cirugía vítreo-retiniana con inyección de AS, iridectomías en caso de implante de LIO de cámara anterior, afaquia o LIO fáquicas tipo ICL.

Puntos Clave

- El ataque agudo de glaucoma es una urgencia oftalmológica muy grave que requiere tratamiento inmediato porque la visión puede perderse rápida y permanentemente
- El objetivo del tratamiento es disminuir la presión intraocular y resolver el cierre angular para disminuir el riesgo de secuelas permanentes.
- Tras el tratamiento realizado en urgencias por el oftalmólogo de guardia debe ser derivado con carácter urgente a la unidad de glaucoma para su control y seguimiento.

Bibliografía

1. Douglas J. Rhee, MD, University Hospitals/Case Western Reserve University. Glaucoma por cierre angular. 2021

2. Bowling B. Kanski. Oftalmología clinica. Un enfoque sistemático- Elsevier España. Glaucoma por cierre angular primario. 8ª ed. 2016; 360-366.

3. Area Oftalmológica Avanzada. Glaucoma de ángulo cerrado.

4. Teus MA. Atlas de Gonioscopía en el glaucoma por cierre angular. Rigoma gráfica SA. Madrid 1999. ISBN 84-607-0432-7; 71-82, 119-140.

5. Teus Guezala MA, Antón López A, Moreno Montañés J. Glaucoma por cierre angular, Mesa de urgencias en glaucoma/ SEG 2013
6. Rand Allingham R. Shields Textbook of glaucoma sixth edition. Lippincott Willians and Wilkins 2011. ISBN 978-0-7817-9585-2; 189-205, 285-288,329-340,365-374,428-429,433-437,461.

7. Terminología y pautas para el glaucoma. European glaucoma society. 5ª ed. 2020; 112-122,144-147.

8. 5. Muñoz Montero, A. P. y Montoya Amézquita, G. X. Glaucoma agudo por cierre angular: manejo de urgen-

SOCIEDAD DE OFTALMOLOGÍA
CASTELLANO LEONESA

GUÍA
GLAUCOMA
SOFCALE

Evaluación del daño estructural en glaucoma:

análisis de la papila, capa de fibras nerviosas y células ganglionares.

J.R. Juberías Sánchez
C. Ossa Calderón
B Carrasco Herrero

- Introducción
- Análisis de la papila
- Análisis de la capa de fibras nerviosas de la retina
- Análisis del complejo de células ganglionares de la retina
- Bibliografía
- Imágenes

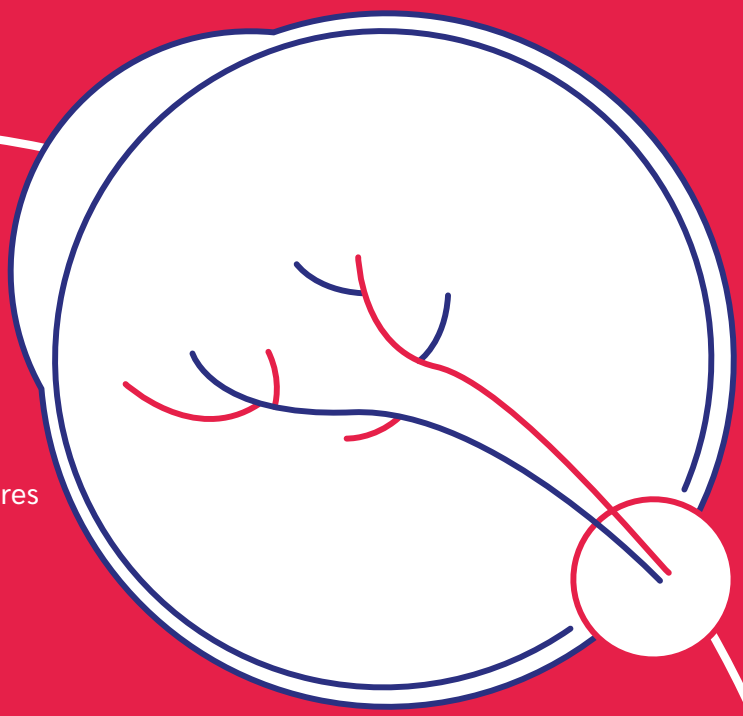

Introducción

Las tres estructuras básicas para el análisis del daño estructural a nivel clínico son la papila, la capa de fibras nerviosas de la retina (CFNR) y el complejo de células ganglionares de la retina (CCGR).

Actualmente, las exploraciones más recomendadas en la práctica clínica habitual son la evaluación de la papila mediante biomicroscopía de polo posterior (BPP) y mediante tomografía óptica de coherencia (OCT), el examen de la CFNR mediante OCT y el examen del CCGR mediante OCT.

El análisis estructural se puede realizar, a estos tres niveles, tanto para el diagnóstico, como para el seguimiento y valoración de la progresión del daño glaucomatoso.

El análisis del daño estructural se debería realizar en la primera exploración de todo paciente con HTO, glaucoma o sospecha de glaucoma.[1]

Es muy importante tener en cuenta que el diagnóstico de glaucoma no se puede hacer basándose únicamente en los resultados del análisis estructural de la OCT.[1]

Análisis de la papila

Análisis de la papila mediante BPP

Se realiza mediante lámpara de hendidura y lente de no contacto, preferiblemente bajo midriasis farmacológica, salvo en el cierre angular o en la sospecha de cierre angular.

Se debe tener en cuenta la magnificación de la imagen real que da la lente empleada: x1,03 (Volk 60D), x1,08 (Volk 78D), x1,32 (Volk 90D), x1,30 (Volk Superfield). Para la exploración sería más recomendable emplear una lente de 78D o de 60D porque son las que dan una imagen más cercana a la realidad, mientras que 90D y Superfield dan imágenes más pequeñas de la cabeza del nervio óptico. Se aconseja seguir un estudio sistematizado:[2]

- Tamaño de la papila. Se explora con la lente de no contacto elegida y colocando en la lámpara de hendidura una luz coaxial lo más fina posible que coincida verticalmente con la extensión vertical de la papila, anotando la cifra en milímetros que aparece en la escala de la lámpara de hendidura empleada. Se considera papila pequeña < 1,5mm y papila grande > 1,95 mm.[1]

- Forma de la papila. La mayoría de las papilas serán redondas o ligeramente ovaladas en forma vertical. En pacientes con miopía es frecuente encontrar papilas oblicuas que son más difíciles de valorar.

- Valoración cuantitativa de la excavación (Clasificación de Armali) Se expresa mediante la relación de la excavación vertical de la papila con el diámetro total vertical de la papila y se expresa habitualmente en fracciones de 10. Una excavación mayor a 0,6 es menos común y puede ser sospechosa de glaucoma. No obstante, una papila grande tendrá una excavación grande probablemente fisiológica, mientras que en una papila pequeña una excavación pequeña puede ser patológica.[3]

- Valoración cualitativa de la excavación. Para realizarla se debe explorar el anillo neurorretiniano (ANR). En papilas de tamaño normal el grosor del ANR es, al menos, tan grueso en el polo inferior y en el superior como en cualquier otra localización. La zona de mayor vulnerabilidad glaucomatosa se localiza en el polo inferior y/o en el polo superior, dando lugar a las típicas muescas glaucomatosas temporal inferior (Imagen 1) y/o temporal superior. Esto se refleja en la regla ISNT, donde generalmente, ante una papila fisiológica, el ANR inferior suele ser más grueso que el superior, y éste más grueso que el nasal y éste más grueso que el temporal. No obstante, la regla ISNT es orientativa y no aplicable a todas las papilas.[4]

- Vasos. La muerte y pérdida glaucomatosa de los axones en la cabeza del nervio óptico produce el denudamiento de los vasos papilares, induciendo la nasalización de los mismos o su flexión, provocando una deformación en "bayoneta". Ambos signos son típicos de glaucoma.[5]

- Atrofia peripapilar. La atrofia peripapilar Alfa es la más periférica y se caracteriza por zonas hipo e hiperpigmentadas. Está presente en la mayoría de ojos y no tiene significación patológica.[6] La atrofia peripapilar Beta es la más próxima al borde de la papila, es de color blanquecino y está presente en un porcentaje elevado de ojos glaucomatosos (Imagen 2), considerándose un signo de sospecha (no definitivo) de glaucoma.[7] Ante un paciente con miopía esta exploración se debe tomar con cautela por la alta frecuencia de atrofia miópica peripapilar.

- Hemorragias papilares. Aparecen en un porcentaje elevado de glaucomas en algún momento de su evolución, por lo que son consideradas patológicas. Suelen localizarse en el polo temporal inferior (Imagen 2) y/o superior de la papila. Tienen forma de astilla y se reabsorben espontáneamente en semanas. Su presencia siempre debe hacer sospechar la posibilidad de glaucoma y además esta descrito que en los pacientes con glaucoma son un factor de riesgo de progresión rápida.[8]

Se recomienda hacer, durante la primera exploración, un registro fotográfico de la papila o, si no es posible, al menos un esquema detallado de sus características.

Análisis de la papila mediante OCT

La OCT es capaz de dar un conjunto de datos objetivos sobre la papila. Habitualmente estas medidas cada aparato los compara con una base de datos propia. Los datos aparecen en gris cuando no es posible comparar la medida, en blanco si está por encima de los valores normales, en verde si está dentro del 95% de los valores normales, en amarillo si está en menos del 5% de los valores normales y en rojo si está en menos del 1% de los valores normales, según su base de datos propia.[1]

Los parámetros más importantes a tener en cuenta son:

- Tamaño. Proporciona el tamaño del área papilar en mm^2. Aunque cada aparato tiene su base de datos, se considera una papila grande >2,5 mm2 y pequeña < 1,6 mm^2. Por tanto, no son medidas intercambiables con el diámetro vertical medido clínicamente.

- Relación excavación/papila. De todos los datos que aporta la OCT de papila es el más preciso para identificar glaucoma. Puede haber discrepancias entre la relación E/P automática de la OCT y la medida clínicamente mediante BPP. Si se dispone de experiencia suficiente, esta última medida, aunque subjetiva, es en general más fiable.

Es importante resaltar que en el análisis de la papila mediante OCT suelen pasar desapercibidas las hemorragias en astilla. Por lo que esta exploración mediante OCT no puede reemplazar el examen clínico mediante BPP que se ha mostrado previamente.

El análisis de la papila mediante OCT, aunque complementario y no inferior en precisión al análisis mediante OCT de CFNR y CCGR que se verá en los siguientes apartados, puede tener una menor utilidad clínica práctica.

El análisis de la papila mediante HRT (Tomografía Retiniana de Heidelberg) ha quedado relegado por la superioridad del análisis de la OCT.

Análisis de seguimiento y progresión mediante BPP y OCT

En la exploración de la papila mediante BPP el hallazgo más interesante y precoz que sugiere progresión glaucomatosa es la aparición de una hemorragia en astilla. Suele preceder en meses al adelgazamiento del ANR, al adelgazamiento tanto de la CFNR como del CCGR y a la aparición o profundización de un

escotoma en el campo visual.[9]

Los demás hallazgos de progresión glaucomatosa en la exploración mediante BPP de la papila son más difíciles de valorar clínicamente.

La comparación de fotografías seriadas de la papila o de esquemas de la misma conlleva un tiempo prolongado de seguimiento y es poco sensible a corto plazo.

Los programas de seguimiento mediante OCT que pueden mostrar un incremento de la relación E/P o un adelgazamiento del anillo, aunque son útiles y complementarios, no han mostrado una superioridad diagnóstica frente al seguimiento de la CFNR o del CCGR que son habitualmente los más empleados en la clínica.[10]

◦ Análisis de la capa de fibras nerviosas de la retina

Diagnóstico mediante OCT de la CFNR

Se recomienda el estudio de la CFNR mediante OCT en la primera evaluación de un paciente con HTO, glaucoma o sospecha de glaucoma. No obstante, el diagnóstico de glaucoma no puede establecerse basándose únicamente en estos resultados. La sensibilidad y especificidad diagnóstica de la OCT es del 80-90% y de momento el Gold Standard para el diagnóstico y seguimiento del paciente con glaucoma sigue siendo la perimetría.[1]

Los diversos equipos de OCT miden el espesor total de la CFNR a 3,4 mm del centro de la papila porque fue la zona más reproducible en los primeros prototipos de OCT. Aunque actualmente existen también otras medidas posibles a 4,1 y 4,7 mm.

Al igual que en el estudio mediante OCT de papila, las medidas de la CFNR cada aparato las compara con una base de datos propia. De nuevo, los datos aparecen en gris cuando no es posible comparar la medida, en blanco si está por encima de los valores normales, en verde si está dentro del 95% de los valores normales, en amarillo si está en menos del 5% de los valores normales y en rojo si está en menos del 1% de los valores normales, según su base de datos propia. Existe una variabilidad fisiológica importante interindividual en el grosor de la CFNR. Además, los valores proporcionados por aparatos diferentes varían y no son intercambiables.[1]

Los diversos aparatos de OCT dan una hoja de resultados que incluye un número importante de mapas y datos. Intentando simplificar al máximo, el dato más preciso para identificar glaucoma sería el adelgazamiento del espesor medio de la CFNR (Imagen 3). Además, el adelgazamiento del sector temporal inferior (zona de máxima vulnerabilidad) (Imagen 3) y/o del sector temporal superior son sugestivos de glaucoma. En cuanto a cuadrantes, el adelgazamiento del cuadrante inferior y/o superior también serían sugestivos de glaucoma.[11, 12]

Se debe buscar la congruencia entre los resultados de la exploración de la papila, con los resultados de la CFNR, el CCGR y el campo visual para realizar el diagnóstico de glaucoma.

Seguimiento mediante OCT de la CFNR

El seguimiento estructural para detectar progresión más utilizado actualmente en la clínica es la OCT de CFNR, el seguimiento del adelgazamiento de la CFNR para detectar progresión glaucomatosa debe hacerse siempre con el mismo aparato. Los datos de espesor de CFNR varían de un aparato de OCT a otro y, por tanto, no son intercambiables para realizar el estudio de progresión.

Se recomienda hacer al menos una OCT al año, pudiendo aumentar su frecuencia según necesidades como la recogida de dos pruebas basales, sospecha de progresión o mala calidad de la prueba. Se acepta que hacen falta múltiples test para establecer progresión de manera fiable, aunque no existe evidencia sobre el número, se asume que se necesitan un mínimo de 5 test (2 basales y 3 seguimientos) para detectar una

progresión probable y un mínimo de 2 años [13] Recientemente se ha descrito que le número adecuado de OCTs /año es de 3-4 para detectar adecuadamente la progresión de manera precoz.[2, 3]

La pérdida global del espesor medio fisiológica debida a la edad de la CFNR varía entre -0,14 y -0,54 µ m/año. Este dato hay que tenerlo en cuenta a la hora de valorar en el análisis de tendencias la progresión glaucomatosa, porque los aparatos de OCT no ajustan esta pérdida fisiológica por la edad.[14]

Las tasas de adelgazamiento del espesor medio de la CFNR en el análisis de tendencias varían según el tipo de glaucoma, en el glaucoma primario de ángulo abierto se han publicado pérdidas de -0,90 m/año, en el glaucoma pseudoexfoliativo de -1,31 µm/año y en el glaucoma por cierre angular primario de -2,95 µm/año.[15]

Los parámetros principales para detectar progresión serían el adelgazamiento del espesor medio global y del cuadrante inferior o sector inferotemporal (zona de máxima vulnerabilidad), seguidos del cuadrante superior o sector superotemporal.[16] Un adelgazamiento > 4 µm en el espesor medio o > 7 µm en los sectores temporal inferior y/o temporal superior en un análisis de eventos, deberían ser evaluados como sospecha de progresión y confirmado con al menos dos medidas subsecuentes.

Los programas de seguimiento para detección de progresión en la CFNR de los diversos OCT comercializados están basados en la comparación test-retest respecto a 1 ó 2 test basales. Ninguno emplea algoritmos basados en inteligencia artificial. Los resultados de estos programas de progresión no deben tomarse como un diagnóstico certero de progresión, sino que deben ser evaluados clínicamente en conjunto con los resultados de las demás exploraciones.

Cuestiones prácticas a tener en cuenta

- Calidad de la imagen. Antes de analizar la información de cualquier OCT se debe verificar la calidad de la imagen obtenida, los artefactos y la adecuada segmentación del tomograma, debiendo descartar aquellos que no tengan un mínimo de calidad según los datos del fabricante de cada OCT (por ejemplo, en Cirrus > 6 y en Spectralis >20).

- Tamaño de papila. Como la medición del espesor de la CFNR se realiza a 3,4 mm del centro de papila, las papilas pequeñas pueden dar cifras más bajas de espesor (falso positivo) y las papilas grandes cifras más altas de espesor (falso negativo).

- Papila oblícua/papila miópica. Los resultados de las mediciones de la CFNR en este tipo de papilas hay que tomarlos con cierta cautela porque pueden dar falsos positivos/negativos con alta frecuencia.

- Glaucoma inicial (Pre-perimétrico). La OCT de CFNR puede detectar adelgazamiento glaucomatoso de forma más precoz, de 4-5 a años antes de que se manifieste en el estudio campimétrico en el caso de glaucomas iniciales. No obstante, el diagnóstico no debe confiarse sólo a esta prueba.

- Glaucoma avanzado. La OCT de CFNR es útil para el diagnóstico de glaucomas avanzados, pero es de menor utilidad para el seguimiento de progresión por el "efecto suelo" que tiene, no detectando bien progresión cuando el espesor medio de la CFNR es menor a 50 m aproximadamente (49,2 µm para Spectralis y 57 m para Cirrus). En estos casos el seguimiento es mejor con el CCGR y/o la campimetría.

- "Enfermedad roja" y "enfermedad verde". Los resultados de medición de la OCT se comparan con una base de datos. Si el dato aparece en rojo no significa obligatoriamente que sea patológico o glaucomatoso. Por otro lado, un dato en verde puede ser patológico, especialmente en el estudio de progresión, si se evidencia un adelgazamiento significativo y repetido en exploraciones subsiguientes. Además, en pacientes con daño estructural avanzado, cuando la CFNR alcanza el denominado "efecto suelo" donde el análisis estructural no es fiable y sujetos con daño severo pueden ser clasificados como normales.
- Congruencia. El diagnóstico de glaucoma y de progresión glaucomatosa debe basarse en las diversas exploraciones clínicas, buscando la congruencia entre ellas, y no sólo en una única prueba.

Análisis del complejo de células ganglionares de la retina

Diagnóstico mediante OCT del CCGR

Se recomienda el estudio del CCGR mediante OCT en la primera evaluación de un paciente con HTO, glaucoma o sospecha de glaucoma. No obstante, el diagnóstico de glaucoma no puede establecerse basándose únicamente en estos resultados.[1]

El estudio del CCGR no tiene una mayor capacidad diagnóstica que la CFNR. Su capacidad discriminativa es similar a la CFNR. Hoy en día se recomienda combinar ambos estudios porque pueden ofrecer una información complementaria.[17]

Los diversos equipos de OCT miden el espesor del denominado CCGR que comprende la capa de fibras (los axones de las células ganglionares), la capa de células ganglionares (cuerpo celular de las células ganglionares) y la capa plexiforme (dendritas de las células ganglionares). Esta medición se realiza en un cubo macular que puede contener entre el 30-50% del total de células ganglionares, a diferencia de la CFNR donde la OCT mide el total de la misma.

Igual que con la papila y la CFNR, las medidas del CCGR cada aparato las compara con una base de datos propia. Los datos aparecen en gris cuando no es posible comparar la medida, en blanco si está por encima de los valores normales, en verde si está dentro del 95% de los valores normales, en amarillo si está en menos del 5% de los valores normales y en rojo si está en menos del 1% de los valores normales, según su base de datos propia. Existe una menor variabilidad interindividual en el grosor del CCGR que en la CFNR. De nuevo, debido al plano de referencia, al igual que en la CFNR, los valores proporcionados por aparatos diferentes varían y no son intercambiables.[1]

Los diversos aparatos de OCT dan una hoja de resultados que difiere de unos a otros. El dato con mayor sensibilidad para el diagnóstico de glaucoma en la OCT Cirrus sería el GCL mínimo. El espesor medio del CCGR también es un parámetro de utilidad. El adelgazamiento del sector temporal inferior (Imagen 4) y/o superior también son sugestivos de glaucoma. Además, existen dos signos característicos de glaucoma en el mapa de grosor, que son, la afectación paracentral en forma de "caparazón de caracol" y el "signo del rafe positivo"[18, 19, 20] (Imagen 5).

Se debe buscar la congruencia entre los resultados de la exploración de la papila, con los resultados de la CFNR, el CCGR y el campo visual para realizar el diagnóstico de glaucoma.

Seguimiento mediante OCT del CCGR

Aunque el medio de seguimiento más extendido en la clínica para detectar progresión es la OCT de CFNR, la evidencia sugiere que tanto las medidas de CFNR, como del CCGR y las papilares, son complementarias y que el uso de varios parámetros en combinación podría mejorar la sensibilidad para la detección del cambio glaucomatoso, especialmente en el caso de sujetos con miopía elevada donde la CCGR puede ser más fiable que la CFNR.[13]

El seguimiento del adelgazamiento del CCGR para detectar progresión glaucomatosa debe hacerse siempre con el mismo aparato. Los datos de espesor del CCGR e incluso la segmentación del tomograma empleada varían de un aparato de OCT a otro y, por tanto, no son intercambiables para realizar el estudio de progresión.

Al igual que en el estudio de OCT de CFNR, se recomienda hacer, al menos, una OCT del CCGR al año, pudiendo aumentar su frecuencia según necesidades como la recogida de dos pruebas basales, sospecha de progresión o mala calidad de la prueba. Se acepta que hacen falta múltiples test para establecer progresión de manera fiable, aunque no existe evidencia sobre el número, se asume que se necesitan un

mínimo de 5 test (2 basales y 3 seguimientos) para detectar una progresión probable y un mínimo de 2 años.[13]

La pérdida global del espesor medio fisiológica debida a la edad del CCGR varía entre -0,11 y -0,53 µm/año. Este dato hay que tenerlo en cuenta a la hora de valorar en el análisis de tendencias la progresión glaucomatosa, porque los aparatos de OCT no ajustan esta pérdida fisiológica por la edad.[14]

Las tasas de adelgazamiento del espesor medio del CCGR en el análisis de tendencias varían según el tipo de glaucoma, en el glaucoma primario de ángulo abierto se han publicado pérdidas de -0,49 µm/año, en el glaucoma pseudoexfoliativo de -1,46 µm/año y en el glaucoma por cierre angular primario de -3,22 µm/año.[21]

Los parámetros principales para detectar progresión serían el adelgazamiento del sector inferior e infero-temporal.[22] Un adelgazamiento > 4 µm en un análisis de eventos, debería ser evaluado como sospecha de progresión y confirmado con al menos dos medidas subsecuentes. Por otro lado, un adelgazamiento < 4 µm podría ser atribuido a la variabilidad del propio aparato.

Los programas de seguimiento para detección de progresión en el CCGR de los diversos OCT comercializados están basados en la comparación test-retest respecto a 1 o 2 test basales. Ninguno emplea algoritmos basados en inteligencia artificial. Los resultados de estos programas de progresión no deben tomarse como un diagnóstico certero de progresión, sino que deben ser evaluados clínicamente en conjunto con los resultados de las demás exploraciones.

Cuestiones prácticas a tener en cuenta

- Calidad de la imagen - Artefactos. Alteraciones como la atrofia miópica macular, membrana epirretiniana, edema macular y la degeneración macular asociada a la edad pueden alterar la calidad y la segmentación del tomograma, falseando los resultados del CCGR.

- Papila oblícua/papila miópica. En estos casos, el análisis del CCGR puede ser más eficaz para la detección del daño glaucomatoso y de la progresión glaucomatosa que el análisis de la CFNR, en particular, si no hay una atrofia coriorretiniana miópica macular asociada.

- Glaucoma normotensivo. El estudio del CCGR tiene una mayor relevancia debido a la mayor afectación central que suele aparecer en este tipo de glaucoma.

- Glaucoma inicial/ pre-perimétrico: Al igual que la OCT de CFNR, el análisis del CCGR tiene una sensibilidad similar para detectar adelgazamiento glaucomatoso de forma más precoz (4-5 años) que el estudio campimétrico en el caso de glaucomas iniciales. No obstante, el diagnóstico no debe confiarse sólo a esta prueba.

- Glaucoma avanzado. La OCT del CCGR alcanza un “efecto suelo” de forma más tardía que la OCT de CFNR por lo que puede ser más útil para el estudio de progresión estructural de glaucomas avanzados.

- Congruencia. El diagnóstico de glaucoma y de progresión glaucomatosa debe basarse en las diversas exploraciones clínicas, buscando la congruencia entre ellas, y no sólo en esta única prueba.

Bibliografía

1.- European Glaucoma Society (EGS). Terminology and guidelines for glaucoma, 5th Edition. 2020.

2.- Fingeret M, Medeiros FA, Susanna R, Weinreb RN. Five rules to evaluate the optic disc and retinal nerve fiber layer for glaucoma. Optometry 2005;76:661-668.

3.- Jonas JB, Gusek GC, Naumann GOH. Optic disk, cup and neuroretinal rim size, configuration, and correlations in normal eyes. Invest Ophthalmol Vis Sci 1988;29:1151-1158.

4.- Morgan JE, Bourtsoukli I, Rajkumar KN, Ansari E, Cunliffe IA, North RV, Wild JM. The accuracy of the inferior>superior>nasal>temporal neuroretinal rim area rule for diagnosing glaucomatous optic disc damage. Ophthalmology 2012;119:723-730.

5.- Jonas JB, Fernández MC. Shape of the neuroretinal rim and position of the central retinal vessels in glaucoma. Br J Ophthalmol 1994;78:99-102.

6.- Jonas JB, Nguyne XN, Gusek GC, Naumann GOH. The parapapillary chorio-retinal atrophy in normal and glaucoma eyes: I. Morphometric data. Invest Ophthalmol Vis Sci 1989;30:908-918.

7.- Jonas JB, Fernández MC, Naumann GOH. Glaucomatous parapapillary atrophy: Occurrence and correlations. Arch Ophthalmol 1992;110:214-222.

8.- Healey PR, Mitchell P, Smith W, Wang JJ. Optic disk hemorrhages in a population with and without signs of glaucoma. Ophthalmology 1998;105:216-223.

9.- Sugiyama K, Tomita G, Kitazawa Y, Onda E, Shinohara H, Park KH. The associations of optic disk hemorrhage with retinal nerve fiber layer defect and peripapillary atrophy in normal-tension glaucoma. Ophthalmology 1997;104:1926-1933.

10.- Ribeiro V Jr, Ribeiro CF, Ávila MP, Magacho L. Comparison of linear measurements of optic cup-to-disk ratio obtained with RTVue OCT and digital retinography. Arq Bras Oftalmol. 2017;80:386-389.

11.- Schuman JS, Hee MR, Puliafito CA, Wong C, Pedut-Kloizman T, Lin CP. Quantification of nerve fiber layer thickness in normal and glaucomatous eyes using optical coherence tomography. Arch Ophthal¬mol. 1995;113:586-96.

12.- Chauhan BC, O'Leary N, AlMobarak FA, Reis ASC, Yang H, Sharpe GP. Enhanced detection of open-angle glaucoma with an anatomically accurate optical coherence tomography-derived neuroretinal rim parameter. Ophthalmology. 2013;120:535-543.

13.- Jaumandreu L, Antón A, Pazos M, Rodriguez-Una I, Rodriguez Agirretxe I, Martinez de la Casa JM, Ayala ME, Parrilla-Vallejo M, Dyrda A, Díez-Álvarez L, Rebolleda G, Munoz-Negrete FJ. Progresión en glaucoma. Guía de práctica clínica. Arch Soc Esp Oftalmol 2022 (in press).

14.- Chauhan BC, Vianna JR, Sharpe GP, Demirel S, Girkin CA, Mardin CY, et al. Differential effects of aging in the macular retinal layers, neuroretinal rim, and peripapillary retinal nerve fiber layer. Ophthalmology. 2020;127:177-85.

15.- Kurysheva NI, Lepeshkina LV. Detection of primary angle closure glaucoma progression by optical coherence tomography. J Glaucoma. 2021;30:410–20.

16. Leung CK, Cheung CYL, Weinreb RN, Qiu K, Liu S, Li H, et al. Evaluation of retinal nerve fiber layer progression in glaucoma: A study on optical coherence tomography guided progression analysis. Invest Ophthalmol Vis Sci. 2010;51:217–22.

17.- Pazos M, Biarnés M, Blasco-Alberto A, Dyrda A, Luque-Fernández MÁ, Gómez A. SD-OCT peripapillary nerve fibre layer and ganglion cell complex parameters in glaucoma: principal component analysis. Br J Ophthalmol. 2021;105:496-501.

18.- Jeoung JW, Choi YJ, Park KH, Kim DM. Macular ganglion cell imaging study: glaucoma diagnostic accuracy of spec¬tral-domain optical coherence tomography. Invest Ophthalmol Vis Sci. 2013;54:4422-9.

19.- Seong M, Sung KR, Choi EH, Kang SY, Cho JW, Um TW, et al. Macular and peripapillary retinal nerve fiber layer measu¬rements by spectral domain optical coherence tomography in normal-tension glaucoma. Invest Ophthalmol Vis Sci. 2010;51:1446-52.

20.- Lee J, Kim YK, Ha A, Kim YW, Baek SU, Kim JS, et al. Temporal raphe sign for discrimination of glaucoma from optic neuropathy in eyes with macular ganglion cell-inner plexiform layer thinning. Ophthalmology. 2019;126:1131-1139.

21. Lee WJ, Baek SU, Kim YK, Park KH, Jeoung JW. Rates of ganglion cell-inner plexiform layer thinning in normal open-angle glaucoma and pseudoexfoliation glaucoma eyes: A trend-based analysis. Invest Ophthalmol Vis Sci. 2019;60:599-604.

22. Lee WJ, Kim YK, Park KH, Jeoung JW. Evaluation of ganglion cell-inner plexiform layer thinning in eyes with optic disc hemorrhage: A trend-based progression analysis. Invest Ophthalmol Vis Sci. 2017;58:6449-6456.

23. Bradley C, Hou C, Herbert P, Unberath M, Boland MV, Ramulu P, Yohannan J. Evidence-Based Guidelines for the Number of Peripapillary OCT Scans Needed to Detect Glaucoma Worsening. Ophthalmology 2023; 130:39-47

◦ Imágenes

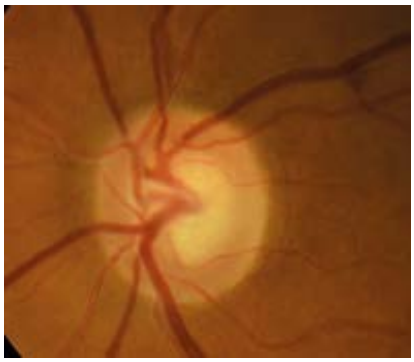

Imagen 1. *Adelgazamiento del ANR inferotemporal con flexión del vaso temporal inferior a nivel de la muesca inferotemporal.*

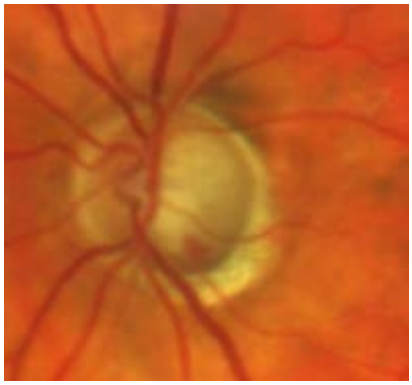

Imagen 2. *Excavación glaucomatosa avanzada (E/P = 0,9) con atrofia peripapilar tipo Beta, más importante en temporal inferior. Hemorragia en astilla temporal inferior.*

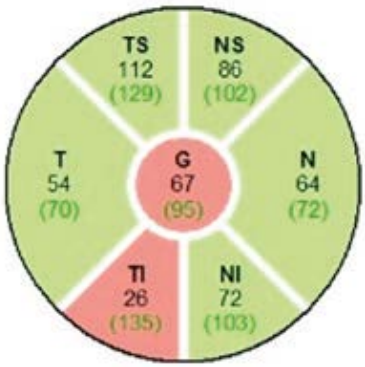

Imagen 3. *OCT de CFNR. Adelgazamiento del espesor medio (G) y adelgazamiento del sector temporal inferior (TI).*

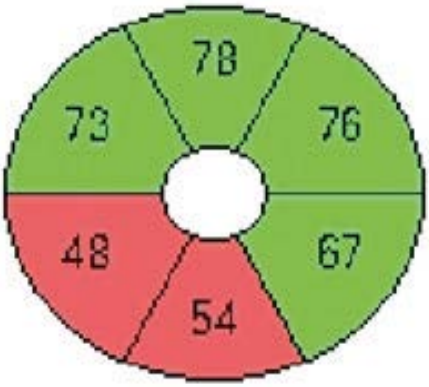

Imagen 4. *OCT del CCGR. Adelgazamiento del espesor en el sector inferior y temporal inferior.*

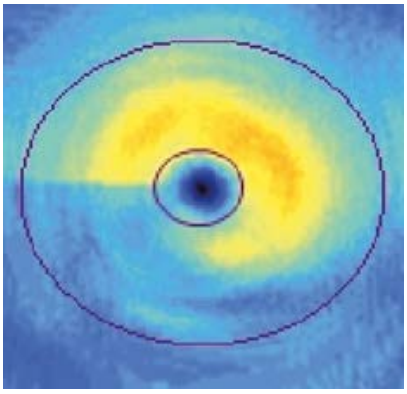

Imagen 5. *OCT del CCGR. Mapa de grosor del CCGR que muestra la afectación paracentral en forma de "capa-razón de caracol" y el "signo del rafe positivo".*

SOCIEDAD DE OFTALMOLOGÍA
CASTELLANO LEONESA

GUÍA
GLAUCOMA
SOFCALE

Evaluación del daño funcional en el Glaucoma: campo visual

C. García Sanz
S. Mahave Ruiz
C. Lobato Fuertes

- Introducción
- Análisis del campo visual (perimetría Humphrey)
- Detección, cuantificación y seguimiento
- Diagnóstico diferencial y artefactos

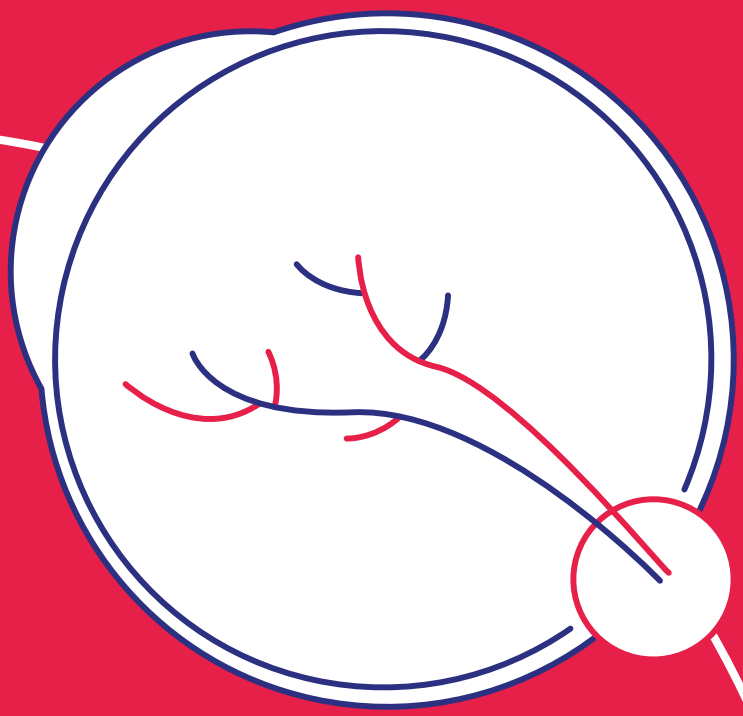

Introducción

La lesión glaucomatosa en el nervio óptico produce una pérdida de función visual que habitualmente comienza en el campo periférico de visión, la agudeza visual central se ve afectada en las fases más tardías de la enfermedad.

Con la edad es normal que se produzca una pérdida de sensibilidad de forma fisiológica: No será igual la sensibilidad en un determinado punto del campo visual a los 20 años de edad que a los 70, se calcula una perdida fisiológica por edad de 0.6 dB cada 10 años

Traquair propuso el concepto de isla de visión para describir topográficamente la sensibilidad del campo visual, en ella se representa como una isla de visión con mayor sensibilidad en el centro (mácula) que va disminuyendo su pendiente hacia la periferia, con un pozo situado a 15° nasal del dentro (mancha ciega) sin sensibilidad visual.[1]

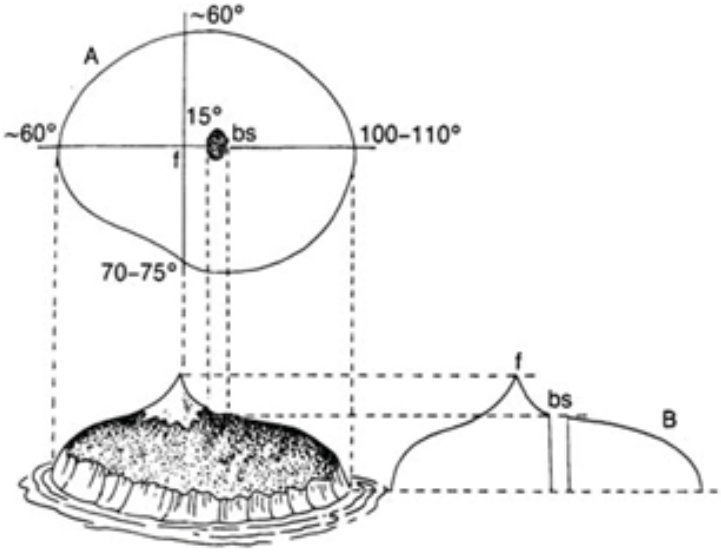

Fig 1: *Isla de visión de Traquair*

La perimetría sigue siendo el gold standard para el diagnóstico y seguimiento del glaucoma y es la herramienta que usamos para medir la sensibilidad del campo visual y detectar el daño visual asociado a patología glaucomatosa o neurológica así como su progresión en el tiempo, en el glaucoma será reflejo del daño producido en las células ganglionares y sus axones a medida que avanza la enfermedad.

Existen diversas técnicas para cuantificar el campo visual, para ser útil en glaucoma la técnica de cuantificación tiene que ser sensible y reproducible en el tiempo

Existen **2 tecnicas básicas** de realización de perimetria:

- La perimetria cinética (perímetría de Goldmann), muy usada en el pasado, requiere de gran preparación por parte del perimetrista, actualmente muy poco usada aunque aún tiene una gran utilidad en el estudio de patología neurológica ya que permite explorar la totalidad del campo visual, y permite mayor interacción con el paciente, lo que la hace más útil en pacientes que comprenden peor la perimetría automática. Altamente influida por el perimetrista, sus resultados no son comparables entre distintos centros, ni entre diferentes perimetristas del mismo centro

- La perimetría estática automatizada de umbral (Humphrey, Octopus), está realizada por un programa informático estandarizado y cuidadosamente calibrado, lo que hace que los resultados de un mismo campímetro puedan ser comparable entre centros, es más estandarizable y reproducible y aporta datos numéricos para el análisis estadístico y la comparación.

Nociones básicas en campimetría:

- La iluminación de fondo del campímetro debe ser la adecuada para hacer la exploración en condiciones fotópicas (tanto en Goldmann como en Humphrey esta estandarizada en 31,5 apostilbes, pero puede ser diferente en otros campímetros).

- La intensidad del estímulo luminoso se mide en decibelios (dB) de atenuación del estímulo mediante filtros (no es un valor absoluto de iluminación, sino la proporción de atenuación de un determinado estímulo luminoso), cada campímetro tiene un nivel de iluminación particular, lo que hace que una atenuación de 10 dB en Humphrey no sea equivalente en intensidad de luz a una atenuación de 10 dB en Octopus.

- En perimetría automatizada, se realizará una comparación de la sensibilidad del campo visual en comparación con un campo visual normal de una persona de la misma edad, por lo que tenemos que fijarnos en que la edad del paciente este correctamente introducida para evitar errores en el análisis.

- Se debe realizar con la correccción óptica adecuada a la distancia de aparición de los estímulos luminosos (corrección óptica de cerca adecuada a la edad del paciente), para ello se usará una montura de pruebas que debe estar correctamente posicionada delante del ojo para evitar artefactos, la cabeza del paciente, asimismo debe estar bien ajustada en frente y mentonera.

- Una pupila en miosis también puede inducir un artefacto en la campimetría induciendo una disminución generalizada de la sensibilidad.[2]

Análisis del campo visual (Perimetría Humphrey)

- SELECCIÓN DE LA PRUEBA

1-Estrategia

Es el modo en que se van a presentar los estímulos luminosos.

A.-Estrategias de detección o Supraumbrales

Se presentan estímulos de tamaño e intensidad predeterminada con brillo suficiente (habitualmente de 4 a 6 dB mayor al umbral previsto) para que un paciente normal lo perciba en todas las localizaciones. Su finalidad se limita a detectar si el estímulo es visto o no por el paciente. Se discrimina, por tanto, en puntos normales y patológicos sin valorar la sensibilidad del defecto, por ese motivo, en glaucoma es poco útil y siempre debemos realizar estrategias umbral desde el principio.

B.-Estrategias de Umbral

- Umbral completo: presenta estímulos de intensidad decreciente hasta que el paciente deja de verlos en cada punto explorado. Son antiguas y de larga duración.

- FAST PAC: similar a la anterior pero la intensidad decrece más rápidamente, con lo que la prueba acorta su duración. Suele ser interesante en glaucomas muy avanzados, sobre todo en su modalidad estímulo V.

- SITA standard: durante la realización de la prueba calcula la mayor probabilidad de sensibilidad visual en los puntos que siguen a continuación del explorado y presenta estímulos lumino-sos con intensidad próxima a la prevista. Si las respuestas son fiables y consistentes deja de presentar estímulos en esos puntos ya explorados. Todo ello hace que se reduzcan el número de estímulos y por tanto duración de la prueba. Además, adapta la velocidad de la prueba al ritmo de respuesta del paciente.

- SITA Fast: similar al anterior, pero requiere menos nivel de consistencia para dejar de presentar estímulos.

- SITA faster: parte de intensidades más bajas, un solo cruce de umbral, se basa en datos previos de la prueba FAST, no vuelve a probar los puntos de sensibilidad cero.

El tamaño del estímulo utilizado varía desde tamaño I (0.25 mm^2), II (1 mm^2), III (4 mm^2) y IV (16 mm^2) y el V (64 mm^2).

Habitualmente se usa el estímulo III (4 mm^2), salvo en pacientes con campo muy dañado o baja visión, en los que aumentamos el tamaño a estímulo V, ya que esto nos va a proporcionar más información sobre el remanente visual del paciente.

La equivalencia de estas estrategias Humphrey en perimetría Octopus serían las siguientes:

	OCTOPUS	HUMPHREY
ESTRATEGIA	Normal	Umbral completo
	Dinámica	FastPac
	Dinámica o TOP	SITA Standart
	TOP	SITA Fast

2- Patrón

Es la disposición en la que se presentan los estímulos.

En las estrategias umbral :

A.- 30-2: 30 grados centrales mediante rejilla de 76 puntos.

B.- 24-2: solo se extiende hasta los 24 grados salvo en nasal (30 grados), para detectar "escalón nasal"

C.- 10-2: 10 grados centrales mediante 68 puntos.

En las estrategias de detección:

D.- Central 76

E.- Campo completo 120

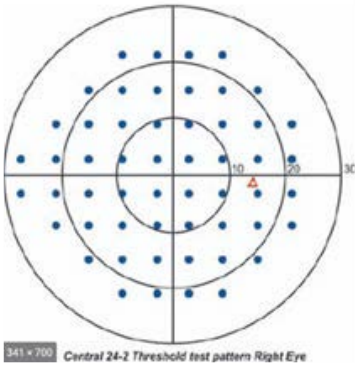

Fig 2: *Puntos explorados en el patrón 24-2*

3- Características del paciente:

En pacientes con daño avanzado del CV.

A.- Sensibilidad general muy reducida: usar tamaño V

B.- Campo tubular: usar 10-2

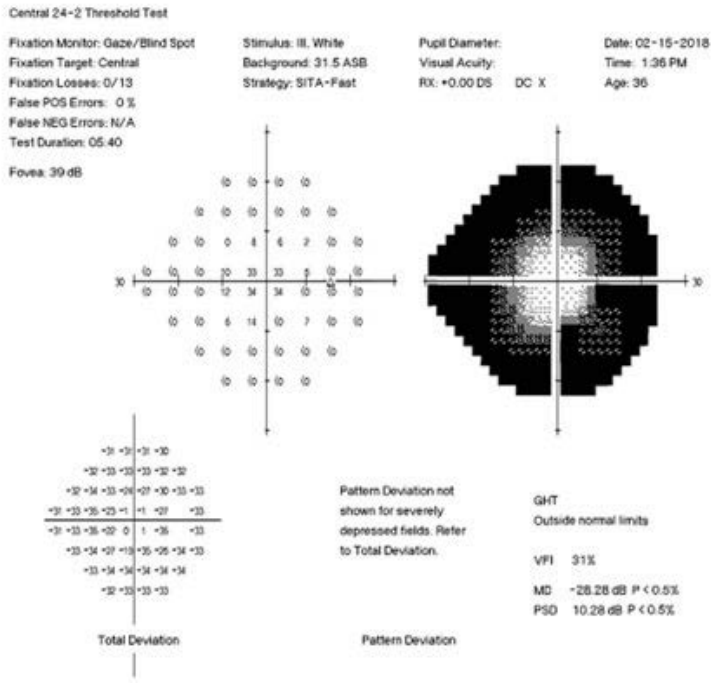

Fig 3: *Campo visual de patrón tubular. En estos casos se recomiendo un campo visual 10-2.*

C.- Problemas de atención o cansancio rápido: SITA Fast/SITA Faster

- INTERPRETACIÓN DE CAMPO VISUAL

1- Gráficas de datos

HUMPHREY

A.- Gráfica de sensibilidad absoluta: muestra la sensibilidad absoluta en cada punto.

B.- Escala de grises: representación gráfica de la anterior.

C.- Gráfica numérica de la desviación total: déficit de sensibilidad en cada punto respecto a lo normal (comparándolo con un sujeto normal de la misma edad)

D.- Gráfica numérica de desviación respecto a patrón: Se determina el séptimo valor con mayor sensibilidad y se le asigna el valor 0. A partir de ahí se presentan el resto de las sensibilidades con respecto a ese punto permitiendo ajustar la isla de visión esperada para ese paciente. De esa manera se destacan los defectos focales escondidos en un CV difusamente deprimido ya sea por cataratas, pupilas mióticas, etc.

E.- Mapa de probabilidad de desviación total: representación con símbolos de la gráfica numérica de desviación total.

F.- Mapa de probabilidad de desviación respecto a patrón: representación con símbolos de la gráfica de desviación respecto a patrón.

OCTOPUS:

A.- Mapa de grises: representa zonas de alta sensibilidad de colores claros y las de baja con colores oscuros.

B.- Mapa de valores de la sensibilidad: representación numérica del mapa de grises. Los valores estadísticos y la curva de Bebie se calculan a partir de estos datos.

C.- Mapa de comparación: muestra la diferencia entre el mapa de sensibilidad y el mapa esperado para la edad del paciente.

D.- Curva de Bebie: distribuye los puntos en relación a la profundidad de defecto o desviación sobre el nivel normal para la edad. Una caída o pendiente de la curva hacia la derecha indica defecto focal. Si los defectos son similares la pendiente será menor y la curva paralela a la del percentil 50 que se representa. Bajo la curva aparece un número en decibelios que es la "desviación" (representa pérdida difusa de la sensibilidad, por ejemplo, debida a cataratas).

E.- Mapa de comparación corregida: Resta del mapa de comparación, el valor de la "desviación" de la curva de Bebie.

F.- Mapa de probabilidad: se calcula sobre los valores del mapa de comparación mediante cuadros oscuros. Cuanto más oscuro, más probabilidad de que la diferencia no se deba al azar.

G.- Mapa de probabilidad corregido: Sobre los valores del mapa de comparación corregido con representación gráfica (cuadrados) igual a la del mapa de probabilidad.

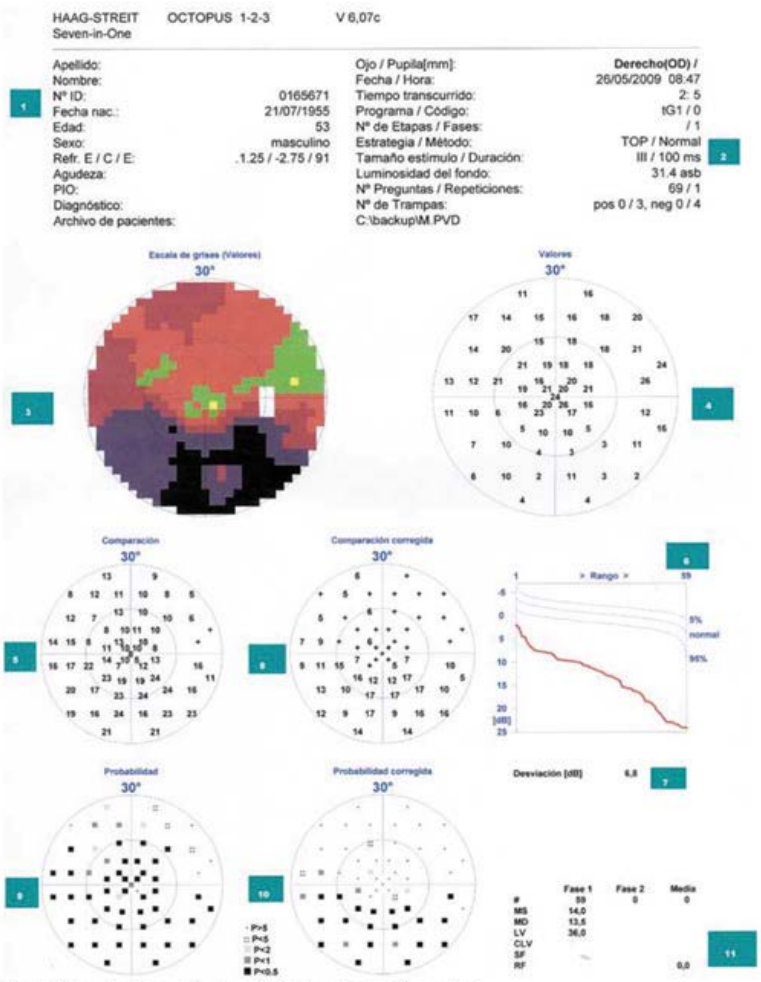

Fig 4: *Ejemplo de campo visual Octopus*

2- Índices de sensibilidad:

A.- Prueba de Hemicampo de glaucoma PHG (Humphrey): compara 5 zonas de localización equivalente en hemicampo superior respecto al inferior. Esta prueba es sensible y fiable pero útil solo para glaucoma.

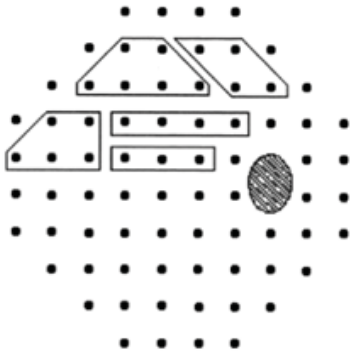

Fig 5: *Prueba de hemicampo de glaucoma donde aparecen las 5 zonas a comparar.*

B.- Índices globales

HUMPHREY:

- Desviación media (DM): media de lo desviado que está el CV del normal
- Desviación estándar del patrón o modelo (DSM): Es la media aritmética de la desviación de la sensibilidad en cada punto del campo visual. Es decir: el promedio de los valores de la gráfica numérica de desviación respecto a patrón o modelo. Por lo tanto, calcula la desviación estándar entre los valores deficitarios respecto al promedio del paciente. Es un indicador de la variabilidad del campo y por tanto refleja irregularidades (escotomas). Tiende a aumentar en fases iniciales, llega a un máximo pronto y luego disminuye cuando existe un daño muy extenso ya que dejan de marcarse diferencias entre los puntos de daño focal y difuso.
- Índice de función visual (VFI): grado global de deterioro dando más valor a puntos centrales que periféricos. Se expresa en porcentaje. Es más fiable para seguimiento que la DM cuando hay catarata.

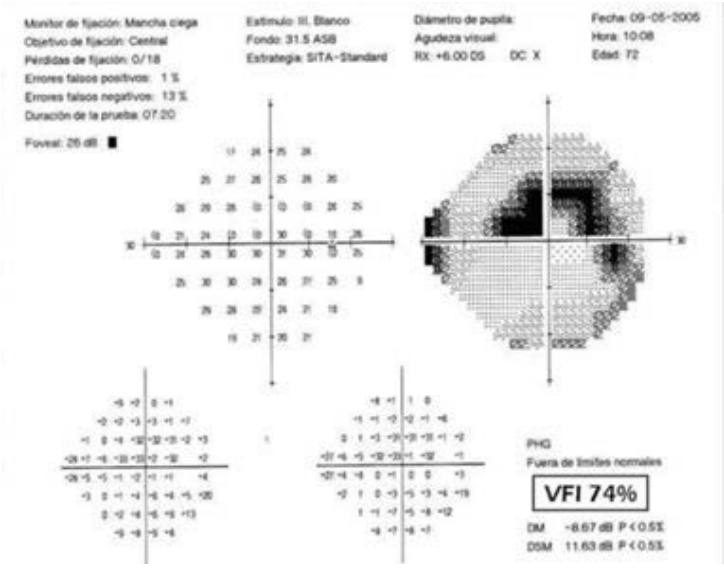

Fig 6: *Ejemplo de índice de función visual (VFI).*

OCTOPUS:

- MS (sensibilidad media): media aritmética de las sensibilidades en los puntos estudiados
- MD (defecto medio): media aritmética de las sensibilidades corregidas respecto a la edad. Es el índice que más se relaciona con daño global del CV.
- LV (varianza de pérdida): representa la variabilidad del CV. A mayor variabilidad, mayor varianza, indicando irregularidad del CV. Una baja varianza puede corresponder a un CV normal o a uno totalmente patológico que en que ya hay poca irregularidad.
- sLV (raíz cuadrada de la varianza): sería la equivalencia a DSM en Humphrey.

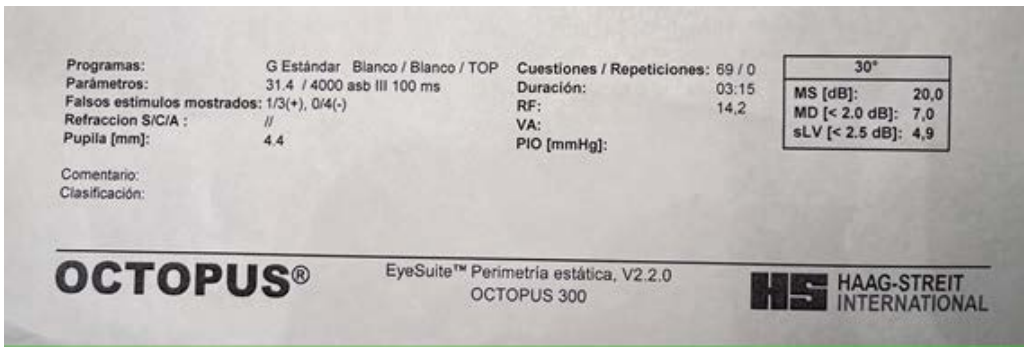

Fig 7: *Índices principales usados en perimetría Octopus*

3- Fiabilidad

Estos índices aportan la reproducibilidad de la prueba:

A.- Falsos positivos: El paciente presiona el pulsador en ausencia de estímulo. Siempre indican mala colaboración. Valores >15 % indican baja fiabilidad.



Fig 8: *Ejemplo de campo visual con exceso de falsos positivos.*

B.- Falsos negativos: ausencia de reacción al estímulo. Pueden deberse a mala colaboración o a un aumento de la fluctuación de la sensibilidad en situaciones patológicas. Para distinguir una y otra es importante experiencia del perimetrista y el registro del seguimiento de la mirada. Valores >33%, indican baja fiabilidad.

C.- Pérdidas de fijación: Estímulos proyectados sobre la mancha ciega que el paciente no debería ver y a los que responde como vistos. Son un índice de mala colaboración aunque en pacientes jóvenes con papilas pequeñas pueden aparecer en pruebas fiables. Pérdidas fijación > 20% indican resultado poco fiable.

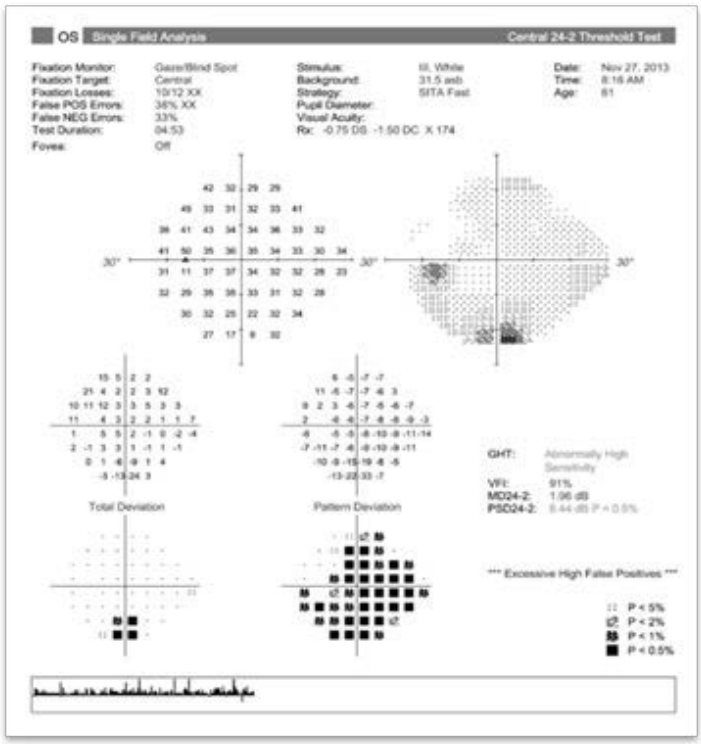

Fig 9: *Exceso de pérdidas de fijación, falsos positivos y falsos negativos*

D.- Registro de seguimiento de la mirada: Las marcas hacia arriba indican movimientos oculares y cuanto más alta, mayor la desviación ocular.

Otros factores: grado de experiencia y colaboración, corrección óptica, características del paciente.

Respuestas específicas:

- Efecto aprendizaje: tomar como CV basal el segundo o tercero realizados.
- Efecto fatiga: evitar pruebas de larga duración
- CV en forma de trébol: baja sensibilidad generalizada con buena sensibilidad en el centro de cada cuadrante (que es por donde empieza la exploración). Indica fatiga o falta de atención.

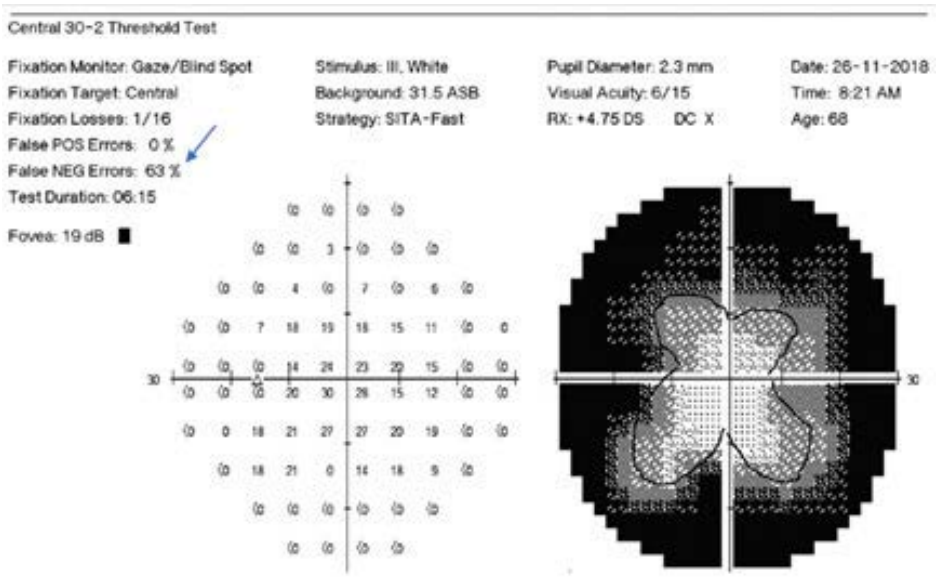

Fig 10: *Patrón en "hoja de trébol"*

- Pacientes " happy-trigger ": Responden a estímulos que no ven apareciendo zonas de sensibilidad anormalmente elevadas. Propio de pacientes con gran ansiedad que quieren hacer la prueba "muy bien" . Son resultados no fiables
- Cambios bruscos del CV indican aparición de patología añadida
- Otros artefactos: lentes de prueba y ptosis palpebral.

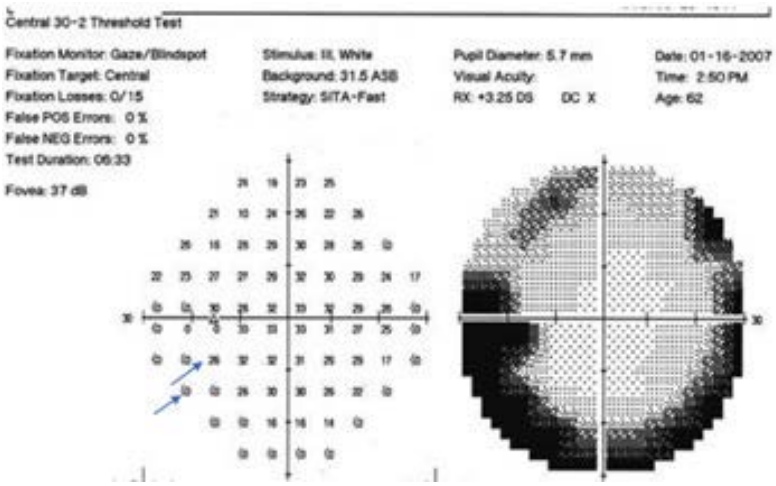

Fig 11: *Ejemplo de defectos periféricos ocasionados por la lente de pruebas*

4- Otros datos:

Duración prueba, refracción no corregida, postura paciente, interrupciones.[3]

5- Patrones de pérdida Glaucomatosa

Los patrones encontrados en campimetría guardan una correlación directa con la pérdida de fibras nerviosas retinianas, así, la típica alteración se produce por pequeña lesión en la cabeza del nervio óptico con la pérdida de un haz de fibras largas (escalón nasal) [4]

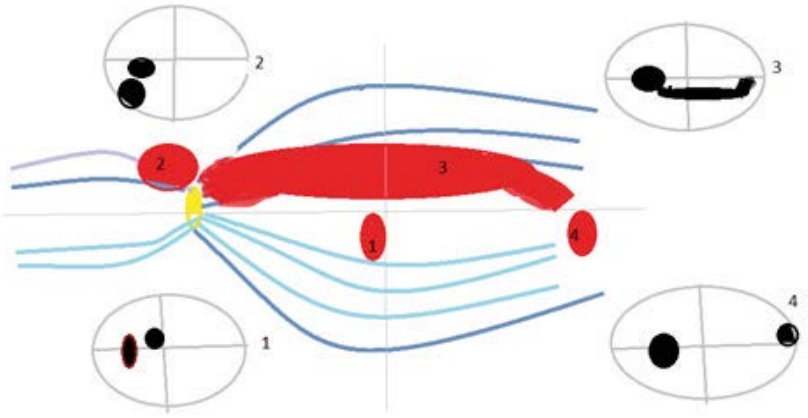

Fig 12: *Dibujo-representación, pérdida estructura-función.*

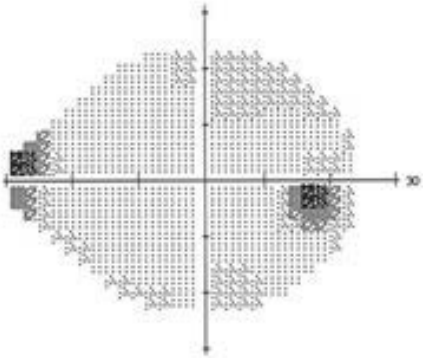

Fig 13: *Escalón nasal: Afectación de nervio óptico con pérdida de fibras largas temporales a mácula que entran en papila superior e inferior*



Fig 14: *Escotoma arciforme o de Bjerrum: pérdida de fibras superonasales y superotemporales con afectación paracentral en 20-30º.*



Fig 15: *Defecto altitudinal: pérdida de fibras de hemicampo superior OD*



Fig 16: *Defecto central-paracentral: pérdida total o relativa en 10º centrales de fijación. En este caso pérdida de fibras inferotemporales..*

◦ Detección, cuantificación y seguimiento

Un examen realizado por primera vez sin sospecha de pérdida funcional y con indicadores de fiabilidad buenos, podemos aceptarlo, pero si es anormal, debe repetirse para ser validado.

La agrupación de puntos con reducción de la sensibilidad, es un indicador muy fiable de pérdida glaucomatosa, superior a la pérdida en localizaciones dispersas.[5]

Una regla usada para sospechar una pérdida inicial no conocida, es la regla de los 3 puntos: Estos deben estar agrupados, disminuida significativamente su sensibilidad, y al menos uno, una significación estadística de p<1%.

Posiblemente, tan importante como saber reconocer las lesiones glaucomatosas, es saber la velocidad de pérdida o tasa de progresión; ya que conocer este dato nos permite predecir la evolución futura de nuestros pacientes y tomar decisiones terapeúticas más rentables.

Deben usarse series de campimetrías realizadas con el mismo tipo de campímetro y la misma estrategia ya que las diferencias que existen entre ellas pueden dar lugar a error (no comparar umbral completo con SITA estándar o SITA fast).[6]

El daño glaucomatoso puede clasificarse según los criterios de Hodapp-Parrish-Anderson

	MD	Nº puntos p<5%	Nº puntos p<1%	5º centrales
Daño leve	0 a -6dB	<13 (25%)	<7	0 puntos<15dB
Daño moderado	-6 a -12dB	<27 (50%)	<14	1punto<15 dB en un hemicampo
Daño severo	-12dB	>27	>14	Cualquier punto 0dB Puntos en ambos hemicampos <15dB

Los campímetros utilizados en nuestros hospitales, pueden incorporar programas de progresión, para tratar de minimizar factores de confusión y facilitar el seguimiento.[7]

Campímetro Humphrey, Análisis Guiado de Progresión (GPA TM)

1- Análisis basado en sucesos o eventos.

Este análisis está basado en detectar si hay o no cambios estadísticamente significativos en el campo visual, comparando basales con campos posteriores analizando punto por punto y refiriendo en que localización sucede, indicando las alteraciones con un código de color en función del número de veces que se compruebe.

Los análisis basados en sucesos han sido empleados en los grandes estudios aleatorizados y controlados: EMGT, AGIS, CIGTS Y UKGTS.

En la práctica clínica este tipo de análisis es más rápido en la detección de cambios campimétricos, (aunque en el análisis de tendencia con un número elevado de pruebas en el tiempo, también predice con exactitud la evolución)



Fig 17: *Ejemplo de análisis de eventos*

2- Análisis basado en tendencia.

El análisis de regresión lineal para determinar la tasa de progresión está ampliamente aceptado y se emplea en práctica clínica para decidir e indicar tratamientos médico-quirúrgicos.

La tasa de progresión campimétrica es la velocidad de empeoramiento del campo visual y se cuantifica normalmente realizando un análisis de regresión lineal de los índices globales MD o VFI en el tiempo.

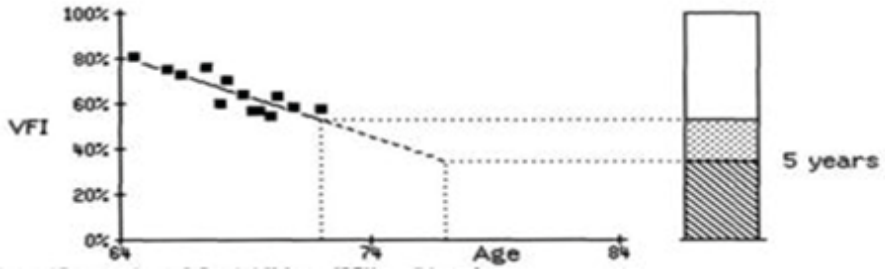

Fig 18: Ejemplo de análisis de tendencia

Campímetro Octopus, EyeSuite TM

1- Análisis de la tendencia de progresión global

Analiza el defecto medio y la varianza de pérdida a lo largo del tiempo, representado gráficamente tanto DM como LV en dB/año.

Se representa en X los cambios de DM y en Y los años, de esta forma se visualiza la pendiente de progresión

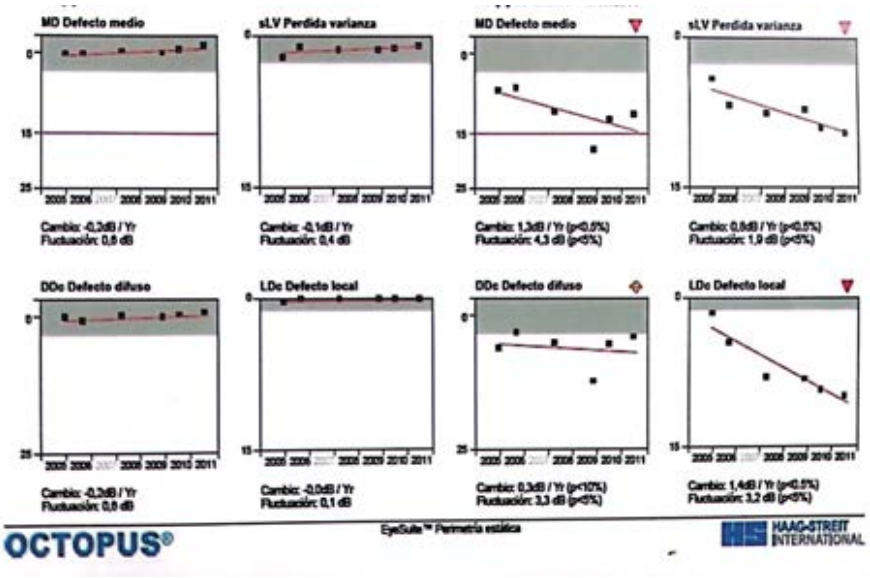

Fig 19: Análisis de la tendencia de progresión

2- La Curva Bebié

También denominada curva de defecto acumulativo, es un resumen en forma de gráfico de la pérdida de sensibilidad que engloba tanto la focal como la difusa.

En una pérdida difusa , la curva muestra una sensibilidad reducida en comparación con la curva de referencia normal (opacidad de medios).

En la pérdida focal , la curva muestra una disminución en la parte derecha en comparación con la referencia. (las pérdidas glaucomatosas suelen mostrar esta pérdida) [8]



Fig 20: curva de Bebié

3- Análisis de progresión por sectores o clusters

Este análisis, estudia la evolución del campo agrupando los puntos en 10 sectores, teniendo en cuenta la distribución de la capa de fibras nerviosas.

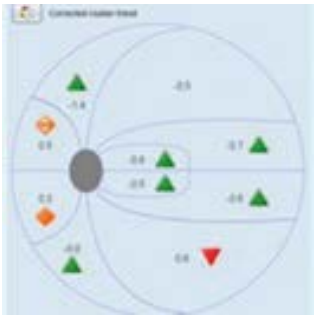

Fig 21: análisis agrupado por sectores

Determinar si un campo visual está progresando requiere de una serie mínima de entre 4-6 campos visuales en 2 años, aunque en función de la velocidad de pérdida pueden necesitarse más (realizaremos mas campimetrías al inicio de la evaluación, si sospechamos progresión y en casos de glaucoma avanzado).

El primer y segundo campo visual suele ser mejor desecharlos por la baja fiabilidad y el efecto aprendizaje.

La Sociedad Europea de Glaucoma recomienda 3 CV por año durante los 2 primeros años en los pacientes diagnosticados de forma reciente de glaucoma para poder calcular la tasa de progresión y vigilar los

ojos que progresan rápidamente.

Los pacientes con OHT no requieren la realización frecuente de campimetrías

Número de campos visuales por año necesarios para detectar la progresión indicada en el tiempo indicado			
VARIACIÓN DM	**2 AÑOS**	**3 AÑOS**	**5 AÑOS**
-0,5 dB /año	7	5	3
-1 dB /año	5	3	2
-2 dB /año	3	2	1

Diagnóstico diferencial y artefactos

Tanto a la hora de evaluar de forma inicial el daño funcional en un paciente con sospecha de glaucoma, como para evaluar la progresión del daño campimetrico en un paciente ya diagnosticado, tenemos que tener en cuenta que hay otras patologías y otros factores de confusión que pueden llevarnos a una interpretación errónea del campo visual.[9]

Antes de dar por válida la existencia del daño campimétrico debemos asegurarnos de que la campimetría esta correctamente realizada, el defecto es reproducible, es consistente con el daño estructural del nervio óptico que observamos y que no hay otra patología oftalmológica asociada que haya podido influir en la aparición de dicho defecto.

Existen ciertas afecciones retinianas que pueden simular un defecto arciforme similar al que vemos en el glaucoma: trombosis y embolia de rama venosa o arterial, respectivamente, por ejemplo.

Al igual que ocurre con la neuropatía glaucomatosa, otros tipos de neuropatías ópticas pueden producir alteraciones campimétricas similares a las del glaucoma: defectos arciformes y escalones nasales:

- Patologia vascular: Neuropatía isquémica anterior
- Neuropatías compresivas: intrínseca (glioma, meningioma, granulomas inflamatorios) o extrínseca (orbitopatía tiroidea, enfermedad inflamatoria orbitaria, angiomas, aneurismas, tumores)
- Las anomalías congénitas de la cabeza del nervio óptico: como las fosetas ópticas, el coloboma de disco óptico, la anomalía de “morning glory”, las papilas inclinadas y las drusas papilares

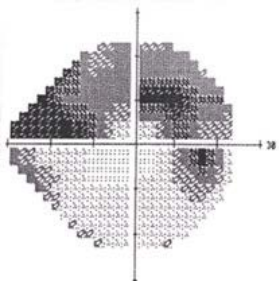

Fig 22: Defecto campimétrico producido por NOIA



Fig 23: Defecto campimétrico producido por drusas de nervio óptico

Por regla general, debemos sopechar y buscar la existencia de otras patologías neurorretininanas en caso de un empeoramiento brusco del CV

Una mala realización campimétrica puede dar lugar a defectos que asemejen a defectos arciformes:

- Mala colocación de la cabeza por falta de reposo de la frente en el reposacabezas: puede producir un defecto superior ya que los estímulos que llegan por arriba no llegan a ser percibidos.
- Mala colocación de la lente de pruebas: si está demasiado alejada del globo ocular, el reborde de la lente puede inducir un falso defecto periférico, también puede ocurrir en lentes de corrección en alta hipermetropia.
- Anomalías palpebrales: Una ptosis o una dermatocalasia que invade el eje pupilar también puede inducir un falso defecto arciforme superior, esto puede corregirse subiendo el parpado con esparadrapo a la hora de hacer la campimetría



Fig 24: Defecto campimétrico producido por ptosis palpebral que se corrige al elevar el párpado superior y fijarlo con esparadrapo



Fig 25: Defecto campimétrico producido por el reborde de la lente de pruebas que se corrige al posicionar la misma de forma correcta

Bibliografía

1 - Los requisitos en glaucoma. Wallace L.M. Alward

2- Terminology guidelines glaucoma. European glaucoma society 5th edition

3- Robert Cubbidge (2006) Campos visuales, Masson, Elsevier

4 - American Academy of Opthalmology (2008) glaucoma- Elsevier España

5 - Cubbidge R.P. Visual fields. Edinburgh: Elsevier;2005

6 - Heijl A, Lindgren G, Olsson J, et al. Visual field interpretation with empiric probability maps. Arch Ophthalmol 2009; 107:204-208

7 - Shaarawy T. et al. Glaucoma. Medical diagnosis and therapy. Volume one. 115-131

8 - Guia practica de progresión en glaucoma: Javier Moreno Montañes

9 - Defectos campimétricos no glaucomatosos: Maria Isabel Canut Jordana

SOCIEDAD DE OFTALMOLOGÍA
CASTELLANO LEONESA

GUÍA
GLAUCOMA
SOFCALE

La Importancia de la PIO:

Desde la HTO hasta el Glaucoma Normotensivo, PIO Objetivo

A.A. Merino Iglesias
L.M Cacharro Moras

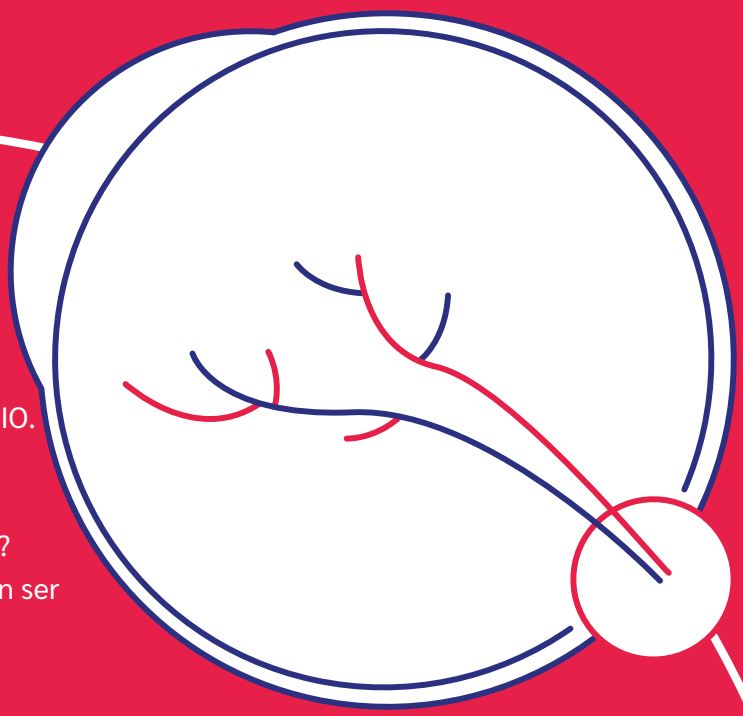

- Dinámica del Humor acuoso y presión intraocular
- Presión de perfusión y Glaucoma
- Distribución de la PIO en la población y relación con el Glaucoma. Fluctuaciones PIO.
- Métodos de medida de la PIO. Tonometría.
- PIO Objetivo
- ¿Qué entendemos por Hipertensión ocular?
- ¿Quiénes de los hipertensos oculares deben ser tratados?
- Seguimiento de los pacientes con HTO
- Bibliografía

Dinámica del Humor acuoso y presión intraocular

El humor acuoso (HA) procede del plasma desprovisto de proteínas. Contiene de 10-50 veces más ascorbato y es ligeramente más ácido e hipertónico que el plasma. Es producido en el epitelio no pigmentado de los procesos ciliares del cuerpo ciliar ubicado en la pars plicata y circula a través de la pupila hacia la cámara anterior. La secreción está sujeta a la influencia del sistema nervioso simpático, con acciones opuestas mediadas por los receptores β-2 (estimula la secreción) y α-2 (inhiben la secreción).

La formación HA se lleva a cabo mediante tres procesos diferentes:

- Secreción activa que tiene lugar en el epitelio ciliar de doble capa. Principal responsable de la producción del humor acuoso. Implica el uso de la ATPasa y de la anhidrasa carbónica.
- Ultrafiltración: paso de material soluble y líquido a través de microporos a consecuencia de un gradiente osmótico o hidrostático. Este gradiente osmótico o hidrostático acorta los vasos que van en el estroma de los procesos ciliares. A medida que desciende la presión, el gradiente baja y disminuye igualmente la producción de HA.
- Difusión pasiva: es el paso de una sustancia a través de un medio en respuesta a sus diferencias de concentración.

El HA drena fuera del ojo mediante tres vías:

- Vía dependiente de la presión: La vía trabecular (convencional) que se encarga aproximadamente del drenaje del 90% del humor acuoso. El HA atraviesa el trabeculum hacia el canal de Schlemm y de allí a las venas epiesclerales.
- Vías independientes de la presión:
  - La vía uveoescleral (no convencional) se ocupa del drenaje del 10% del humor acuoso. El HA pasa a través de la parte anterior del cuerpo ciliar al espacio supracoroideo drenando a la circulación venosa del cuerpo ciliar, la coroides y la esclera.
  - Una pequeña cantidad también drena a través del iris.

La tasa de producción normal del HA es de aproximadamente 2-2.5 µl/min, y su volumen total se recambia a una velocidad del 1 % por minuto, por lo que en 90 a 100 minutos se produce su recambio total. Puede verse afectada por una serie de factores:

- Integridad de la barrera hematoacuosa.
- Flujo de sangre al cuerpo ciliar.
- Regulación neurohormonal del tejido vascular y del epitelio ciliar.

La formación del HA varía diurnamente y disminuye a la mitad durante el sueño siguiendo una variación circadiana. En individuos sanos la PIO varía entre 3-6 mm Hg a lo largo del día. En paciente con glaucoma esta variación es mucho mayor y además, cuanto más altas sean las cifras de PIO más altas serán las fluctuaciones. En la mayoría de las personas las presiones máximas se alcanzan durante el sueño, en las primeras horas de la mañana, viéndose influido entre otras cosas por la presión venosa epiescleral (PvE) debido a que ésta aumenta en posición de decúbito supino.

También disminuye con la edad, tras traumatismos, inflamaciones intraoculares o tras la administración de ciertos fármacos (anestésicos generales, hipotensores sistémicos). La enfermedad oclusiva carotídea también puede disminuir su producción.

Clínicamente el HA es importante porque el balance entre su producción y drenaje condicionan la presión intraocular (PIO), de tal forma que la misma está influenciada por tres factores:

- La velocidad de producción de humor acuoso por el cuerpo ciliar.
- La resistencia al drenaje del humor acuoso a través del sistema malla trabecular-canal de Schlemm.
- El nivel de la presión venosa epiescleral.

La PIO se determina mediante la ecuación de Goldmann:

PIO= (F-U)/C+ PvE

Donde F es la formación del HA (2-3 µl/min), U es la tasa de drenaje por vía uveoescleral, C es la eliminación a través de la vía trabecular y PvE es la presión de las venas de la epiesclerótica.[1,2]

Presión de Perfusión y Glaucoma

El flujo sanguíneo ocular (FSO) está determinado por dos factores, la presión de perfusión ocular (PPO) que hace llegar la sangre a los tejidos oculares y la resistencia (R) que a dicho flujo se produce en los vasos sanguíneos.

FSO= PPO/R

El flujo sanguíneo del globo ocular depende en su totalidad de la arteria oftálmica.

El diámetro vascular es un factor que tiene gran influencia en la resistencia al flujo, pequeñas variaciones provocan cambios en la resistencia. Se conoce que la mayor resistencia al flujo se produce en las arteriolas con un radio de 10-25 µm y que están sujetas a la regulación por diversos sistemas de control.

Una vez que aumenta la PA, debería mejorar el FSO, sin embargo, cuando aumenta la PA, se provoca una vasoconstricción y un aumento de la resistencia vascular con disminución del FSO.

La presión de perfusión ocular, a su vez, se calcula como la diferencia entre la presión de la arteria oftálmica y la presión de las venas que drenan el ojo, cuyo valor en condiciones normales es igual o ligeramente superior al de la presión intraocular:

PPO = PAO – PVO

donde:

PPO: presión perfusión ocular;

PAO: presión arterial oftálmica;

PVO: presión venosa ocular.

Se puede relacionar la presión de perfusión ocular con la presión intraocular y la presión arterial. Para ello se sustituye en la anterior fórmula la presión de la vena oftálmica por la presión intraocular y la presión arterial oftálmica por la presión media de la arteria braquial. En posición erecta o sentados la presión arterial oftálmica tiene aproximadamente 2/3 del valor de la presión arterial media en la arteria braquial, esta diferencia se debe a la caída que sufre la presión por el desnivel de altura que existe entre el corazón y el globo ocular:

PAO = 2/3 PAMB

donde:

PAO: presión arterial oftálmica;

PAMB: presión arterial media en la arteria braquial.
La presión arterial media en la arteria braquial se calcula como la diferencia entre la presión de perfusión durante la sístole y la diástole: PAMB = PABdiast + 1/3(PABsist – PABdiast)

donde:

PAMB: presión arterial media en la arteria braquial;

PAB diast: presión arterial braquial en diástole;

PAB sist: presión arterial braquial en sístole.

Así pues, el flujo sanguíneo ocular se ve afectado por la presión arterial media en la arteria braquial, la presión intraocular y la resistencia al flujo de los vasos oculares:

FSO = (2/3 PAMB – PIO)/R

La PPO es un parámetro complejo que se puede entender como la diferencia entre la presión arterial y la presión ocular. Si la presión arterial es baja y la PIO normal puede llevar a una PPO reducida con lo cual la sangre tiene dificultades para llegar al ojo con el fin de suministrar oxígeno y nutrientes importantes. Por lo tanto, una PPO baja puede conducir a una reducción del flujo sanguíneo ocular e isquemia y/o hipoxia.

Normalmente, el cuerpo se adapta a los cambios en la presión arterial, la posición del cuerpo u otros factores para mantener la circulación constante a áreas importantes como el cerebro o los ojos. Para algunas personas, sus cuerpos pueden carecer de la capacidad de ajustar la circulación de forma adecuada, con lo cual es posible que los tejidos no cuenten con la nutrición apropiada y puedan sufrir daños con el paso del tiempo.

Algunas evidencias sugieren que la hipotensión, especialmente nocturna, puede jugar un papel en el desarrollo de daño glaucomatoso. No obstante, no todos los pacientes con hipotensión desarrollan glaucoma, lo que sugiere la existencia de una alteración en el mecanismo de autorregulación. Según la teoría vascular de la patogenia del Glaucoma primario de ángulo abierto (GPAA), la PA baja, en pacientes con la PIO alta puede reducir la PPO en la cabeza del nervio óptico, lo que causa daño isquémico a las células ganglionares de la retina. Un estudio que incluyó 101 pacientes con glaucoma de tensión normal, demostró la relación existente entre la presión de perfusión ocular media (PPOM) y la progresión del daño glaucomatoso en pacientes con glaucoma de tensión normal, el riesgo de progresión se relacionó con la PIO y con las fluctuaciones en la PPOM, siendo este último el factor de riesgo más importante para predecir la progresión del daño en la regiones centrales y paracentrales del campo visual.[1,3,4,5,6]

◦ Distribución de la PIO en la población y relación con el Glaucoma. Fluctuaciones de la PIO

La PIO en la población se distribuye según una curva normal, pero con desviación hacia la derecha (PIO elevada). La PIO media en una población adulta normal de raza blanca se estima entre 15-16 mmHg media por tonometría de aplanación, con una desviación estándar de unos 3 mmHg. Tradicionalmente se ha definido la PIO normal como dos desviaciones estándar a ambos lados de la media, se acepta por convenio como rango normal valores entre 11 y 21 mmHg, y cualquier nivel de PIO superior a 21 mm Hg se considera elevado. Sin embargo, cualquier punto de corte arbitrario de la PIO es una falsa medida para diferenciar entre salud y enfermedad. Las variaciones diurnas de la PIO pueden ser significativas y son mayores en los pacientes con glaucoma que en los individuos sanos. La evaluación de la PIO en distintos momentos del día puede ser útil en algunos pacientes.

Fluctuaciones de la PIO: la PIO no tiene un valor constante, sino que fluctúa a lo largo del tiempo.

Existen dos tipos de fluctuaciones: las fluctuaciones a largo plazo y las fluctuaciones a corto plazo. Las fluctuaciones a largo plazo son aquellas que se producen en el transcurso de meses o años, mientras que las fluctuaciones a corto plazo tienen lugar en horas o días.

Las fluctuaciones a largo plazo dependen linealmente de las cifras de PIO, es por ello que el rango de fluctuación es mayor en pacientes con glaucoma que en sujetos normales.

En el estudio AIGS se estimó que 3 mm Hg era el límite para considerar que un paciente tenía grandes fluctuaciones de PIO a largo plazo, siendo esta fluctuación un factor predictor independiente de progresión del campo visual.

Son muchos los estudios que han encontrado que las fluctuaciones a corto plazo son un factor de riesgo independiente para el glaucoma y su progresión, aún estando con cifras de PIO dentro del rango de la normalidad.

Drance confirmó que las variaciones diurnas de PIO en sujetos sanos no excedía los 5 mm Hg y que la mayoría de pacientes con glaucoma no tratados tenía fluctuaciones diurnas de PIO superiores a 5 mm Hg.

Se acepta que los rangos de fluctuación diurna de PIO en sujetos sanos suele estar entre 3-6 mm Hg, pudiendo alcanzar valores superiores a 10 mmHg en pacientes con glaucoma no tratados.

La realización de curvas tensionales puede explicarnos porque algunos pacientes presentan un deterioro progresivo del nervio óptico y del campo visual a pesar de estar bien controlados en las determinaciones de PIO aislada que hacemos en la consulta.

En la mayoría de estudios de curvas tensionales de 24 horas las medidas se realizan cada 4 horas, para las curvas tensionales diurna se realizan mediciones cada 2 horas incluyendo el momento del despertar.

Existe una gran controversia en cuál es el ritmo circadiano de la PIO en sujetos normales, aunque tradicionalmente se ha visto que la PIO es mayor por la mañana, hay estudios en los que se han descrito picos por la tarde, por la noche o incluso en otros estudios se ha encontrado que la PIO podría no tener un patrón reproducible.[1,2,7]

◦ Métodos de medida de la PIO. Tonometría.

Aunque hoy sabemos que la PIO no es la causa del glaucoma, y la consideramos como un factor de riesgo importante pero no único, en la génesis de la enfermedad sigue siendo el parámetro más importante no sólo para el diagnóstico, sino para el control de la progresión de la enfermedad y de su respuesta a nuestro tratamiento.

Por lo tanto, es indispensable que nos fiemos de los resultados que obtenemos con nuestras medidas. El estándar actual de tonometría es la tonometría de aplanación de Goldmann, realizada en una lámpara de hendidura.

El fundamento de la tonometría se basa en la relación entre la PIO y la fuerza que es necesaria para deformar la forma natural de la córnea hasta un punto determinado. Las propiedades biomecánicas de la córnea, tales como el grosor y la elasticidad, pueden afectar las medidas.

Los tonómetros pueden ser de dos tipos:

A-Tonometría de Contacto

1- Tonómetro de aplanación de Goldmann (TAG): Es el más utilizado en la actualidad y se considera el "gold estándar". Se basa en la ley de Imbert-Fick: $P = F/S$. El método consiste en iluminar la cabeza del biprisma del tonómetro con una luz azul (obtenida con un filtro color cobalto). El prisma sirve para aplanar la córnea, después de aplicar anestesia tópica y fluoresceína. El uso de la fluoresceína es importante, puesto que, sin ella, la PIO se subestima. El mando incorporado en le tonómetro presenta

una escala graduado y al girarse deben superponerse los dos semicírculos del menisco lagrimal, que se ven a través del prisma, al contacto con la superficie corneal. El estado de calibración del tonómetro debe realizarse con frecuencia y siguiendo las instrucciones del fabricante. Los errores de medida con TAG pueden ser debidos tanto a una técnica incorrecta como a la variabilidad biológica de ciertos parámetros corneales y oculares (las maniobras de Valsalva, la respiración entrecortada, apretar los párpados o una corbata excesivamente apretada pueden aumentar de manera ficticia los valores obtenidos en la PIO.[1,7,8]

2- Tonómetro de Perkins: es una versión portátil de TAG. Puede utilizarse en posición vertical o en decúbito supino.

3- Tonómetro de Contorno Dinámico (DCT o Pascal): Se utiliza montado en una lámpara de hendidura y contiene un sensor de presión en el capuchón que presenta una superficie cóncava. El resultado y la calidad de la medición se muestran digitalmente. Se considera que en esta técnica tiene menos influencia el espesor corneal central (CCT) que en la tonometría de aplanación de Goldmann. La DCT también mide la amplitud del pulso ocular, que es la diferencia entre PIO sistólica media y la PIO diastólica media. En la mayoría de estudios, la DTC es menos dependiente de la paquimetría que la tonometría de Goldmann, el TonoPen la tonometría mediante chorro de aire en ojos normales y en ojos después de cirugía refractiva LASIK. Es especialmente útil en pacientes post LASIK. Dos inconvenientes importantes de la DTC es que necesita un período de aprendizaje y el requerimiento de un tiempo de contacto córnea-tonómetro excesivo. Esta situación puede ocasionar daños en el epitelio corneal, con microerosiones en pacientes poco cooperadores o si el tonómetro lo utiliza personal no preparado para ello. Proporciona lecturas de PIO más bajas de lo real con lagrimación excesiva y lecturas de PIO más altas de lo real con lagrimación deficiente.[1,4,9]

4- Tonómetro de Rebote (iCare®): es un dispositivo portátil y sencillo de manejo. Aunque es un tonómetro de contacto, no requiere anestesia tópica, tiene una punta desechable que minimiza el riesgo de infección cruzada. El dispositivo procesa el movimiento de rebote de una sonda con forma de barra al interaccionar con el ojo. El rebote aumenta (es un impacto de corta duración) al aumentar la PIO del ojo. Para obtener una medida exacta se calcula la media de seis medidas. Debido a la facilidad de uso puede ser especialmente útil en casos difíciles de tomar la medida, como en niños, adultos no cooperadores o deficientes psíquicos. También se recomienda en casos de enfermedades corneales e irregularidades de la superficie de la misma pues el área de contacto es pequeña. Tanto el TAG como el iCare® se ven afectados de forma similar por los cambios en el espesor corneal central. Se recomienda el tonómetro como herramienta de screening, cuando el de Goldmann no pueda ser usado, ya que es capaz de estimar la PIO con un error de ± 3 mmHg en el 80% de los casos estudiados. Comparada con la tonometría de Perkins, el tonómetro iCare® permite medir la PIO de forma rápida y no invasiva, pero debiendo tener en cuenta que se produce una moderada sobreestimación de la PIO.[1,7,10]

5- Tono-Pen: es un tonómetro de mano portátil que determina la PIO haciendo contacto con la córnea (se recomienda contacto con la córnea central) mediante la punta de una sonda, que causa aplanancción/indentación de una pequeña área de la misma. Requiere anestesia tópica. Se determina la media de cuatro medidas válidas y también el error estándar. Al igual que iCare es útil para pacientes con enfermedades corneales e irregularidades de la superficie corneal, pues el área de contacto para la medida es muy pequeña.[1,7]

B-Tonometría de no Contacto

1- El tonómetro por chorro de aire o tonómetro de no contacto (NCT) usa un pulso rápido de aire para aplanar la córnea, por lo tanto trabaja con el mismo principio elemental que le tonómetro de Goldmann. Las ventajas incluyen la rapidez, que no necesita anestesia tópica y la ausencia de contacto ocular directo. Se recomienda calcular el valor medio de PIO una vez obtenidas varias lecturas de PIO en cada ojo. Pierde fiabilidad cuando la PIO basal es alta. Las medidas obtenidas se correlacionan bien con las que proporciona el TAG. Es útil en ojos con una cornea cicatriza, edematosa o irregular y en pacientes portadores de lentes de contacto blandas. Tiene tendencia a sobrestimar levemente la PIO en comparación con el TAG.[1,7]

2- Analizar de la Respuesta Ocular (ORA): utiliza la tecnología del chorro de aire para registrar dos medidas de aplanación, una mientras la córnea se está deformando hacia dentro y otra cuando la córnea regresa a su posición de reposo. La media de esas dos medidas da una medida de la PIO correlacionada con

Goldmann. La diferencia entre las dos medidas se denomina histéresis corneal (CH), que es resultado de la amortiguación que ejerce sobre la deformación corneal el componente "viscoso" de la biomecánica corneal. La medida de la CH es la base para dos nuevos parámetros adicionales: La presión intraocular con compensación corneal (PIOcc) y el factor de resistencia corneal. La PIOcc es una medida que se afecta menos por las propiedades biomecánicas corneales. Se recomienda realizar varias medidas de buena calidad en cada ojo y calcular el valor promedio.[1,7]

3- Tonómetro Corvis ST: Es un tonómetro por chorro de aire combinado con una cámara Scheimpflug de alta velocidad que registra la deformidad corneal durante el disparo del chorro de aire. Lo resultados que proporción, entre otros, son la PIO no corregida, la PIO corregida por la biomecánica y el CCT.[1,7]

◦ PIO Objetivo

El aumento de la PIO ha sido considerado como el principal factor de riesgo para el desarrollo y progresión del glaucoma de ángulo abierto y es también el único que puede ser controlado y modificado, por lo que es de vital importancia obtener una medida fiable de la PIO.

El gold standard adoptado para este fin es la tonometría de aplanación, que se suele realizar con el tonómetro de Goldmann. La media de la PIO habrá de realizarse antes de la gonioscopia y de la dilatación pupilar, su registro deberá acompañarse de la hora del día y del valor de presión arterial. El ritmo circadiano de la PIO puede ser evaluado mediante una curva de presión diurna, que demuestre las posibles fluctuaciones. Del mismo modo puede realizarse una monitorización ambulatoria de la presión arterial (MAPA) durante 24 horas, para descartar la presencia de una hipotensión subclínica que pueda poner en riesgo el flujo sanguíneo ocular.

Se debe prestar especial atención a errores que pueden surgir a la hora de realizar las medidas con el tonómetro de aplanación de Goldmann. Entre las causas de estos errores se incluyen: las maniobras de Valsalva durante la medición, la respiración entrecortada, el apretar los párpados, pudiendo elevar todos ellos de manera ficticia la medida de la PIO.

Es conocida la importancia de la medida del espesor corneal central (ECC), cuyo valor normal en la población española es de 544,3±33 µm en mujeres y de 543,1±29 µm en hombres. De este modo, valores altos de ECC, pueden causar una sobrestimación del valor de la PIO y valores bajos de ECC una infraestimación de la misma. Si bien, todavía no existe un acuerdo en cuanto a si existe un algoritmo de corrección útil y validado para correlacionar las medidas de la tonometría de aplanación y ECC y en general no deben emplearse para corregir los valores de la PIO.

El establecimiento de una PIO objetivo ha sido durante largo tiempo un pilar fundamental en la gestión del glaucoma para el oftalmólogo en su práctica clínica diaria. Hoy en día la PIO objetivo se considera un rango, no un número específico, que permitiría evitar el avance del glaucoma o prevendría la aparición del mismo con la mínima afectación de la calidad de vida del paciente.

Es importante también tener en cuenta que la PIO objetivo es un concepto cambiante, debería ser reconsiderada periódicamente y siempre que se detecte progresión de la enfermedad o aparezcan comorbilidades oculares y/o sistémicas.

No existe un nivel único de PIO apropiado para todos los pacientes, así que la PIO objetivo tiene que ser estimada específicamente para cada ojo de cada paciente.[1,7,11,12,13,14]

Existen una serie de factores a considerar a la hora de establecer la PIO objetivo:

1.- Estadio del glaucoma, a mayor daño glaucomatoso basal, menor debería ser la PIO objetivo

2.- Edad y esperanza de vida, a mayor esperanza de vida menor PIO objetivo.

3.- PIO basal sin tratamiento, a menor PIO sin tratamiento, menor debería ser la PIO objetivo.

4.- Tasa de progresión durante el seguimiento, a mayor velocidad de progresión, menor deberá ser la PIO objetivo.

5.- Presencia de factores de riesgo adicionales, por ejemplo la pseudoexfoliación.

El factor predictivo, más importante, de ceguera en el glaucoma es un daño avanzado en el campo visual al inicio.

En un paciente de reciente diagnóstico, la tasa de progresión no se conoce y por lo tanto la PIO objetivo se estima en base a los factores de riesgo para la progresión.

Tras un tiempo de seguimiento y pruebas perimétricas suficientes, habitualmente con 3 campos visuales por año los 2 primeros años, se puede determinar de forma fiable la tasa de progresión, entonces disminuye la importancia que debe darse a los factores de riesgo y aumenta la que se da a la tasa de progresión en la toma de decisiones. La tasa de progresión debería emplearse para ajustar la PIO objetivo, teniendo en cuenta los niveles de PIO a lo largo del tiempo de seguimiento, la esperanza de vida y el daño en la función visual en ese momento.

Si el campo visual está empeorando a un ritmo que puede llegar a amenazar la calidad de vida, la PIO objetivo se debe reducir aún más.

Si se han realizado suficientes campos visuales, para estimar la tasa de progresión y ésta es lo suficientemente baja como para no suponer un impacto en la calidad de vida del paciente, entonces, la PIO objetivo podría ser revisada al alza, tanto si no se ha conseguido alcanzar la PIO objetivo, como si para conseguirla el paciente está recibiendo un tratamiento excesivo o padece efectos secundarios del mismo.

Si no hay suficientes campos visuales para estimar de forma fiable la tasa de progresión y no se ha alcanzado la PIO objetivo, se deberá considerar intensificar el tratamiento.

Teniendo en cuenta todo lo anterior y en función de los principales estudios llevados a cabo en glaucoma podríamos establecer unos niveles de PIO objetivo de la siguiente manera:

1.-En pacientes hipertensos: Reducción de la PIO entre un 20-25% de la basal o PIO menor a 26 mmHg, escogiendo el resultado que fuera menor.

2.-Glaucoma leve-inicial (DM ≤ 6 dB): PIO entre 18-20 mmHg con una reducción entre 25-30%, puede ser suficiente.

3.-Glaucoma moderado (DM > 6 y ≤ 12 dB): Puede requerir una PIO entre 15–17 mmHg con una reducción al menos del 30%.

4.-Glaucoma grave-avanzado (DM > 12): puede ser necesario alcanzar una PIO más baja alrededor de 10–12 mmHg, con una reducción por encima del 35%.

Sin embargo, los estudios al respecto no son concluyentes a la hora de establecer unos rangos cuantitativos que nos permitan utilizarlos en nuestra práctica clínica. A este respecto, Allergan ha presentado una herramienta que emplea un algoritmo basado en la evidencia de ensayos de referencia para ayudar a estimar y establecer las PIOs objetivo específicas del paciente, es el llamado SSY Engine (según sus siglas en inglés, Save Sight Years Engine o ahorrador de años de pérdida de visión). Para llevarlo a cabo será necesaria cierta información previa sobre el paciente:

1.-Edad en el momento de la primera prueba de campo visual

2.-Tasa de progresión de la enfermedad

3.-PIO media

4.-Valor actual del índice de campo visual (VFI) del perímetro de Humphrey o valor de la desviación media (DM) del perímetro de Octopus

El SSY Engine extrapola la evolución esperable y muestra de manera gráfica el escenario original con la

edad que tendrá el paciente al entrar en riesgo para su calidad de vida visual y que el programa sitúa en el 50% de la capacidad del campo visual. La principal aportación de la herramienta no es sólo conocer cómo una mayor reducción de la PIO puede alterar la futura tasa de progresión, sino que nos permite obtener una PIO objetiva concreta que complemente nuestra experiencia clínica y nos ayude en el manejo individualizado del paciente siguiendo las recomendaciones de las Guías de la Sociedad Europea de Glaucoma.

El mejor momento para utilizar el SSY Engine es 2-3 años después del diagnóstico, cuando se han adquirido suficientes datos de perimetría (3 CV anuales los dos primeros años) y se ha calculado la tasa de progresión. Dicha herramienta la encontramos online de forma gratuíta (https://www.ssyengine.com/).

Es fundamental entender que el concepto de PIO objetivo debe individualizarse teniendo en cuenta las características de cada uno de nuestros pacientes, siendo fundamental sus expectativas, enfermedades de base, edad y calidad de vida.[1,7,11,12,13,14]

¿Qué entendemos por Hipertensión Ocular?

En las *Guías Europeas de Glaucoma*, se define la hipertensión ocular como aquella entidad de etiología y fisiopatología desconocida, que se caracteriza por los siguientes signos y síntomas: PIO>21 mm Hg sin tratamiento, campo visual normal, papila y capa de fibras nerviosas retinianas normales, gonioscopia que demuestre un ángulo abierto excluyendo cierres angulares intermitentes y ausencia de antecedentes o signos de otra enfermedad ocular (uveítis, trauma, pseudoexfoliación o síndrome de dispersión pigmentaria) o uso de corticoides. [7,11,12,13]

¿Quiénes de los Hipertensos Oculares deben ser tratados?

El objetivo del tratamiento es alcanzar un rango de presión que disminuya la probabilidad de conversión a glaucoma.

Según estudios epidemiológicos un 10% de los pacientes diagnosticados de HTO acabarán desarrollando glaucoma, por lo tanto, es de vital importancia detectar a estos pacientes para iniciar tratamiento que evite la progresión, ya que a la hora de plantearse el tratamiento, la única diana accesible para el oftalmólogo es la reducción de la PIO.

El estudio OHTS (The Ocular Hypertension Treatment Study) mostró que es posible retrasar el desarrollo de GPAA en pacientes hipertensos alcanzando una reducción de la PIO de un 18% y manteniéndola durante al menos 5 años. Sin embargo, el posterior estudio EGPS (The European Glaucoma Prenvention Study), el cual comparaba el efecto de loa dorzolamida frente a placebo, no pudo confirmar los hallazgos anteriores.

Además del valor de la PIO, es fundamental descartar la presencia de factores de riesgo para el desarrollo y progresión de glaucoma como:

1.- Edad (> 40 años).

2.- Raza, afroamericana.

3.- Antecedentes familiares de glaucoma.

4.- Diabetes mellitus.

5.- Miopía.

6.- Factores sociales, como la dificultad de seguimiento periódico.

7.- Espesor corneal central bajo.

Si existen factores de riesgo, incluso con PIO<21 mm Hg se podría plantear el inicio de tratamiento y seguimiento del paciente.

La prolongación del estudio Ocular Hypertension Treatment Study (OHTS) a 13 años (OHTS 2) permitió la estratificación del riesgo de conversión a glaucoma entre los pacientes hipertensos oculares, en base a:

1. Edad más avanzada
2. Presión intraocular basal más alta
3. Espesor corneal central más delgado
4. Excavación papilar vertical mayor
5. Mayor desviación estándar del patrón en el campo visual de Humphrey

Dividiéndoles así, en 3 grupos mediante una calculadora de riesgo desarrollada por dicho estudio:

1. Riesgo bajo: menor del 6%
2. Riesgo medio: entre 6-13%
3. Riesgo alto: mayor del 13%

Esta calculadora de riesgo está disponible de forma gratuita vía online (https://ohts.wustl.edu/risk/) y representa una importante arma terapéutica a la hora de abordar nuestros pacientes hipertensos y que deberíamos de utilizar en nuestra práctica clínica habitual. El estratificar a los pacientes nos permitirá determinar qué estrategia será la más correcta a la hora de tratarlos, ya que como se observó en el OHTS 2, en los pacientes de bajo riesgo la simple observación sería la opción más eficiente no así en el grupo de alto riesgo en el que el tratamiento médico estaría indicado por el elevado riesgo de conversión a glaucoma.

Es evidente que todas estas observaciones hay que individualizarlas ya que como se ha indicado los resultados en el OHTS 2 son a 13 años vista, por lo que la esperanza de vida puede condicionar claramente nuestra actitud terapéutica.

Sin embargo dicha herramienta cuenta con ciertas limitaciones y es que los resultados obtenidos no pueden ser aplicados de forma estricta en todos los pacientes atendidos en nuestra consulta ya que todos no cumplen con los criterios de inclusión en este estudio y por lo tanto no podemos garantizar que en estos pacientes se cumplan dichas estimaciones.[6,7,11,12,13,15,16,17,18]

◦ Seguimiento de los Pacientes con HTO

El seguimiento de los pacientes con HTO es fundamental tanto si se ha iniciado un tratamiento como si no. Durante el seguimiento se recomienda una exploración completa para la detección precoz de progresión que puedan dar lugar al desarrollo de glaucoma.

En cada visita se evaluarán:

1.- Refracción.

2.- Agudeza visual (AV).

3.- Biomicroscopía (BMC).

4.- PIO (cada +1 mmHg incrementa un 16% el riesgo de desarrollo de glaucoma y 31% de desarrollar lesiones en el campo visual).

5.- Oftalmoscopia.

6.- Pruebas complementarias (perimétricas y OCT).

Los pacientes con HTO y sin tratamiento (por tanto, con PIO < 26 mmHg y sin factores de riesgo) el seguimiento se realizará cada 6–12 meses de acuerdo con el rango de presión y el riesgo.

Los pacientes con HTO (PIO>26 mm Hg) en tratamiento serán re-evaluados una vez al año una vez conseguido el objetivo terapéutico.

Los pacientes con HTO y con probable tratamiento (por lo tanto con algún factor de riesgo y con PIO < 26 mmHg) el seguimiento se realizará cada 4-6 meses.[7,11,12,16]

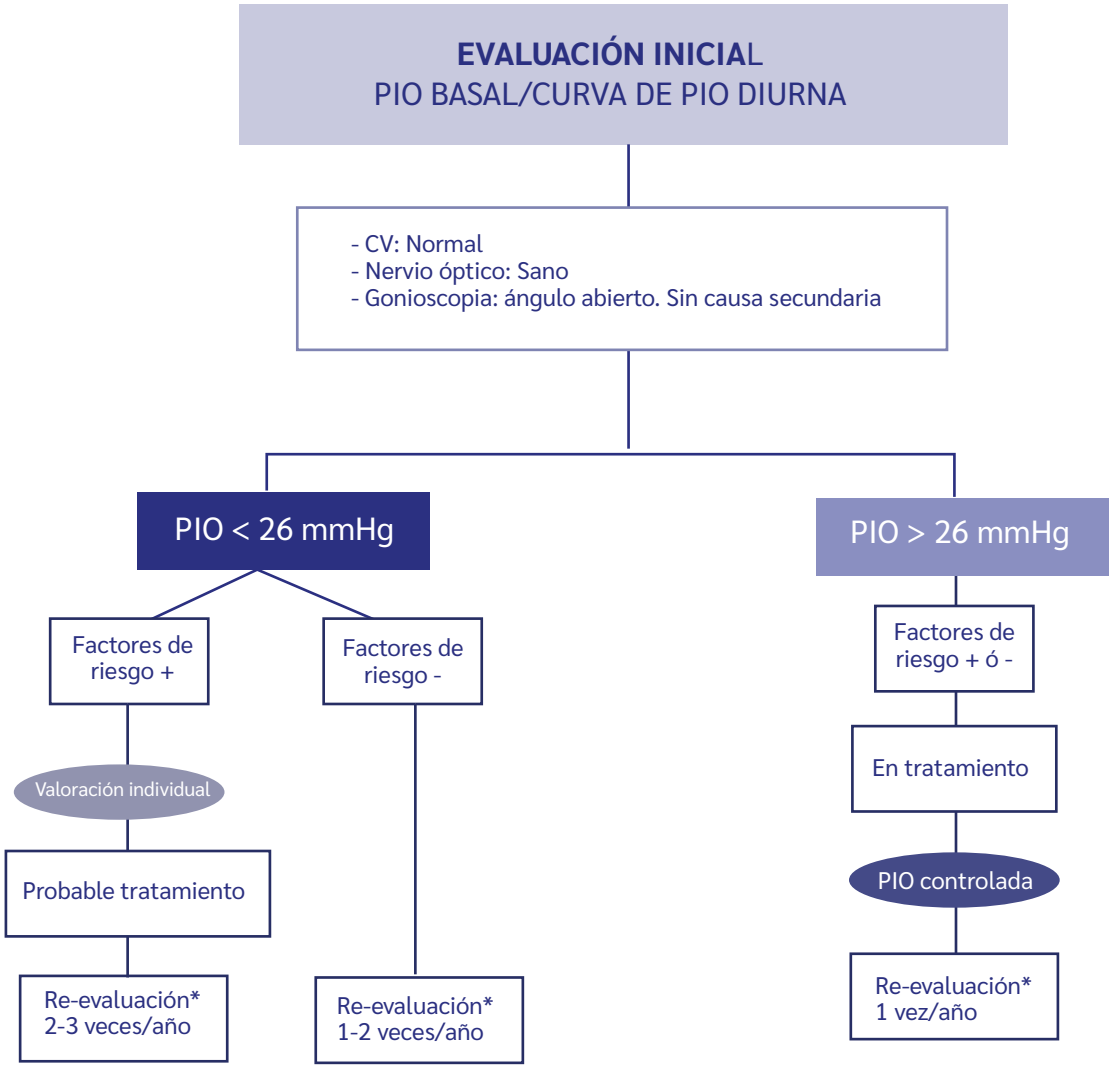

Bibliografía

1.-Tanna ap. 2022-2023 Basic and Clinical Science Course, Section 10. 2022.

2.-Salmon JF, Kanski JJ. Kanski, oftalmología clínica : un enfoque sistemático. Barcelona: Elsevier; 2021.

3.- Leske MC. Ocular perfusion pressure and glaucoma: clinical trial and epidemiologic findings. Current Opinion in Ophthalmology. 2009 Mar;20(2):73–8.

4.- Deokule S, Vizzeri G, Boehm AG, Bowd C, Medeiros FA, Weinreb RN. Correlation Among Choroidal, Parapapillary, and Retrobulbar Vascular Parameters in Glaucoma. American Journal of Ophthalmology. 2009 Apr;147(4):736-743.e2.

5.-Jürgens C, Grossjohann R, Tost FHW. Relationship of systemic blood pressure with ocular perfusion pressure and intraocular pressure of glaucoma patients in telemedical home monitoring. Medical Science Monitor. 2012;18(11):MT85–9.

6.-Harris A, Jonescu-Cuypers CP. The impact of glaucoma medication on parameters of ocular perfusion. Current Opinion in Ophthalmology. 2001 Apr 1;12(2):131–7.

7.- European Glaucoma Society Terminology and Guidelines for Glaucoma, 5th Edition. British Journal of Ophthalmology. 2021 Jun;105(Suppl 1):1–169.

8.- Kohlhaas M, E. Spörl, Böhm A, Pollack K, Sandner D, Le P. Applanationstonometrie bei Normalpatienten und Patienten nach LASIK. Klinische Monatsblatter Fur Augenheilkunde. 2005 Oct 1;222(10):823–6.

9.- Schneider E, Grehn F. Intraocular Pressure Measurement-Comparison of Dynamic Contour Tonometry and Goldmann Applanation Tonometry. Journal of Glaucoma. 2006 Feb;15(1):2–6.

10.- Fernandes P, Diaz-Rey JA, Queiros A, Gonzalez-Meijome JM, Jorge J. Comparison of the ICareR rebound tonometer with the Goldmann tonometer in a normal population. Ophthalmic and Physiological Optics. 2005 Sep;25(5):436–40.

11.- Gordon MO. The Ocular Hypertension Treatment Study. Archives of Ophthalmology. 1999 May 1;117(5):573.

12.- Kass MA. The Ocular Hypertension Treatment Study. Archives of Ophthalmology. 2002 Jun 1;120(6):701.

13.- Delaying Treatment of Ocular Hypertension. Archives of Ophthalmology. 2010 Mar 1;128(3):276.

14.- Sihota R, Angmo D, Ramaswamy D, Dada T. Simplifying “target” intraocular pressure for different stages of primary open-angle glaucoma and primary angle-closure glaucoma. Indian Journal of Ophthalmology. 2018;66(4):495.

15.- The effectiveness of intraocular pressure reduction in the treatment of normal-tension glaucoma. American Journal of Ophthalmology. 1998 Oct;126(4):498–505.

16.- The advanced glaucoma intervention study (AGIS): 7. the relationship between control of intraocular pressure and visual field deterioration. American Journal of Ophthalmology. 2000 Oct;130(4):429–40.

17.- Weinreb RN, Friedman DS, Fechtner RD, Cioffi GA, Coleman AL, Girkin CA, et al. Risk assessment in the management of patients with ocular hypertension. American Journal of Ophthalmology. 2004 Sep;138(3):458–67.

18.- Peeters A, Webers CAB, Prins MH, Hendrikse F, Schouten JSAG. The Clinical Impact of 2 Different Strategies for Initiating Therapy in Patients With Ocular Hypertension. Journal of Glaucoma. 2011 Jan;20(1):30–6.

SOCIEDAD DE OFTALMOLOGÍA
CASTELLANO LEONESA

GUÍA
GLAUCOMA
SOFCALE

Tratamiento médico de glaucoma primario de ángulo abierto

P. Soler Bartrina
A. Vanessa Sánchez-Ferreiro

- Introducción
- Pautas de tratamiento
- Tratamiento médico y adherencia
- Enfermedad de superficie ocular
- Principios activos
- Medicación de Glaucoma y embarazo
- Anexos
- Bibliografía

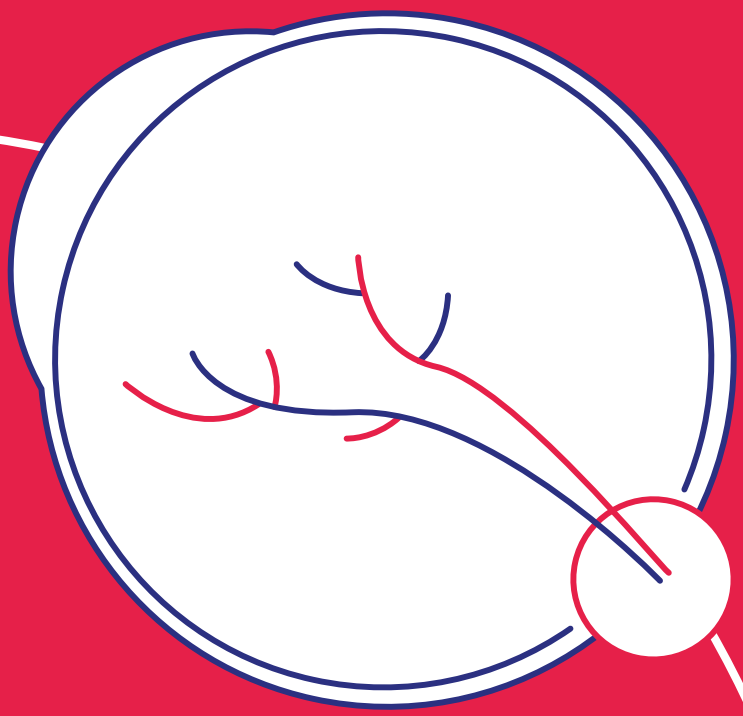

Introducción

El tratamiento del glaucoma primario de ángulo abierto busca mantener una presión intraocular (PIO) dentro de un rango que disminuya la velocidad y tasa de progresión. Con ello se pretende mantener el mayor tiempo posible un campo visual que no disminuya la calidad de vida del paciente.[1] Actualmente el tratamiento médico mediante colirios ocupa el primer escalón junto con la trabeculoplastia láser.

Existen 5 grupos de medicamentos aprobados para el tratamiento del glaucoma primario de ángulo abierto, ordenados según potencia hipotensora y tolerabilidad son los siguientes:

1. Análogos de prostaglandinas
2. Beta-bloqueantes
3. Agonistas alfa 2 - adrenérgicos
4. Inhibidores de la anhidrasa carbónica
5. Colinérgicos

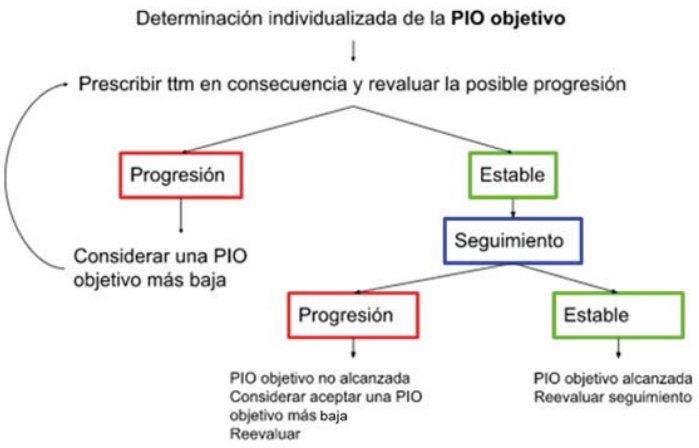

Figura 1: *Adaptación de algoritmo de ajuste de tratamiento.*[2]

Pautas de tratamiento

El esquema recomendado es iniciar el tratamiento en monoterapia teniendo en cuenta las contraindicaciones y evaluar la tolerabilidad y la efectividad sobre la PIO. No existe en la literatura un tiempo recomendado entre la indicación y la evaluación del medicamento, no obstante, consideramos prudente evaluar la efectividad y tolerabilidad en 4-6 semanas.

Si se consigue el objetivo del tratamiento la recomendación es continuar con las citas de seguimiento. En caso de no conseguirse o intolerancia del medicamento puede valorarse el cambio de fármaco o añadir un 2º grupo de principios activos. Si el tratamiento no es bien tolerado o no se consigue una PIO segura puede valorarse cambiar de fármaco o añadir un 3º principio activo.

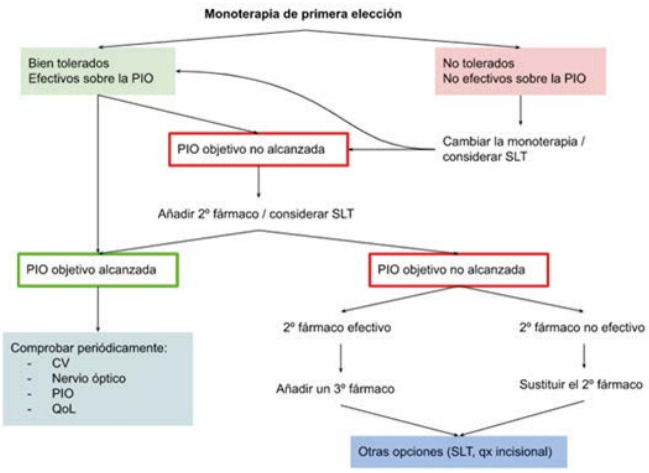

Figura 2: *adaptación del algoritmo del tratamiento tópico de glaucoma.*[2]
(SLT: trabeculoplastia láser selectiva; CV: campo visual; QoL: calidad de vida; qx: cirugía).

Tratamiento médico y adherencia

La adherencia al tratamiento se define como la cooperación del paciente en las recomendaciones dadas por el médico. Para facilitar la adherencia se recomienda:

- El uso de combinaciones fijas de varios principios activos en contra de utilizar más de un colirio.
- La elaboración de hojas de recomendaciones que informen sobre el uso correcto del medicamento.
- Medidas que reduzcan los efectos secundarios locales y sistémicos (oclusión de puntos lagrimales, uso lágrimas artificiales, rechazar colirios con conservantes, rechazar colirios genéricos)

Enfermedad de Superficie Ocular

Los pacientes con glaucoma requieren habitualmente múltiples medicaciones, con múltiples dosis durante años y décadas. La exposición crónica a estos medicamentos puede derivar en un aumento de la prevalencia de la enfermedad de superficie ocular, una constelación de signos que incluyen alteraciones palpebrales, hiperemia conjuntival, irritación y visión borrosa. La clínica de la enfermedad de superficie ocular se correlaciona con el número de fármacos y con los conservantes utilizados en la formulación.[3]

Los conservantes son sustancias reguladas por las agencias de farmacopea para la prevención de contaminación bacteriana y fúngica de colirios multidosis. El cloruro de benzalconio (BAK) es el conservante más utilizado a concentraciones de ente 0.005% y 0.02% lisa las membranas celulares. Tiene una eficacia excelente y se encuentra ampliamente aceptados por las distintas agencias reguladoras.[3]

Existen alternativas al BAK como son:[4]

- La formulación unidosis
- El desarrollo de otros conservantes como el polucuaternium-1 (Polyquad), complejo oxiclórico estabilizado (Purite) y perborato de sodio (GenAqua).
- El desarrollo de envases multidosis modificados como el sistema ABAK y el Comod.
- En el anexo 1 se muestra una tabla con las distintas formas comerciales aprobadas por la Agencia Española del Medicamento y del Producto Sanitario en los cuales no consta el conservante BAK.

Principios activos

Análogos de prostaglandinas

Son las principales moléculas utilizadas. Actúan facilitando el drenaje de humor acuoso a través de la vía uveoescleral. Son capaces de descender la PIO entorno a un 20-30%. Se administra una única vez al día y los efectos secundarios más frecuentes es irritación conjuntival y cambios de pigmentación periocular. Pese a su alto perfil de seguridad debe utilizarse con precaución en pacientes con antecedentes de uveítis y edema macular por posibilidad de empeorar el cuadro inflamatorio.

Betabloqueantes

Son el segundo grupo más utilizado. Su mecanismo de acción es disminuir la producción de humor acuoso siendo capaces de disminuir la PIO entorno un 20-25%. Su administración habitual de 2 veces al día siendo más efectiva su administración por la mañana coincidiendo con el ritmo catecolaminérgico circadiano. Está contraindicado en pacientes con asma, Enfermedad Pulmonar Obstructiva Crónica o broncoespasmo y debe evitarse en pacientes con bloqueo auricoventricular de 1º grado o con frecuencia cardíaca baja.

Agonistas alfa-2 adrenérgicos

El mecanismo de acción es compartido entre la disminución de producción de humor acuoso y la presión venosa epiescleral junto con el aumento de drenaje de la vía uveoescleral. Su administración más habitual es de 2 veces al día. El principal inconveniente es su mala tolerabilidad produciendo cuadros de hipersensibilidad de hasta el 20% tras un año de uso.

Su uso está contraindicado en pacientes que estén tomando Inhibidores de la Mono Amino Oxidasa (IMAO) y en niños por riesgo de depresión del sistema nervioso autónomo (bradicardia, apnea e hipotensión).

Inhibidores de la anhidrasa carbónica

Medicamento ampliamente utilizado y que es capaz de reducir la PIO un 15-20%. Su administración habitual es de 2 veces al día y su mecanismo de acción es la reducción de la producción de humor acuoso. Su principal efecto secundario es la conjuntivitis irritativa tras la administración. Debe utilizarse con cuidado en pacientes con patología corneal por aumento del riesgo de descompensación endotelial. Está contraindicado su uso en pacientes con alergia a sulfonamidas por reacción cruzada.

La administración de forma sistémica mediante comprimidos es también ampliamente utilizada. El

principio activo más utilizado es la acetazolamida y puede administrarse en forma de comprimidos de 250mg hasta 4 veces al día. Esta molécula se elimina únicamente a través de la orina por lo que en pacientes con insuficiencia renal debe ajustarse la dosis. Igualmente debe evitarse su indicación en pacientes con antecedentes de litiasis renales, alergia a sulfamidas y drepanocitosis. Otros efectos secundarios que pueden aparecer y que tienen que monitorizarse son la aparición de parestesias en manos y pies, anorexia y cansancio.

Colinérgicos

Los agentes parasimpaticomiméticos actúan facilitando el drenaje del humor acuoso contrayendo el músculo ciliar, puede reducir la PIO entorno 15-20% y su administración puede ser hasta 4 veces al día. Su tolerabilidad es mala por la cantidad de efectos secundarios que puede inducir: miopización, catarata, desgarro retiniano, epífora, sinequias posteriores, cambio en la percepción de los colores. Debido a su potencial para romper la barrera hemato-acuosa deben evitarse en pacientes con glaucoma uveítico.

◦ Medicación de Glaucoma y embarazo

Respecto al tratamiento médico del glaucoma en pacientes embarazadas, el primer trimestre es el momento más crítico por el riesgo de teratogenicidad. Por lo que es importante identificar estas a mujeres en edad fértil con glaucoma y con deseo de concepción. En estas pacientes se debe consensuar una estrategia terapéutica y de seguimiento que se ajuste a los riesgos potenciales para el feto y la visión de la paciente.

En caso de decidir continuar el tratamiento hipotensor debe priorizarse por aquellos considerados como más seguros, emplearse la mínima dosis efectiva y seguir estrategias para disminuir el riesgo de absorción sistémica. Pese a la poca evidencia, el anexo 3 resume las recomendaciones publicadas en las principales guías de práctica clínica.

Durante el embarazo el tratamiento de primera línea debería ser la brimonidina, en segunda un betabloqueante y en el tercer escalón podría ser un inhibidor de la anhidrasa carbónica tópica.[5]

No obstante, la lactancia, por el riesgo de provocar efectos secundarios sobre el recién nacido que cuenta con unas características farmacocinéticas más desfavorables, el medicamento recomendado de primera línea sería el inhibidor de la anhidrasa carbónica tópica. Como alternativa podría utilizarse el timolol, éste junto con la acetazolamida son los 2 únicos medicamentos recomendados por la Academia americana de pediatría.[5]

Anexos

Anexo 1[6]

Principio activo	Nombre/Casa comercial	Forma de presentación	Excipientes susceptibles de declaración oblicugaria.
Latanoprost 0.005%	Monoprost (Thea)	Unidosis	MACROGOLGLICEROL, HIDROXIESTEARATO DE SORBITOL EDETATO DE DISODIO HIDROXIDO DE SODIO
	Xiop (Horus)	Colirio en solución en envase unidosis	CLORURO DE SODIO DIHIDROGENOFOSFATO DE SODIO MONOHIDRATO HIDROGENO FOSFATO DE DISODIO ANHIDRO
Travoprost 0.004%	Sinetrav (Horus)	Colirio en solución	MACROGOLGLICEROL, HIDROXIESTEARATO DE CLORURO DE SODIO PROPILENGLICOL ACIDO BORICO MANITOL (E-421) HIDROXIDO DE SODIO
	Vizitrav (Bausch & Lomb)	Colirio en solución	MACROGOLGLICEROL, HIDROXIESTEARATO DE CLORURO DE SODIO PROPILENGLICOL ACIDO BORICO MANITOL (E-421) HIDROXIDO DE SODIO
	Visutrax (Visufarma)	Colirio en solución en envase unidosis	MANITOL (E-421) MACROGOLGLICEROL, HIDROXIESTEARATO DE ACIDO BORICO EDETATO DE DISODIO
Tafluprost 0.0015%	Saflutan (Santen)	Colirio en solución en envase unidosis	GLICEROL DIHIDROGENOFOSFATO DE SODIO DIHIDRATO EDETATO DE DISODIO HIDROXIDO DE SODIO
Bimatoprost 0.03%	Lumigan (Abbvie)	Colirio en solución en envase unidosis	CLORURO DE SODIO HIDROXIDO DE SODIO HIDROGENOFOSFATO DE SODIO HEPTAHIDRATO
	Amirio (Sifi)	Colirio en solución	HIDROGENOFOSFATO DE SODIO DODECAHIDRATO CLORURO DE SODIO
	Bimeox (Salvat)	Colirio en solución en envase unidosis	CLORURO DE SODIO HIDROGENOFOSFATO DE SODIO HEPTAHIDRATO HIDROXIDO DE SODIO

Principio activo	Nombre/Casa comercial	Forma de presentación	Excipientes susceptibles de declaración oblicugaria.
	Vizibim (Bausch&Lomb)	Colirio en solución	CLORURO DE SODIO HIDROGENOFOSFATO DE SODIO HEPTAHIDRATO ACIDO CLORHIDRICO / HIDROXIDO DE SODIO
Timolol 2.5mg/mL o 5mg/mL	Timabak 2.5 mg/mL y Timabak 5 mg/mL (Thea)		DIHIDROGENOFOSFATO DE SODIO DIHIDRATO HIDROGENOFOSFATO DE SODIO DODECAHIDRATO
Carteolol 20mg/mL		Colirio de liberación prolongada en envase unidosis	DIHIDROGENOFOSFATO DE SODIO DIHIDRATO HIDROGENOFOSFATO DE SODIO DODECAHIDRATO HIDROXIDO DE SODIO CLORURO DE SODIO
Apraclonidina 10mg/mL	Iopimax 10mg/mL (Alcon)	Colirio en solución en envase unidosis	CLORURO DE SODIO HIDROXIDO DE SODIO ACETATO DE SODIO TRIHIDRATO
Brimonidina 2mg/mL	Brimvera (Esteve)	Colirio en solución en envase unidosis	CLORURO DE SODIO CITRATO DE SODIO (E-331) HIDROXIDO DE SODIO
	Bripio (Pharma Stulln)	Colirio en solución en envase unidosis	CLORURO DE SODIO CITRATO DE SODIO (E-331) HIDROXIDO DE SODIO
Dorzolamida 2%			
Brinzolamida 1%			
Pilocarpina			
Latanoprost 0.005% + timolol 5mg/mL	Fixaprost (Thea)	Colirio en solución en envase unidosis	MACROGOLGLICEROL, HIDROXIESTEARATO DE SORBITOL EDETATO DE DISODIO HIDROXIDO DE SODIO
Travoprost 0.004% + timolol 5mg/mL	Kivizidiale (Bausch & Lomb)	Colirio en solución	MACROGOLGLICEROL, HIDROXIESTEARATO DE CLORURO DE SODIO PROPILENGLICOL ACIDO BORICO MANITOL (E-421) HIDROXIDO DE SODIO
Tafluprost 0.0015% + timolol 5mg/mL	Taptiqom (Santen)	Colirio en solución en envase unidosis	MACROGOLGLICEROL, HIDROXIESTEARATO DE SORBITOL EDETATO DE DISODIO HIDROXIDO DE SODIO

Principio activo	Nombre/Casa comercial	Forma de presentación	Excipientes susceptibles de declaración oblicugaria.
Bimatoprost 0.03% + timolol 5mg/mL	Ganfort (Abbvie)	Colirio en solución en envase unidosis	HIDROXIDO DE SODIO CLORURO DE SODIO HIDROGENOFOSFATO DE SODIO HEPTAHIDRATO
	Ecbirio (Sifi)	Colirio en solución	HIDROGENOFOSFATO DE SODIO DODECAHIDRATO CLORURO DE SODIO HIDROXIDO DE SODIO
Dorzolamida 2% + timolol 5mg/mL	Cosduo (Santen)	Colirio en solución	MANITOL (E-421) CITRATO DE SODIO (E-331) HIDROXIDO DE SODIO
	Cosopt PF (Santen)	Colirio en solución	CITRATO DE SODIO (E-331) MANITOL (E-421) HIDROXIDO DE SODIO
	Duokopt (Thea)	Colirio en solución	MANITOL (E-421) CITRATO DE SODIO (E-331) HIDROXIDO DE SODIO

Anexo 2[7]

Principio activo	Contradicción
Análogos de las Prostaglandinas	Contraindicación principal: -Hipersensibilidad conocida al Bimatoprost, Latanoprost, Travoprost o Tafluprost. No administrar con lentillas esperar 15 minutos a para ponérselas. Tener mucha precaución en: -Pacientes con edema macular cistoide en afáquicos/ pseudofaquicos -Pacientes con antecedentes de queratitis herpética -Pacientes con uveítis activa El tratamiento unilateral puede causar diferencias en la coloración del iris y en longitud , grosor, coloración y número de pestañas entre los dos ojos.

Principio activo	Contradicción
Beta-Bloqueantes (Antagonistas adrenérgicos)	-Selectivos: Contraindicación relativa Pacientes con insuficiencia cardíaca aguda, bradicardia, hipotensión, bloqueo cardíaco mayor de primer grado, asma -No selectivos: Están contraindicados en pacientes con enfermedad pulmonar obstructiva crónica, asma, bradicardia sinusal menor a 60 latidos/min, bloqueo cardíaco o insuficiencia cardíaca
Alfa adrenérgicos Agonistas parasimpático-miméticos (Fármacos colinérgicos)	-Pacientes que estén en tratamiento con inhibidores de la monoaminoxidasa (IMAO) -Bebés y niños menores de 2 años -Pacientes menores de 40 años, con catarata, que presenten uveítis activa o glaucoma neovascular son las contraindicaciones principales. -Deben usarse con precaución en pacientes con: Miopía axial, Desprendimiento regmatógeno, si los pacientes tienen una vagotomía marcada, asma bronquial, alteraciones gastrointestinales espásticas, úlcera péptica, bradicardia marcada, infarto de miocardio reciente, epilepsia, hipotensión y Parkinson. Pacientes con historia previa de Desprendimiento de retina o de lesiones regmatógenas retinianas. Hay que tener cuidado con la anestesia general.
Inhibidores de la anhidrasa carbónica Administración tópica	Contraindicaciones principales: VÍA TÓPICA -Pacientes con hipersensibilidad al fármaco Precaución: -Con edema corneal e inflamación conjuntival en estos pacientes es preferible inhibidores de anhidrasa sistémicos. -Cuidado en pacientes con recuento endotelial disminuido. -En pacientes con insuficiencia renal severa o con un aclaramiento de creatinina menos de 30 Ml/ml no deberían usarse estos fármacos. -No debe usarse en pacientes que tomen Sulfamidas
Inhibidores de la anhidrasa carbónica Administración sistémica	-Pacientes con alteraciones de la natremia y/o potasemia, pacientes, en pacientes con disfunción renal o hepática, insuficiencia suprarrenal y en la acidosis hiperclorémica -No debe usarse en pacientes que tomen Sulfamidas
Osmóticos	-No deben administrase en pacientes con patología renal y cardíaca, al aumentar el volumen sanguíneo lo que provoca una sobrecarga cardíaca. -Con precaución en diabéticos porque aumentan las glucemias

Anexo 3

Principio activo	Categoría teratogenicidad FDA	Recomendación lactancia según la academia americana de pediatría
Análogo de prostaglandina	C	Permitido el uso
Beta-bloqueantes	C	Permitido el uso
Alfa-adrenérgicos	B	Pueden provocar apnea en el niño - se recomienda suspenderlo
Inhibidor de la anhidrasa carbónica	C	Permitido el uso
Fármaco colinérgico	C	
Agentes hiperosmóticos	C	

Bibliografía

1-. Kass MA, Heuer DK, Higginbotham EJ, Johnson CA, Keltner JL, Miller JP, et al. The Ocular Hypertension Treatment Study: a randomized trial determines that topical ocular hypotensive medication delays or prevents the onset of primary open-angle glaucoma. Arch Ophthalmol Chic Ill 1960. junio de 2002;120(6):701-13; discussion 829-830.

2-. European Glaucoma Society Terminology and Guidelines for Glaucoma, 5th Edition - PubMed [Internet]. [citado 14 de septiembre de 2023]. Disponible en: https://pubmed.ncbi.nlm.nih.gov/34675001/

3-. Rasmussen CA, Kaufman PL, Kiland JA. Benzalkonium chloride and glaucoma. J Ocul Pharmacol Ther Off J Assoc Ocul Pharmacol Ther. 2014;30(2-3):163-9.

4-. Steven DW, Alaghband P, Lim KS. Preservatives in glaucoma medication. Br J Ophthalmol. noviembre de 2018;102(11):1497-503.

5-. Drake SC, Vajaranant TS. Evidence-Based Approaches to Glaucoma Management During Pregnancy and Lactation. Curr Ophthalmol Rep. diciembre de 2016;4(4):198-205.

6-. Agencia Española de Medicamentos y Productos Sanitarios. Centro de Información de Medicamentos (CIMA) [Internet]. 2022. Disponible en: https://cima.aemps.es/cima/publico/home.html

7-. Von-Bischhoffshausen FB, Jiménez-Román J. Guía latinoamericana de glaucoma Primario de Angulo Abierto para el Medico Oftalmólogo general, PAAO [Internet]. 2019. Disponible en: https://paao.org/wp-content/uploads/2016/05/Guia-Glaucoma-2019-final-para-www.pdf

SOCIEDAD DE OFTALMOLOGÍA
CASTELLANO LEONESA

GUÍA
GLAUCOMA
SOFCALE

Tratamiento quirúrgico del glaucoma

M. Tabares Sánchez
P. Pontón Méndez
I. Ruiz García
M. Illera Sánchez



- Indicaciones del tratamiento quirúrgico
- Objetivos y técnicas del tratamiento quirúrgico
- Métodos para prevenir la cicatrización de la ampolla
- Catarata y cirugía de glaucoma
- Técnicas de rescate en la cirugía de glaucoma
- Anestesia en la cirugía de glaucoma
- Bibliografía

El tratamiento quirúrgico del glaucoma está indicado cuando el tratamiento médico no se tolera, no es efectivo o existe una mala adherencia al mismo y el paciente presenta un daño progresivo o un alto riesgo de progresión de la enfermedad.[1]

◦ INDICACIONES DEL TRATAMIENTO QUIRÚRGICO

• Incapacidad de alcanzar la presión intraocular (PIO) objetivo con tratamiento médico o láser, revisada periódicamente o reestablecida a un nivel inferior si la progresión continúa.

• Existencia de factores de riesgo de progresión; la decisión de proceder a la cirugía de glaucoma debe incluir una evaluación de otros factores de riesgo al margen de la PIO.

• Evidencia de progresión del daño en el campo visual (CV) con PIO elevada o a pesar de tener la PIO aparentemente bien controlada.

• Falta de adherencia al tratamiento médico, ya sea por coste del colirio, complejidad de adquisición (coste y/o inaccesibilidad de farmacias) y efectos secundarios. Factores dependientes del paciente como la habilidad en la instilación, cumplimiento, falta de motivación y complejidad en la instilación debido a comorbilidades.

• Calidad y estilo de vida, la medicación tópica produce diferentes inconvenientes en función de la edad del paciente; en jóvenes dificultad en mantener un tratamiento a largo plazo y en ancianos dificultad en la instilación.

• Variaciones diurnas de la PIO. Existe evidencia que la cirugía de glaucoma produce una disminución de las fluctuaciones de la PIO en comparación con el tratamiento médico, debido a la mejora en el drenaje del humor acuoso.

• Cirugía temprana del glaucoma. solo en casos excepcionales y siempre debe sopesarse frente a las potenciales complicaciones y el posible efecto sobre la visión central.[1,2]

◦ OBJETIVO Y TÉCNICAS DEL TRATAMIENTO QUIRÚRGICO

Para disminuir la PIO existen 2 alternativas: favorecer la salida del humor acuoso o reducir la producción del mismo actuando a nivel del cuerpo ciliar. La decisión de elegir una u otra depende de la agudeza visual (AV) del paciente y del estado previo del ojo.

En consultas externas disponemos del láser argón y del láser Nd:YAG de conmutación de Q y el resto de medidas se realizan en quirófano.

- Láser

Se disponen de varias técnicas actuando a diferentes niveles; aumentando el drenaje del humor acuoso a través de la malla trabecular (MT): Trabeculoplastia Laser selectiva SLT; o reducir la producción del mismo actuando a nivel del cuerpo ciliar (ciclodestrucción).

- Cirugía incisional

Tanto técnicas basadas en aumentar la filtración del humor acuoso a través de una fístula o vía de drenaje hacia el espacio epiescleral/subconjuntival, cirugía filtrante (trabeculectomía, EPNP, MIGS), o colocación de tubos de drenaje (Válvula de Ahmed, Baerveldt, Molteno y Paul).[1]

◦ TRABECULOPLASTIA LÁSER SELECTIVA

Se utiliza como tratamiento inicial (evidencia del Light Study), coadyuvante o sustitutivo (p. ej. por razones de eficacia, tolerabilidad y adherencia) de forma ambulatoria en consultas externas.[2]

- SLT (trabeculoplastia láser selectiva): el láser Nd:YAG de conmutación de Q que se utiliza es absorbido selectivamente por las células trabeculares pigmentadas activando las metaloproteinasas sin producir daño estructural, evitando que las células y el tejido adyacentes sufran daños térmicos.[1]
La SLT tiene una reducción de la PIO, efectiva inicialmente en el 80-85% de los ojos tratados, con una reducción media de PIO del 20-25% (entre 6 y 9 mmHg), pero el efecto se pierde con el tiempo.

Los datos a más largo plazo han demostrado que el 50% de los pacientes con una respuesta inicial mantienen un nivel de PIO significativamente más bajo durante 3 - 5 años después del tratamiento. La tasa de éxito a los 10 años es de aproximadamente el 30%.

Factores predictores de eficacia de la SLT: a mayor PIO basal mayor reducción de la PIO. La eficacia de la trabeculoplastia láser argón (ALT) era menos exitosa en aquellos ojos con MT menos pigmentada, en el caso de la SLT parece ser independiente de la pigmentación de la MT.

Si el primer tratamiento es efectivo, pero no se alcanza la presión objetivo, o si el efecto se pierde tras un periodo de control, puede ser efectivo realizar un re-tratamiento, en el mismo sector, en el caso de la SLT. El retratamiento tiene una tasa de éxito más baja y una tasa de complicaciones más alta que el tratamiento primario. Además, el efecto tras el nuevo tratamiento puede no ser tan duradero como el del primero.[1,2]

-Indicaciones: glaucoma primario de ángulo abierto (GPAA), Glaucoma pseudoexfoliativo (GPEX), Glaucoma pigmentario (GP), y en Hipertensión ocular (HTO) de alto riesgo; también en el glaucoma inducido por corticoides.

-Contraindicaciones: cierre angular, Glaucoma neovascular (GNV), Glaucoma uveítico, disgenesia angular y el síndrome endotelial iridocorneal (ICE). Contraindicaciones relativas serían el glaucoma post-traumático con recesión angular o la falta de efecto en el otro ojo.

-Las principales complicaciones son la elevación transitoria de la PIO (en el 20% de los pacientes), este aumento es menos probable cuando se tratan 180º del ángulo por sesión y cuando se aplica previamente apraclonidina o brimonidina; inflamación (leve); sinequias anteriores periféricas (SAP) (tras ALT); daño endotelial corneal; hipema.

-Manejo post-operatorio: se debe controlar la PIO de 1 a 24 horas siguientes tras realizar el tratamiento. Se prescriben corticosteroides o antiinflamatorios no esteroideos (AINES) tópicos los siguientes 4-7 días. Se debe comprobar la eficacia del tratamiento a las 4-8 semanas.[1,2,3]

◦ CIRUGÍA INCISIONAL

-La indicación de una u otra técnica quirúrgica depende de diferentes factores como el tipo de glaucoma, la PIO objetivo, la historia previa (cirugías, medicaciones, grado de daño en el CV), el perfil de riesgo (ojo único, profesión, estado refractivo). Es importante tener en cuenta las preferencias y experiencia del cirujano ya que este debe estar familiarizado con la técnica a realizar y debe saber resolver las complicaciones que puedan aparecen tanto en el intraoperatorio como en el postoperatorio; así como la opinión, expectativas y cumplimiento del tratamiento postoperatorio del paciente.

-El término genérico de cirugía filtrante engloba a un conjunto de procedimientos en los que el efecto hipotensor se logra mediante la creación de una vía de drenaje del humor acuoso hacia el espacio epiescleral/subconjuntival, diferenciando la cirugía penetrante que cursa con una solución de continuidad total (trabeculectomia) y la no penetrante en la que se respeta íntegra la ventana trabéculo-descemética (VTD), esclerectomía profunda no perforante (EPNP).

-Las cirugías incisionales más frecuentes en el mundo son la trabeculectomía y la implantación de tubos de drenaje. Hay varios procedimientos que mejoran la vía de salida natural del humor acuoso, cirugía no penetrante y/o mínimamente invasiva, tienen un mejor perfil de seguridad pero tienden a reducir la PIO con menos eficacia; estas técnicas se usan para tratar el GPAA en una etapa más temprana.

-La cirugía de catarata por sí sola puede disminuir la PIO en ciertos ojos, particularmente en aquellos con PIO alta asociado con ángulos ocluibles.[1,2]

1- CIRUGÍA PENETRANTE

a- TRABECULECTOMÍA

Es la cirugía más extendida en el tratamiento del glaucoma, que produce una fístula "protegida" entre la cámara anterior y el espacio subconjuntival. Es frecuente el uso de antifibróticos para reducir la cicatrización de diferentes maneras; el más utilizado es la Mitomicina-C (MMC), antimitótico que se usa de forma estandarizada en la cirugía de glaucoma para modular la cicatrización de la herida quirúrgica.

-Los factores de riesgo para el fracaso de la cirugía filtrante son: edad joven, origen africano, enfermedad ocular inflamatoria, tiempo prolongado de uso de medicación tópica, afaquia, cirugía de catarata complicada, cirugía intraocular reciente (<3meses), cirugía incisional conjuntival, cirugía filtrante fracasada, afaquia y GNV. [(1,2)]

-Indicada en casi todos los tipos de glaucoma, sobre todo en el GPAA aunque también puede emplearse en casos de glaucoma de ángulo cerrado (GAC), GP, GPEX, glaucoma normotensional (GNT), glaucoma traumático, glaucoma por recesión angular y también en el glaucoma infantil o juvenil.

-Las principales contraindicaciones son: glaucoma absoluto (la ciclodestrucción es mejor alternativa), condiciones que predisponen al fracaso (rubeosis iridis o la uveítis anterior activa, en estos casos la alternativa es un dispositivo de drenaje), lesión conjuntival extensa, esclera delgada, ciertos glaucomas secundarios, procedimientos de filtrado previo sin éxito.

-En la evaluación preoperatoria se deben tener en cuenta factores como la salud general del paciente, la esperanza de vida y el estado del ojo adelfo. El control de la inflamación preoperatoria con corticos-

teroides ayuda a reducir la uveítis anterior postoperatoria y la cicatrización de la ampolla de filtración. Si es posible, deben suspenderse medicamentos antiplaquetarios y anticoagulantes.

Los pacientes deben ser informados del propósito y las expectativas de la cirugía: detener o retrasar la pérdida progresiva de la visión causada por el glaucoma. En casos de pérdida de CV muy avanzada o pérdida de CV que está incidiendo en la fijación se corre el riesgo de perder la AV central después de un procedimiento quirúrgico.[1]

-Las principales complicaciones tempranas son: elevación de la PIO (manejo con suturolisis, masaje o needling), seidel conjuntival (puede derivar en hipotonía, infección y cicatrización temprana, requiere resutura quirúrgica en algunos casos), hipotonía con o sin CA plana (requiere monitorización estrecha sobre todo si existen desprendimientos coroideos y/o maculopatía, se puede tratar con atropina y corticoides tópicos e inyección de viscoelástico o gas en cámara anterior), hipema (habitualmente autolimitado), irritación conjuntival por las suturas (se retirarán 3-6 semanas tras la cirugía), disminución de AV (la causa más frecuente es el astigmatismo producido por el flap), pérdida de visión (complicación rara pero devastadora, es irreversible y suele darse en pacientes con glaucoma terminal; parece estar relacionada con cambios bruscos de la PIO). [1]

Otras: efusión o hemorragia coroidea, edema macular quístico (EMQ), dellen, glaucoma maligno, uveítis persistente.

-Entre los riesgos a largo plazo se encuentran: cicatrización y aumento de la PIO (puede tratarse con tratamiento tópico hipotensor, revisión de la ampolla con needling, revisión quirúrgica y realización de una nueva trabeculectomía o valorar otras cirugías como la Válvula o la cicloablación), ampolla disestésica (manejo con lágrimas artificiales o revisión de la ampolla en quirófano), ampolla quística que fuga (en relación con el uso de Mitomicina-C), hipotonía con CA profunda (inyección de un taponador o revisión de la trabeculectomía), blebitis/endoftalmitis (incluso mucho tiempo después de la cirugía filtrante, la endoftalmitis es más frecuente si la ampolla presenta paredes finas, quísticas o con fugas), progresión acelerada de la catarata (incidencia del 10-61%), progresión del daño en el CV a pesar de la PIO controlada (posible relación con factores vasculares o con variaciones diurnas de la PIO).

Otros: cambios en la visión derivadas de la hipotonía, p ej. pliegues maculares, gliosis epiretiniana, desprendimiento coroideo crónico.

-Consideraciones postoperatorias: el éxito de la cirugía de glaucoma depende de un manejo postoperatorio cuidadoso. Los corticosteroides tópicos normalmente se administran de forma intensiva al principio (al menos 6 veces al día) y se deberían mantener durante meses hasta 1 año tras la cirugía. También se usan antibióticos tópicos o agentes ciclopléjicos.[1,2,3]

-La trabeculectomía ha sido estandarizada en los últimos años con intención de hacerla reproducible según el decálogo “The Moorfields Safe Surgery System”.

b. IMPLANTE EXPRESS

Es un micro-implante (tubo de 2-3 mm de longitud y 0.4 mm de diámetro) de filtración fabricado con acero inoxidable de reducidas dimensiones que se implanta bajo un colgajo escleral de una manera similar a la trabeculectomía.

Ofrece un sistema de filtración de la cámara anterior al espacio intraescleral preciso y controlado, lo que ayuda a reducir la tasa de complicaciones post-operatorias, tales como la hipotonía o el desprendimiento coroideo. Además, al ser una técnica menos invasiva que la trabeculectomía ya que no se

requiere hacer iridectomía, reduce las complicaciones y la inflamación postquirúrgica. Los pacientes experimentan menor trauma tisular, menor inflamación y una recuperación más rápida.

Las indicaciones son practicamente similares a la trabeculectomía pero en este caso no está indicado en el GAC. Las complicaciones y el seguimiento postoperatorio son similares al de la trabeculectomía.[4]

2- CIRUGÍA NO PENETRANTE

Estas técnicas se desarrollaron para conseguir reducir la PIO en el GPAA, con un menor riesgo de complicaciones. El efecto hipotensor a largo plazo es menor que el de la trabeculectomía, esta modalidad de cirugía puede considerarse antes en el proceso de la enfermedad. Presentan una curva de aprendizaje pronunciada. [1,2]

a- ESCLERECTOMÍA PROFUNDA NO PERFORANTE (EPNP):

Se crea una ventana/membrana descemética (VTD) para permitir que migre el humor acuoso desde la cámara anterior al lago intraescleral y de ahí al espacio subconjuntival, dando lugar a una ampolla de filtración; así como hacia rutas supracoroideas más profundas. Los resultados a largo plazo pueden mejorar usando un implante y mediante la aplicación postoperatoria de láser de Nd:YAG sobre la VTD mediante una lente de gonioscopia (goniopunción).[1]

b- VISCOCANALOSTOMÍA:

Tras crear una ventana filtrante, se dilata el canal de Schlemm con un viscoelástico de alta viscosidad.[1]

-Las principales complicaciones de la cirugía no penetrante son:

Intraoperatorias: relacionadas con el tapete escleral (avulsión del techo del conducto de Schlemm y perforación de la VTD, es la más común con una incidencia de perforación del 2-30% según la experiencia del cirujano), desprendimiento de la membrana de Descemet, sangrado en cámara anterior.

Postoperatorias tempranas: hipotonía, asociadas a la ampolla (seidel, disestesia), hipema, elevación de la PIO transitoria (descartar oclusión de la VTD por el iris que requiera manejo con iridoplastia o revisión quirúrgica).

Postoperatorias tardías: por mitomicina-C adyuvante (ampollas grandes, quísticas y avasculares), por goniopunción (ver más adelante), relacionadas con la ampolla (fibrosis y encapsulación que requiera manejo con goniopunción y/o needling), riesgo de incarceración del iris, seidel, infección e hipotonía. Riesgo bajo: catarata iatrogénica (38% a los 7 años).[3]

Argumentos a favor de la trabeculectomía

-PIO a largo plazo más baja.

-Menor número de colirios hipotensores en el seguimiento.

Argumentos en contra de la trabeculectomía

-Una posible mayor tasa de desarrollo de cataratas. Complicaciones postoperatorias relacionadas con la ampolla.

-Mayor riesgo de complicaciones relacionadas con la hipotonía, como el desprendimiento coroideo.

Argumentos a favor de la cirugía no penetrante del glaucoma

-Menor tasa de complicaciones intraoperatorias, como el prolapso de iris o la hemorragia expulsiva.

-Postoperatorio menos exigente, por ejemplo, los cuidados relacionados con la ampolla.

-Menor incidencia de complicaciones relacionadas con la hipotonía.

-Una posible menor tasa de desarrollo de cataratas.

Argumentos en contra de la cirugía no penetrante del glaucoma:

-Menor capacidad hipotensora.

-Son procedimientos técnicamente más demandantes. Se requiere con frecuencia una goniopunción.

-Baja predictibilidad anatómica.[2]

3- CIRUGÍA VALVULAR, DISPOSITIVOS DE DRENAJE DE TUBO LARGO

-Derivan el humor acuoso al espacio subconjuntival posterior. El tubo se puede colocar en cámara anterior, en sulcus, o en cavidad vítrea.

-Clasificación de dispositivos:
Sin efecto valvular (Molteno y Baerveldt): No tienen restricción al flujo.
Con efecto valvular (Ahmed): Tiene restricción al flujo.[1]

-Las indicaciones son: casos de fracaso de trabeculectomía o alto riesgo de fracaso. Se considera de primera elección en casos concretos: glaucoma uveítico o GNV, afaquia, conjuntiva inadecuada (tras trauma severo o cirugía que involucre conjuntiva), uso de lentes de contacto (necesidad de usarlas para la rehabilitación visual). [1,2]

-Una contraindicación relativa sería la función endotelial corneal límite.

-Las consideraciones preoperatorias son similares a las de la trabeculectomía.

-Entre las complicaciones postoperatorias están: encapsulación de la ampolla (la elevación de la PIO ocurre de 2 a 8 semanas tras la cirugía, esta elevación suele mejorar en 1 a 6 meses y precisa la necesidad de hipotensores tópicos), hipotonía con contacto tubo-córnea (si es crónica el manejo es con inyección de viscoelástico o sutura del tubo con Prolene 8/0 que podrán liberarse con láser argón posteriormente), efusión coroidea (puede precisar esclerotomías si cursa con disminución de AV, dolor y cámara anterior plana o hemorragia masiva con retina en “kissing”), glaucoma maligno o síndrome de “misdirection”.

Complicaciones del tubo y la cámara anterior: fuga alrededor del tubo, hipema, obstrucción del tubo por iris, vítreo o córnea.

Complicaciones subconjuntivales y del explante: diplopia (más frecuente con implantes de Baerveldt), erosión conjuntival por el tubo (implica aumento del riesgo de endoftalmitis. requiere recubrimiento quirúrgico), erosión conjuntival por el plato (suele requerir explante), biocompatibilidad reducida.

-Manejo postoperatorio: La PIO en el postoperatorio temprano puede ser variable. Se usan corticosteroides tópicos, antibióticos tópicos y agentes ciclopléjicos. [1, 3]

El **estudio Tube Versus Trabeculectomy (TVT)** es un estudio multicéntrico prospectivo que compara la cirugía de glaucoma en pacientes operados previamente de catarata y/o de cirugía filtrante de glaucoma fallida. Se aleatorizó a 212 ojos de 212 pacientes en dos grupos, uno de los cuales se sometería a trabeculectomía con mitomicina C adyuvante y el otro grupo a implante de dispositivo de drenaje con implante de Baerveldt.

Los resultados en el primer año demuestran que la cirugía con tubo de drenaje obtuvo mejor control de la PIO y menores tasas de reoperación frente a la trabeculectomía. Ambas técnicas produjeron una reducción similar de la PIO, aunque la trabeculectomía requirió menos terapia médica suplementaria. La mayor parte de complicaciones quirúrgicas leves que se dieron en el primer año fueron mayor tras la trabeculectomía con mitomicina C; las severas ocurrieron con una frecuencia similar con ambos procedimientos.

Los resultados a los 5 años de seguimiento revelan que la cirugía con tubo de drenaje presenta una mayor tasa de éxito comparada con la trabeculectomía con mitomicina C adyuvante. Las cifras de reducción de PIO y de uso de tratamiento médico suplementario son similares con ambos procedimientos así como la tasa de pérdida de AV. Sin embargo, la necesidad de reintervención es más alta tras la trabeculectomía.

El TVT Study a 5 años no demuestra una clara superioridad de una técnica sobre la otra, sino que indica que ambas opciones quirúrgicas son viables en pacientes con cirugía ocular previa. Ello ha impulsado a los cirujanos glaucomatólogos hacia un mayor uso de dispositivos de drenaje en pacientes de características similares.[1]

Resultados del tratamiento a los 5 años en el estudio Primary Tube Versus Trabeculectomy (PTVT): Un total de 242 ojos de 242 pacientes con glaucoma médicamente no controlado y sin cirugía ocular incisional previa, incluidos aleatoriamente, 125 pacientes en el grupo de tubo (implante de Baerveldt de 350 mm2) y 117 pacientes en el grupo de trabeculectomia con mitomicina C (0,4 mg/ml durante 2 minutos).

Los resultados demuestran que la probabilidad acumulada de fracaso después de 5 años de seguimiento fue del 42% en el grupo del implante y del 35% en el grupo de trabeculectomia. A los 5 años, la PIO fue de 13,4 +/- 3,5 mmHg en el grupo del implante y de 13 +/- 5,2 mmHg en el grupo de trabeculectomia, y el número de medicamentos para el glaucoma fue de 2,2 +/- 1,3 en el grupo del implante y de 1,3 +/- 1,4 en el grupo de trabeculectomia.

Conclusiones: la trabeculectomia con MMC y la cirugía de derivación de tubo produjeron PIO similares después de 5 años de seguimiento en el estudio PTVT, pero se requirieron menos medicamentos para el control del glaucoma después de la trabeculectomía. No se observaron diferencias significativas en la tasa de fracaso entre los 2 procedimientos quirúrgicos a los 5 años.

4- CIRUGÍA MÍNIMAMENTE INVASIVA DE GLAUCOMA (MIGS)

-Estas técnicas implican menor manipulación del tejido, su intención es mejorar el perfil de seguridad y acelerar el proceso de recuperación frente a los procedimientos filtrantes convencionales.

-Consiguen efectos hipotensores modestos, por ello están indicados en pacientes con glaucoma de leve a moderado con mala tolerancia o adherencia al tratamiento tópico o con riesgos no asumibles de las cirugías tradicionales.

-No hay evidencia suficiente que apoye la superioridad o equivalencia en eficacia entre los diferentes dispositivos. Pueden combinarse con la cirugía de catarata, pero es difícil distinguir el efecto hipotensor del MIGS, respecto al de la facoemulsificación aislada.

-Existen técnicas basadas en:
Drenaje/bypass/expansión del canal de Schlemm. [1,2,3]
Filtración subconjuntival/transescleral (ab interno/ab externo)

a- MIGS CON ABORDAJE TRANS-MALLA TRABECULAR (ISTENT, HYDRUS, TRABECTOME):

Indicados en glaucomas de ángulo abierto donde la malla trabecular es fácilmente visible.

-Las principales complicaciones son:

Intraoperatorias: sangrado en cámara anterior, ciclodiálisis/implantación supracoroidea.
Postoperatorias: malposición o implante libre en cámara anterior (son bien tolerados, se extraerán quirúrgicamente si causan inflamación importante), PIO muy baja en la 1ª semana (sospechar ciclodiálisis o implantación en el espacio supracoroideo). Tardías: obstrucción del dispositivo (puede desocluírse aplicando láser en el iris), daño endotelial si hay malposición del implante (requiere exéresis quirúrgica del mismo), fracaso en el control de la PIO.[5]

b- MIGS SUBCONJUNTIVALES (DEPENDIENTES DE AMPOLLA DE FILTRACIÓN):

Estos dispositivos de drenaje permiten la salida del humor acuoso desde la cámara anterior al espacio subconjuntival por medio de la colocación de un tubo no valvulado cuyo extremo se coloca en la cámara anterior del globo ocular.

Según su implantación puede ser ab interno, Xen o ab externo Preserflo.

-Las principales complicaciones son:

Intraoperatorias: hipema, contacto entre inyector y cristalino (catarata).
Postoperatorias: hipotensión (más frecuente en jóvenes, duración <2 semanas), pico hipertensivo (se relaciona con retención de viscoelástico u obstrucción del dispositivo por el iris o por la cápsula de Tenon). Tardías: disestesia, blebitis / endoftalmitis, exposición del implante, fracaso en el control de la PIO. [5]

◦ PROCEDIMIENTOS CICLODESTRUCTIVOS:

Reducen la secreción del humor acuoso y, por lo tanto, disminuyen la PIO al destruir una porción del cuerpo ciliar.

-Las modalidades más comunes son la ciclofotocoagulación transescleral con láser de diodo y la ciclocrioterapia, en la que se congela el cuerpo ciliar.

-En la ciclofotocoagulación transescleral, la sonda se coloca externamente, se enfoca el haz a través de la esclerótica para causar la destrucción del cuerpo ciliar subyacente y del epitelio ciliar.[1] Indicado cuando tanto la cirugía filtrante como los tubos de drenaje es probable que fracasen, hayan fracasado, o no sea factible y en glaucomas refractarios.

Tradicionalmente, se han utilizado para reducir la PIO en ojos ciegos dolorosos. Es útil en todos los tipos de glaucoma, y puede ser considerado en pacientes de edad avanzada cuando otras cirugías de glaucoma se rechazan o no son posibles debido a la mala salud sistémica.[1,2]

-La ciclodestrucción externa está relativamente contraindicada en ojos con buena visión debido a una tasa moderadamente alta de phthisis bulbi e hipotonía, aunque estos riesgos son mayores en ojos con antecedentes de GNV. [1]

-Las principales complicaciones son: inflamación persistente, hifema, picos hipertensivos tempranos, descompensación corneal, pérdida de visión, hipotonía, dolor, edema macular quístico, hemorragia vítrea, desprendimiento de retina e incluso ptisis bulbi. La oftalmía simpática es una complicación rara pero dada la posibilidad de ceguera en el ojo funcional la Academia Americana de Oftalmología la recomienda solo en casos de ojos dolorosos sin potencial visual.

-En el postoperatorio se debe pautar analgesia, corticoides y atropina tópicos.[1,2,3]

◦ MÉTODOS PARA PREVENIR LA CICATRIZACIÓN DE LA AMPOLLA

-En el procedimiento quirúrgico de la cirugía filtrante se realiza una fístula que debe mantenerse abierta contrariamente a la fisiología natural de la cicatrización de las heridas; por ello se debe mantener la mínima inflamación posible ya que esta es profibrótica; para conseguirlo, en el preoperatorio se aconseja la eliminación de colirios con conservantes respetando así lo máximo posible a la superficie ocular y pautando corticoides tópico; en el acto quirúrgico con el uso de antifibróticos (MMC) y en el postoperatorio con el uso frecuente de corticoides y/o needling para modular la cicatrización.

-En la actualidad el antimitótico gold standard utilizado es la Mitomicina-C (MMC), siendo el 5-Fluoruracilo (5-FU) no indicado en glaucomas moderados, avanzados y no controlados con riesgo de progresión según recomienda la guía “NICE: Glaucoma, diagnosis and management”.

-El empleo de antifibróticos no está exento de complicaciones y no deben penetrar en el globo ocular, su uso se asocia con exceso de filtración e hipotonía y con ampollas de filtración localizadas de paredes finas, con mayor riesgo de infección; debido a la experiencia en su utilización estas complicaciones cada vez son menos frecuentes.

-Se debe evaluar individualmente los factores de riesgo de cada caso y/o la necesidad de alcanzar una PIO objetivo baja, para así seleccionar el tipo de antifibrótico, su concentración, volumen y tiempo de aplicación.[1,2]

MMC:

Es un agente alquilante que inhibe la proliferación de fibroblastos y suprime el crecimiento vascular. Es mucho más potente que el 5-FU. Se relaciona con la formación de ampollas quísticas de paredes finas que pueden predisponer a hipotonía crónica, fugas tardías de la ampolla y endoftalmitis.

Uso intraoperatorio: concentración 0.1-0.5 mg/ml y tiempo de exposición de 1-5 minutos y aclarar con al menos 10-20 ml de solución salina balanceada.

Uso postoperatorio: inyección de 0.1 ml de una solución de 0.1-0.5 mg/ml en las proximidades de la ampolla de filtración. [2]

◦ CATARATA Y CIRUGÍA DE GLAUCOMA

-Sendos procedimientos pueden realizarse de forma combinada o secuencial. La facoemusificación aislada no se recomienda para controlar el glaucoma.

-La extracción de cristalino transparente es una opción en: glaucoma primario por cierre angular (GPCA) y cierre angular primario (CAP) con PIO alta.

-Combinar la cirugía de glaucoma con la de catarata permite una mayor reducción de la PIO frente a la facoemulsificación aislada, pero la tasa de éxito es menor que si se realiza la cirugía filtrante aislada (no obstante, no hay evidencia suficiente).

-Es preferible la cirugía filtrante aislada y deberá evitarse la combinada en casos de glaucoma que requiere una PIO objetivo muy baja y en glaucomas avanzados con PIO descontrolada y necesidad inmediata de una reducción exitosa de la PIO.

-La extracción de cataratas combinada con goniosinequialisis puede ser efectiva en pacientes con ángulo cerrado crónico después de CAP aguda y cierre angular primario que no responde a la iridotomía con láser.[1,2]

◦ TÉCNICAS DE RESCATE EN LA CIRUGÍA DE GLAUCOMA

Toda cirugía de glaucoma es susceptible de ser revisada, pudiendo ser recuperada o reconvertida.

NEEDLING

La revisión con aguja ("needling") es una maniobra postoperatoria comúnmente empleada para restaurar la funcionalidad de las ampollas de filtración, a través de la disección de bandas adherentes fibrosas entra la conjuntiva y la epiesclera.[1]

-Está indicada en PIO elevada cuando los labios del tapete escleral están sellados en ausencia de obstrucción interna y en ampollas de doble pared (quistes de Tenon).

-Esta técnica de repermeabilización de la ampolla de filtración puede realizarse en la lámpara de

hendidura (LH) o en quirófano, con una aguja de 25 o 30 G, bajo anestesia subconjuntival y posteriormente inyectar un citostático.

-Suele realizarse en combinación con inyecciones subconjuntivales de antimitóticos como la MMC en la proximidad de la ampolla de filtración y puede requerir ser repetido varias veces.

-Técnica eficaz y segura con escaso número de complicaciones que ofrece buenos resultados incluso años después de la cirugía filtrante, y debe ser considerada de manera previa a la reinstauración de tratamiento médico o quirúrgico en los pacientes operados de glaucoma con fracaso de una ampolla de filtración previamente funcionante y esclerectomía abierta en la gonioscopia.

-Entre las complicaciones se encuentran: hemorragia subconjuntival, hipotonía, atalamia, hifema, infección, formación o progreso de formación de catarata.

-Aunque pueden rescatarse fistulas incluso años después de la cirugía, una presión previa al needling mayor de 30 mmHg, una posterior mayor de 10 mmHg y más de cuatro meses después de la cirugía se han asociado al fracaso del procedimiento.

GONIOPUNCIÓN

Realizada con láser Nd:YAG tras una EPNP, consiste en realizar una o varias microperforaciones en la VTD para ampliar el drenaje del humor acuoso.

-Se trata, por tanto, de un tratamiento complementario a esta cirugía, que se realiza generalmente cuando queremos una reducción de la PIO superior a la que hemos obtenido con la intervención quirúrgica previa.

-Las principales complicaciones asociadas son: incarceración del iris (0-13%), pico hipertensivo (1.7%) por bloqueo del flujo del humor acuoso por el iris que puede requerir iridoplastia con láser, sinequias, hipotonía (4%) con o sin desprendimiento coroideo asociado.

SUTUROLISIS

La lisis de la sutura se realiza con un láser de argón y lente de Hoskins o de Ritch aplicado sobre las suturas esclerales realizadas en la trabeculectomía o la EPNP. Su finalidad es la de seccionar estas suturas, con lo que se facilita el drenaje del humor acuoso y se reduce la PIO. Este tratamiento se realiza en las primeras semanas tras la realización de esta técnica quirúrgica.[2]

◦ ANESTESIA EN LA CIRUGÍA DE GLAUCOMA

En la cirugía de glaucoma se busca utilizar técnicas anestésicas que tengan el menor riesgo de causar un daño adicional al nervio óptico ya afectado. La técnica anestésica puede ser tópica, subtenoniana, peribulbar, retrobulbar o general. La elección de cada una de ellas está relacionada no solo con su efectividad y seguridad, sino con las características basales del paciente, así como sus valores y preferencias respecto a cada una de ellas.

ANESTESIA SUBTENONIANA

Ampliamente empleada al no originar modificaciones sobre la PIO y conllevar un gran nivel de analgesia. Como inconveniente presenta la aparición de quemosis o hemorragia subconjuntival que se ha descrito hasta en un tercio de los casos pudiendo originar un aumento del riesgo del fracaso de la cirugía por estimulación de la migración y proliferación de los fibroblastos.

En pacientes reintervenidos se considera que las técnicas por contacto, subconjuntival o subtenonianas podrían no alcanzar un bloqueo sensitivo adecuado debido a los cambios inflamatorios posquirúrgicos (fibrosis) que dificultarían la difusión del agente anestésico.

ANESTESIA RETROBULBAR

Está siendo sustituida por la PERIBULBAR (a veces es difícil de distinguir entre una y otra), disminuyendo de esta forma el número de complicaciones de la primera (miotoxicidad, hemorragia retrobulbar, lesión del nervio óptico); sin embargo, la peribulbar requiere mayor volumen de anestésico para que pueda alcanzar el cono muscular por difusión (requiere por tanto mayor tiempo para alcanzar la aquinesia y analgesia adecuada).

Las modalidades de anestesia locorregional son muy útiles generalmente en técnicas como la ciclodestrucción, que es muy dolorosa y la anestesia tópica es insuficiente.

Debe tenerse en cuenta que en glaucomas terminales el aumento de PIO puede dañar los escasos fascículos de fibras nerviosas del paciente, por ello en estos casos sería preferible la anestesia subtenoniana. Además, se ha demostrado que la anestesia retrobulbar origina una disminución del flujo sanguíneo por lo que hay que tener precaución en la utilización de la misma en glaucomas normotensivos en donde el factor vascular tiene gran influencia.

ANESTESIA TÓPICA (con gotas) o DE CONTACTO (con spongostan o hemosteta) con sedación intravenosa:

Lo más efectivo es el uso de la lidocaína al 5%, tiene ventajas al eliminar los riesgos derivados de la técnica locorregional (hemorragia retrobulbar, perforación, miotoxicidad), además conlleva una rápida recuperación visual y no precisa ningún tipo de oclusión. Su aplicación en forma de gotas (tetracaína, oxibuprocaína, lidocaína) se realiza desde 20-30 minutos previa a la cirugía, cada 5 minutos aumentando así su tiempo de absorción por los tejidos y logrando una mayor analgesia. En forma de gel, la lidocaína logra una mayor analgesia por estar mayor tiempo de contacto y con una mayor superficie de absorción.

A las ventajas anteriores se añade la ausencia de modificaciones de la PIO que determina la anestesia retrobulbar; y la ausencia de aparición de hemorragia subconjuntival (que sí puede aparecer en la subtenoniana), disminuyendo así el riesgo de fracaso de la ampolla.
Sin embargo, a pesar de todas estas ventajas, su uso no está generalizado debido a que la cirugía de glaucoma generalmente es más larga, a la vez que existen determinados pasos quirúrgicos que presentan un aumento de la sensibilidad al dolor.

La utilización de la anestesia tópica aislada requiere una selección previa del paciente (éste debe ser colaborador y presentar poca ansiedad ante la cirugía) y requiere una mayor destreza por parte del cirujano al aumentar la probabilidad de aparecer movimientos repentinos con respecto a otras técnicas anestésicas.

ANESTESIA GENERAL

Queda reservada para pacientes no colaboradores, alergia a los agentes anestésicos locales o pacientes con coagulopatías. Aunque la laringoscopia y la intubación elevan transitoriamente la PIO, una buena ventilación y un estrecho manejo de la tensión arterial, así como evitar la tos al despertar, permitirán un adecuado control de la tensión ocular en niveles adecuados para la cirugía.

Se evita la presión directa que produce el volumen anestésico en la anestesia peribulbar o subtenoniana que puede llevar a una pérdida de visión aunque se debe tener precaución con las hipotensiones producidas para evitar el sangrado, ya que pueden llevar a la pérdida de fibras del nervio óptico.
-Se puede concluir que cualquier tipo de anestesia es buena siempre que origine un confort adecuado para el paciente y para el cirujano durante la cirugía.[1]

◦ BIBLIOGRAFÍA

1. Christopher A, Anjali M, Jonathan G, Joann A, Felipe A, Arthur J, Angelo P. Surgical therapy for glaucoma. American Academy of Ophthalmology. Glaucoma 2019-2020. BCSC. Basic and Clinical Science Course. c2019. 187- 261 p.

2. Azuara-Blanco A, Bagnasco L, Bagnis A, et al. Treatment options. European Glaucoma Society. Terminology and Guidelines for Glaucoma. 5th. ed. EU: 2020. 158-169 p.

3. Carbonaro F, Sheng Lim K. Managing Complications in Glaucoma Surgery. Springer International Publishing; 2017. 1-114 p.

4. Aref AA, Varma R. Advanced Glaucoma Surgery. Switzerland: Springer International Publishing; 2015. 77-84 p.

5. Sng C. Barton K. Minimally Invasive Glaucoma Surgery. Singapore: Springer international Publishing; 2021. 3-7 p.

GUÍA GLAUCOMA SOFCALE