XIV Jornada de Residentes

SOFCALE

Tumores oculares

Valladolid, 1 de marzo de 2024

Ilustre Colegio de Médicos de Valladolid

Organizan:

SOCIEDAD DE OFTALMOLOGÍA CASTELLANO LEONESA

Junta Directiva SOFCALE

Comité Científico:

→ Junta Permanente SOFCALE

Coordinan:

Servicio de Oftalmología
Hospital Clínico Universitario de Valladolid

→ Dra. Mª Antonia Saornil Álvarez

→ Dr. Ciro García Álvarez

ISBN: 978-84-09-58963-0

Editorial: Asociación Castellano Leonesa de Oftalmología

Título: Tumores Oculares

Subtítulo: XIV Jornada de Residentes SOFCALE

Autor (Entidad): Asociación Castellano Leonesa de Oftalmología

Director editorial: Junta Permanente SOFCALE

Editores científicos: M Antonia Saornil Álvarez, Ciro García Álvarez , Alicia Galindo Ferreiro

Autores: Mejía Freire, Santiago (Autor) - Garavis Vicente, Isabel (Autor) - De Miguel Pérez, David (Autor) - Zalama Martínez, Pedro (Autor) - García Álvarez, Ciro (Autor) - Cordero Arias, Ana (Autor) - Callejo Pérez, Patricia (Autor) - Padilla Pantoja, Fabio Daniel (Autor) - Galindo Ferreiro, Alicia (Autor) - Berrocal Cuadrado, Ana (Autor) - Pareja De Pablos, Raquel (Autor) - Lucero Salaverry, María Miguel (Autor) - Gómez-Tomás, María (Autor) - López Miñarro, Ignacio Manuel (Autor) - Varo Conejo, Gabriel (Autor) - García Lagarto, Elena (Autor) - Saornil Álvarez, M Antonia (Autor) - Benbunan-Ferreiro, Sol (Autor) - Bayo Juanas, Paula (Autor) - Bermejo Rodríguez, Isabel (Autor) - Martínez Tapia, Sebastian Alfonso (Autor) - Campelo Shlamovitz, Mauro (Autor) - Rivera Balza, Paola Gioconda (Autor) - López Velasco, Rosario (Autor) - Satrústegui Lapetra, María (Autor) - Reyes Pacheco, Christian (Autor) - Fernández Fernández De Castro, Antonio (Autor) - Obregón Martínez, Estíbaliz (Autor) - Utiel Monsálvez, Estefanía (Autor) - Doncel Bello, Alejandro (Autor) - Rechi Sierra, Tomás (Autor) - Vara Ferrero, Montserrat (Autor) - Guardia Ruiz, Nuria (Autor) - Diezhandino García, Patricia (Autor) - Castillo Belmonte, Ángel (Autor) - Gutiérrez Cuesta, Armando (Autor) - Gajate Paniagua, Nuria (Autor) - Pérez-Salvador García, Eduardo (Autor) - López Peña, María Jesús (Autor) - Hernáiz Cereceda, Ana (Autor) - Díaz Villareal, Sara Anabel (Autor) - Rodríguez Sánchez, María (Autor) - Loreto Carrero, Mirlibeth (Autor) - Jimenez Ruiz, Andrea (Autor) - Muñoz Pérez, Marcos (Autor) - Toribio García, Álvaro (Autor) - García Lorenzo, Víctor (Autor) - Sendino Tenorio, Isabel (Autor) - Cuesta Lasso, Marta (Autor) - Calderón Márquez, Ítalo (Autor) - del Castillo, María Luna (Autor) - Mallo Muñiz, Belén (Autor) - Vallejo Andrada, María (Autor) - Sanabria Ruiz-Colmenares, Mª Rosa (Autor) - Gómez Tomás, María (Autor) - López Castro, Rafael (Autor) - Hernández Blázquez, María (Autor) - Prieto Dominguez, Laura (Autor) - Alonso Martínez, Pilar (Autor) - De Frutos Baraja, Jesús Mª (Autor) - Carte Tapias, María (Autor) - Garzo García, Irene (Autor) - Jornada de Residentes SOFCALE|14|2024|Valladolid (Congreso)

Congreso: XIV Jornada de Residentes Sofcale. Tumores Oculares. 01 de marzo de 2024.

Formato del producto: Digital: descarga y online

Detalle Formato: PDF

Fecha de edición: 11 de marzo de 2024

País de edición: España

Idioma de publicación: Español / Castellano

Materiales IBIC / THEMA: MJQ, Oftalmología (Original) / MJQ, Oftalmología (Original)

Tipo de edición: Edición nativa digital

Comentarios de la edición: http://sofcale.org/publicaciones/

XIV Jornada de Residentes
SOFCALE
Tumores oculares

SOCIEDAD DE OFTALMOLOGÍA
CASTELLANO LEONESA

ISBN 978-84-09-58963-0

XIV Jornada de Residentes

SOFCALE

Tumores oculares

Valladolid, 1 de marzo de 2024

Ilustre Colegio de Médicos de Valladolid

ÍNDICE

01 BRAQUITERAPIA EPIESCLERAL EN TUMOR VASOPROLIFERATIVO ADQUIRIDO DE LA RETINA 10
Episcleral brachytherapy in acquired vasoproliferative retinal tumor

Mejía Freire, Santiago [1]; Garavis Vicente, Isabel [2]; De Miguel Pérez, David [3]; Zalama Martínez, Pedro [3]; García Álvarez, Ciro [1].
[1] SERVICIO DE OFTALMOLOGÍA. HOSPITAL CLÍNICO UNIVERSITARIO DE VALLADOLID [2] SERVICIO DE ONCOLOGÍA RADIOTERÁPICA. HOSPITAL CLÍNICO UNIVERSITARIO DE VALLADOLID [3] SERVICIO DE RADIOFÍSICA Y PROTECCIÓN RADIOLÓGICA. HOSPITAL CLÍNICO UNIVERSITARIO DE VALLADOLID

02 CARCINOMA BASOCELULAR LOCALMENTE AVANZADO E INFILTRANTE DE ÓRBITA 12
Locally advanced basal cell carcinoma with orbital invasion

Cordero Arias, Ana [1]; Callejo Pérez, Patricia [2]; Padilla Pantoja, Fabio Daniel [1]; Galindo Ferreiro, Alicia [1].
[1] SERVICIO OFTALMOLOGÍA, HOSPITAL UNIVERSITARIO RÍO HORTEGA, VALLADOLID [2] SERVICIO ANATOMÍA PATOLÓGICA, HOSPITAL UNIVERSITARIO RÍO HORTEGA, VALLADOLID

03 CARCINOMA CÉLULAS ESCAMOSAS PRIMARIO Y AISLADO DE ÓRBITA 14
Primary and isolated squamous cell carcinoma of the orbit

Berrocal Cuadrado, Ana [1]; Pareja De Pablos, Raquel [1]; Lucero Salaverry, María Miguel [2]; Padilla-Pantoja, Fabio Daniel [3]; Galindo Ferreiro, Alicia [1].
[1] SERVICIO OFTALMOLOGÍA, HOSPITAL UNIVERSITARIO RÍO HORTEGA, VALLADOLID [2] SERVICIO ANATOMÍA PATOLÓGICA, HOSPITAL UNIVERSITARIO RÍO HORTEGA, VALLADOLID [3] INSTITUTO UNIVERSITARIO DE OFTALMOBIOLOGÍA APLICADA, UNIVERSIDAD DE VALLADOLID, VALLADOLID.

04 CRECIMIENTO DE LESIÓN CONJUNTIVAL EN UN NIÑO: ¿NEVUS O MELANOMA? 16
Conjunctival growing lesion in a child: ¿nevus or melanoma?

Gómez-Tomás, María [1]; López Miñarro, Ignacio Manuel [1]; Varo Conejo, Gabriel [1]; García Lagarto, Elena [2]; Saornil Álvarez, María Antonia [1].
[1] SERVICIO DE OFTALMOLOGÍA. HOSPITAL CLÍNICO UNIVERSITARIO DE VALLADOLID. [2] SERVICIO DE ANATOMÍA PATOLÓGICA. HOSPITAL CLÍNICO UNIVERSITARIO DE VALLADOLID.

05 CUTLER-BEARD MODIFICADO PARA RECONSTRUCCIÓN DE DEFECTO DE PÁRPADO SUPERIOR COMPLETO 18
Modified Cutler-Beard for full upper eyelid reconstruction

Benbunan-Ferreiro, Sol [1]; Bayo Juanas, Paula [1]; Galindo-Ferreiro, Alicia [1].
[1] HOSPITAL UNIVERSITARIO RÍO HORTEGA

06 ENUCLEACIÓN POR MELANOMA CONJUNTIVAL RECIDIVANTE 20
Enucleation due to recurrent conjuntival melanoma

Bermejo Rodríguez, Isabel [1]; Martínez Tapia, Sebastían Alfonso [1]; Campelo Shlamovitz, Mauro [1]; García Lagarto, Elena [2]; Saornil Álvarez, María Antonia [1].
[1] SERVICIO DE OFTALMOLOGÍA. HOSPITAL CLÍNICO UNIVERSITARIO DE VALLADOLID [2] SERVICIO DE ANATOMÍA PATOLÓGICA. HOSPITAL CLÍNICO UNIVERSITARIO DE VALLADOLID

07 EVOLUCIÓN SATISFACTORIA AL TRATAMIENTO CONSERVADOR DE LESIÓN DERMOIDE LIMBAL EN UN PACIENTE PEDIÁTRICO 22
Satisfactory evolution to conservative treatment of limbal dermoid lesion in a pediatric patient

Rivera Balza, Paola Gioconda [1]; López Velasco, Rosario [1]; Velasco Sastre, Isabel [1]; Satrústegui Lapetra, María [1]; Reyes Pacheco, Christian [1].
[1] HOSPITAL GENERAL DE SEGOVIA

08 GRANULOMA EOSINÓFILO ORBITARIO ASOCIADO A ENFERMEDAD DE VON WILLEBRAND *24*
Orbital eosinophilic granuloma associated with von willebrand disease

Fernández Fernández De Castro, Antonio [1]; Obregón Martínez, Estebaliz [2]; Utiel Monsálvez, Estefanía [3]; Galindo-Ferreiro, Alicia [1]; Lucero Salaverry, María Miguel [2].
[1] SERVICIO DE OFTALMOLOGÍA, HOSPITAL UNIVERSITARIO RIO HORTEGA [2] SERVICIO DE ANATOMÍA PATOLÓGICA, HOSPITAL UNIVERSITARIO RIO HORTEGA [3] SERVICIO DE NEUROCIRUGÍA, HOSPITAL CLÍNICO UNIVERSITARIO DE VALLADOLID

09 LESIÓN PIGMENTADA EN EL IRIS: ¿NEVUS O MELANOMA? *26*
Pigmented Lesion In The Iris. Nevus Or Melanoma?

Doncel Bello, Alejandro [1]; Rechi Sierra, Tomás [1]; Vara Ferrero, Montserrat [1]; García Lagarto, Elena [2]; García Álvarez, Ciro [3].
[1] DEPARTAMENTO DE OFTALMOLOGÍA. HOSPITAL CLÍNICO UNIVERSITARIO DE VALLADOLID. [2] DEPARTAMENTO DE ANATOMÍA PATOLÓGICA. HOSPITAL CLÍNICO UNIVERSITARIO DE VALLADOLID. [3] UNIDAD DE TUMORES INTRAOCULARES. DEPARTAMENTO DE OFTALMOLOGÍA. HOSPITAL CLÍNICO UNIVERSITARIO DE VALLADOLID.

10 LINFOMA COROIDEO PRIMARIO TRATADO CON RADIOTERAPIA EXTERNA DE MUY BAJA DOSIS (BOOM-BOOM) *28*
Primary Choroidal Lymphoma treated with ultra-low dose (Boom-Boom) external radiotherapy

Guardia Ruiz, Nuria [1]; Diezhandino Garcia, Patricia [2]; García Lagarto, Elena [3]; Castillo Belmonte, Ángel [4]; Saornil Álvarez, María Antonia [1].
[1] SERVICIO DE OFTALMOLOGÍA DEL HOSPITAL CLÍNICO UNIVERSITARIO DE VALLADOLID [2] SERVICIO DE ONCOLOGÍA RADIOTERÁPICA DEL HOSPITAL CLÍNICO UNIVERSITARIO DE VALLADOLID [3] SERVICIO DE ANATOMÍA PATOLÓGICA DEL HOSPITAL CLINICO UNIVERSITARIO DE VALLADOLID [4] SERVICIO DE RADIOFÍSICA DEL HOSPITAL CLÍNICO UNIVERSITARIO DE VALLADOLID

11 CONCURRENCIA DE UN MELANOMA COROIDEO Y UN TUMOR PANCREÁTICO: DIAGNÓSTICO DIFERENCIAL DE LAS LESIONES INTRAOCULARES TUMORALES MÁS FRECUENTES *30*
Concurrence of a choroidal melanoma and a primary pancreatic tumor: differential diagnosis of the most common intraocular tumor lesions

Gutiérrez Cuesta, Armando [1]; Gajate Paniagua, Nuria Maria [1]; Pérez-Salvador García, Eduardo [1]; López Peña, María Jesús [1]; Hernaiz Cereceda, Ana [1].
[1] HOSPITAL UNIVERSITARIO DE BURGOS

12 MELANOMA PALPEBRAL ASOCIADO A MELANOMA CONJUNTIVAL NO CONTIGUO *32*
Palpebral melanoma associated with non-contiguous conjunctival melanoma

Pareja de Pablos, Raquel [1]; Saornil Alvarez, Maria Antonia [2]; Diaz Villareal, Sara Anabel [3]; Galindo Ferreiro, Alicia [1].
[1] SERVICIO DE OFTALMOLOGIA DE HOSPITAL RIO HORTEGA, VALLADOLID [2] SERVICIO DE OFTALMOLOGIA DE HOSPITAL CLINICO UNIVERSITARIO DE VALLADOLID [3] SERVICIO DE ANATOMÍA PATOLÓGICA EN HOSPITAL UNIVERSITARIO RIO HORTEGA, VALLADOLID

13 METÁSTASIS ORBITARIA COMO MANIFESTACIÓN INICIAL DE CARCINOMA LOBULILLAR DE MAMA *34*
Orbital metastasis as an initial manifestation of lobular breast carcinoma.

Rodríguez Sánchez, Maria [1]; Loreto Carrero, Mirlibeth [2]; Jimenez Ruiz, Andrea [2]; Muñoz Pérez, Marcos [2]; Cuesta Lasso, Marta [1].
[1] HOSPITAL UNIVERSITARIO DE LEÓN

14 METÁSTASIS PALPEBRAL DE ADENOCARCINOMA GÁSTRICO *36*
Eyelid metastasis from gastric adenocarcinoma

García Lorenzo, Víctor [1]; Sendino Tenorio, Isabel [1]; Cuesta Lasso, Marta María [1]; Calderón Márquez, Ítalo Alberto [1]; Toribio García, Álvaro [1].
[1] HOSPITAL UNIVERSITARIO DE LEÓN

15 NÓDULOS VIOLÁCEOS PALPEBRALES: UNA MANIFESTACIÓN INFRECUENTE DEL SARCOMA DE KAPOSI *38*
Purple eyelid nodules: a rare feature of Kaposi Sarcoma

Luna del Castillo, María [1]; Mallo Muñiz, Belén [2]; Vallejo Andrada, María [1]; Sanabria Ruiz-Colmenares, María Rosa [1].
[1] COMPLEJO ASISTENCIAL UNIVERSITARIO DE PALENCIA [2] CLINIQUE DE LOEIL, MARTIGNY, SUIZA

16 QUISTE DERMOIDE ORBITARIO CON AFECTACIÓN INTRAÓSEA EN PACIENTE ADULTO: PRESENTACIÓN INUSUAL *40*
Orbitary dermoid cyst with intraosseous involvement in adult patient: unusual presentation

Loreto Carrero, Mirlibeth [1]; Rodríguez Sánchez, María [1]; Jiménez Ruiz, Andrea [1]; Muñoz Pérez, Marcos [1]; Toribio García, Álvaro [1].
[1] COMPLEJO ASISTENCIAL UNIVERSITARIO DE LEÓN

17 RECIDIVA ORBITARIA DE MELANOMA DE COROIDES CON REGRESIÓN INTRAOCULAR *42*
Orbital recurrence of choroidal melanoma with intraocular regression.

Lopez Miñarro, Ignacio [1]; Gómez Tomás, María [1]; López Castro, Rafael [2]; García Lagarto, Elena [3]; Saornil Álvarez, María Antonia [1].
[1] SERVICIO DE OFTALMOLOGÍA, HOSPITAL CLÍNICO UNIVERSITARIO DE VALLADOLID [2] SERVICIO DE ONCOLOGÍA MÉDICA, HOSPITAL CLÍNICO UNIVERSITARIO DE VALLADOLID [3] SERVICIO DE ANATOMÍA PATOLÓGICA, HOSPITAL CLÍNICO UNIVERSITARIO DE VALLADOLID

18 TÉCNICA DEL ESPAGUETI EN EL TRATAMIENTO DEL LÉNTIGO MALIGNO PALPEBRAL *44*
The spaghetti technique of eyelid lentigo maligna

Hernández Blázquez, María [1]; Galindo Ferreiro, Alicia [1].
[1] HOSPITAL UNIVERSITARIO RÍO HORTEGA

19 TRANSFORMACIÓN EN MELANOMA DE LESIÓN MELANOCÍTICA COROIDEA TRAS 12 AÑOS DE OBSERVACIÓN *46*
Transformation into choroidal melanoma of a melanocytic lesion after 12 years of observation

Prieto Dominguez, Laura [1]; Alonso Martínez , Pilar [2]; De Frutos Baraja, Jesús María [3]; Carte Tapias, María [2]; García Álvarez, Ciro [1]
[1] SERVICIO DE OFTALMOLOGÍA, HOSPITAL CLÍNICO UNIVERSITARIO DE VALLADOLID [2] SERVICIO DE ONCOLOGÍA RADIOTERÁPICA, HOSPITAL CLÍNICO UNIVERSITARIO DE VALLADOLID [3] SERVICIO DE RADIOFÍSICA Y PROTECCIÓN RADIOLÓGICA, HOSPITAL CLÍNICO UNIVERSITARIO DE VALLADOLID

20 TUMOR PIGMENTADO CONJUNTIVAL: ¿NEVUS O MELANOMA? *48*
Conjunctival pigmented tumor: nevi or melanoma?

Calderón Márquez, Ítalo Alberto [1]; Loreto Carrero, Mirlibeth [1]; Rodriguez Sanchez, María [1]; García Lorenzo, Victor [1]; Garzo García, Irene [1]
[1] COMPLEJO ASISTENCIAL UNIVERSITARIO DE LEÓN

01

BRAQUITERAPIA EPIESCLERAL EN TUMOR VASOPROLIFERATIVO ADQUIRIDO DE LA RETINA

Episcleral brachytherapy in acquired vasoproliferative retinal tumor

Mejía Freire, Santiago [1]; Garavis Vicente, Isabel [2]; De Miguel Pérez, David [3]; Zalama Martínez, Pedro [3]; García Álvarez, Ciro [1]

[1] SERVICIO DE OFTALMOLOGÍA. HOSPITAL CLÍNICO UNIVERSITARIO DE VALLADOLID [2] SERVICIO DE ONCOLOGÍA RADIOTERÁPICA. HOSPITAL CLÍNICO UNIVERSITARIO DE VALLADOLID [3] SERVICIO DE RADIOFÍSICA Y PROTECCIÓN RADIOLÓGICA. HOSPITAL CLÍNICO UNIVERSITARIO DE VALLADOLID

Palabras clave / Términos relevantes:

Braquiterapia epiescleral, tumor vasoproliferativo adquirido de la retina

Caso clínico:

Se presenta el caso de una mujer de 39 años, sin antecedentes médicos de interés, que acudió por presentar miodesopsias en ojo derecho, sin otros síntomas oculares. A la exploración oftalmológica, presentó una agudeza visual de 1 en ambos ojos, la biomicroscopía de polo anterior y presión intraocular fueron normales. Al examen fundoscópico se observó una masa anaranjada-grisácea en la retina temporal inferior, con exudados y neovasos. La ecografía modo B objetivó una masa sólida de 6.9 mm de base por 2.3 mm de altura, sin características típicas de melanoma (Figura 1). El diagnóstico fue de un tumor vasoproliferativo adquirido de la retina, que fue tratado mediante braquiterapia epiescleral con una placa de Rutenio-106 con una dosis de 48.23 Gy (Figura 2). En el seguimiento se observó regresión del tumor y de los exudados, y tras cinco años no se observó recurrencia ni efectos secundarios.

Discusión / Conclusiones:

Los tumores vasoproliferativos adquiridos de la retina (TVR), son una entidad poco frecuente, benigna, de origen glial y vascular de etiología aún desconocida[1]. Típicamente se manifiestan como nódulos de coloración amarillo-grisáceo-rojizo. En su mayoría son primarios, pero también pueden ser secundarios a condiciones oculares previas como retinosis pigmentaria, uveítis intermedia y enfermedad de Coats[1,2]. Se manifiestan predominantemente en mujeres entre la 3º y 4º década[2,3]. En cuanto a su localización, la zona inferior de la retina se ve afectada en el 60 al 90% de los casos, mientras que la región temporal se ve afectada en el 42 al 75% [4], características que se observaron en el presente caso.

El pronóstico visual depende de las complicaciones secundarias del tumor previas al tratamiento y las recurrencias pueden estar relacionadas con el diámetro y área del tumor[1]. Para su manejo, se han empleado distintos tratamientos, como son la fotocoagulación, la crioterapia, las inyecciones intravítreas de antiangiogénicos, la terapia fotodinámica entre otras; sin embargo, dichas terapias tienen una eficacia limitada, ya que suelen recidivar a largo plazo[4]. La braquiterapia epiescleral con Rutenio-106, es una de las que mayor eficacia ha presentado, con menores efectos secundarios y tasa de recurrencias[1–4] como se ha observado en este caso.

Los TVR son una patología benigna, que potencialmente puede menoscabar la función visual del paciente; aunque no existe consenso en las opciones terapéuticas, la braquiterapia epiescleral es una alternativa con pocos efectos secundarios y una alta tasa de éxito[4].

Bibliografía:

1. Brockmann C, Rehak M, Heufelder J, et al. Predictors of treatment response of Vasoproliferative Retinal Tumors to Ruthenium-106 Brachytherapy. Retina. 2016;36(12):2384-2390.
2. Anastassiou G, Bornfeld N, Schueler AO, et al. Ruthenium-106 plaque brachytherapy for symptomatic vasoproliferative tumours of the retina. British Journal of Ophthalmology. 2006 Apr;90(4):447–50.
3. Kiri H, Raval V, Ali H, Das AV, Kaliki S. Vasoproliferative retinal tumors: Clinical presentation and treatment outcome. Eur J Ophthalmol. 2023 Jul 1;33(4):1596–603.
4. Para Prieto M, Saornil MA, de Frutos Baraja JM, García Álvarez C, Diezhandino García P, López Lara F. Episcleral brachytherapy as an effective alternative in vasoproliferative tumors. Int J Ophthalmol. 2018 Dec 1;11(12):2017–20.

Figuras:

FIGURA 1

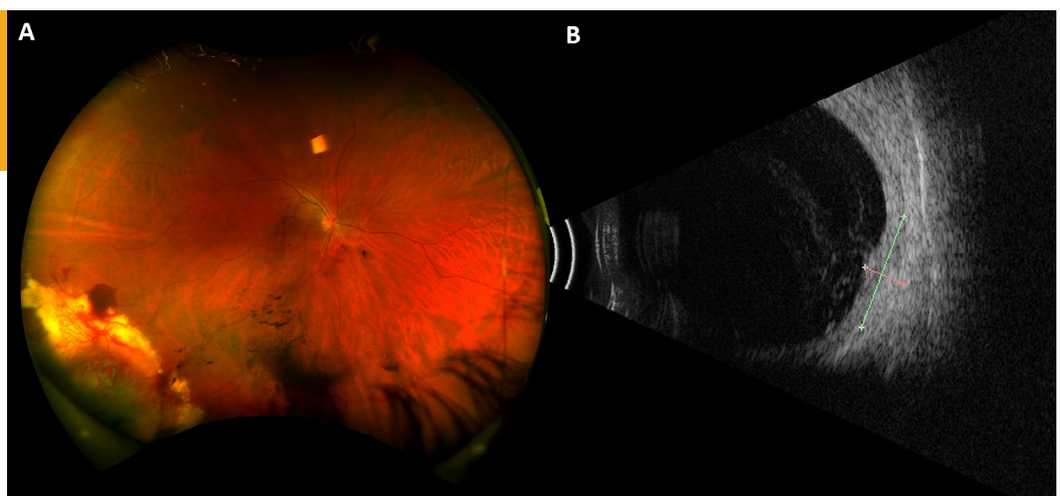

A. Retinografía de campo amplio en el que se observa el tumor vasoproliferativo en retina periférica temporal inferior con exudados peritumorales y hemorragia en reabsorción en vítreo suprayacente.

B. Ecografía modo B del tumor: masa nodular corioretiniana periférica hiperecogénica con ecos vítreos compatibles con hemorragia en reabsorción.

FIGURA 2

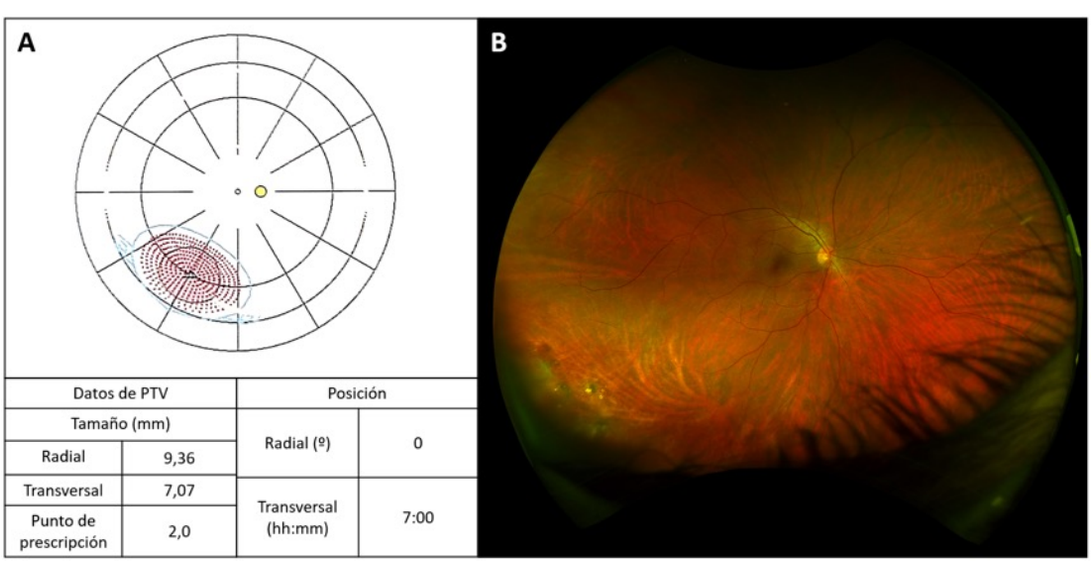

Datos de PTV		Posición	
Tamaño (mm)		Radial (º)	0
Radial	9,36		
Transversal	7,07	Transversal (hh:mm)	7:00
Punto de prescripción	2,0		

A. Planificación dosimétrica de la placa de braquiterapia: dosis ápex tumoral 48,23 Gy liberados en 23 horas.

B. Retinografía: Regresión tumoral; zona de atrofia corioretiniana en donde se encontraba localizado el tumor. No se observan recurrencias tras cinco años de seguimiento.

02

CARCINOMA BASOCELULAR LOCALMENTE AVANZADO E INFILTRANTE DE ÓRBITA

Locally advanced basal cell carcinoma with orbital invasion

Cordero Arias, Ana [1]; Callejo Pérez, Patricia [2]; Padilla Pantoja, Fabio Daniel [1]; Galindo Ferreiro, Alicia [1]
[1] SERVICIO OFTALMOLOGÍA, HOSPITAL UNIVERSITARIO RÍO HORTEGA, VALLADOLID [2] SERVICIO ANATOMÍA PATOLÓGICA, HOSPITAL UNIVERSITARIO RÍO HORTEGA, VALLADOLID

Palabras clave / Términos relevantes:

Carcinoma basocelular, invasión orbitaria

Caso clínico:

Paciente de 88 años, con antecedente de múltiples carcinomas basocelulares hace 10 años. Derivada por nueva lesión en canto interno derecho y dacriocistitis ispilateral de 3 meses de evolución.

A la exploración se observó lesión nódulo-ulcerada y vascularizada en canto interno derecho de 12x10 mm, adherida a plano profundo. No se evidenciaron adenopatías. Resto de exploración sin interés (Figura 1A).
En la tomografía computarizada y resonancia magnética orbitaria se apreció lesión hipercaptante en canto interno que invadía la región medial orbitaria derecha, en íntimo contacto con músculo recto medial, con destrucción de la vía lagrimal ipsilateral (Figura 1C).

Se realizó extirpación completa del saco lagrimal y de la lesión cutánea, con diagnóstico anatomopatológico de CBB infiltrativo, afectando los bordes de resección (Figura 2A y 2B).
Considerando un CBB infiltrativo localmente avanzado con invasión orbitaria, se planteó exenteración ampliada, que la paciente rechazó. El Comité de Tumores planteó comenzar con Vismodegib 150 mg vía oral cada 24 horas. Tras 7 meses de quimioterapia, el tumor se redujo parcialmente. La paciente presentó espasmos musculares no tolerables como efecto adverso, obligando a suspender el tratamiento. Se inició radioterapia local que no consiguió reducción significativa del tumor. Se reevaluó el caso por el Comité de Tumores, indicándose observación sin tratamiento.
A los cuatro años de seguimiento, el crecimiento orbitario fue mínimo (Figura 1B y 1D), sin documentación de nueva afectación local ni sistémica.

Discusión / Conclusiones:

Se presenta un caso de CBB localmente avanzado con invasión orbitaria, con respuesta parcial a tratamientos no quirúrgicos.

La invasión orbitaria es muy infrecuente (2%)[1] y son factores predisponentes: localización en canto interno, recurrencias previas, edad avanzada y subtipo infiltrativo[2]. Suele cursar con oftalmoplejía y dacriocistitis, como en nuestra paciente[2].

El manejo de estos tumores es difícil y precisa de un enfoque multidisciplinar. La exenteración es el tratamiento de elección[2] .La radioterapia local y los fármacos inhibidores de la vía Hedgehog (vismodegib) son una alternativa terapéutica[3,4] , aunque no están exentos de efectos adversos. En el caso de la radioterapia, la alta recurrencia (25%) y sus potenciales efectos adversos han hecho que haya perdido protagonismo, en favor de fármacos como el vismodegib, que han demostrado eficacia en el 50% de los casos[2].

Ante un paciente con antecedente de múltiples CBB perioculares y lesión localizada en canto interno con oftalmoplejía y/o dacriocistitis aguda, debe considerarse el diagnóstico de CBB con invasión orbitaria.

Bibliografía:

1. Furdova A, Kapitanova K, Kollarova A, Sekac J. Periocular basal cell carcinoma - clinical perspectives. Oncol Rev . 2020;14(1):36-42.
2. Sun MT, Wu A, Figueira E, Huilgol S, Selva D. Management of periorbital basal cell carcinoma with orbital invasion. Future Oncol. 2015;11(22):3003–10.
3. Hogarty DT, Dewhurst NG, Burt B. Vismodegib and orbital excision for treating locally advanced basal cell carcinoma. Int Med Case Rep J. 2018 11:177–9.
4. Gill HS, Moscato EE, Chang ALS, Soon S, Silkiss RZ. Vismodegib for periocular and orbital basal cell carcinoma. JAMA Ophthalmol. 2013 131(12):1591.

Figuras:

FIGURA 1

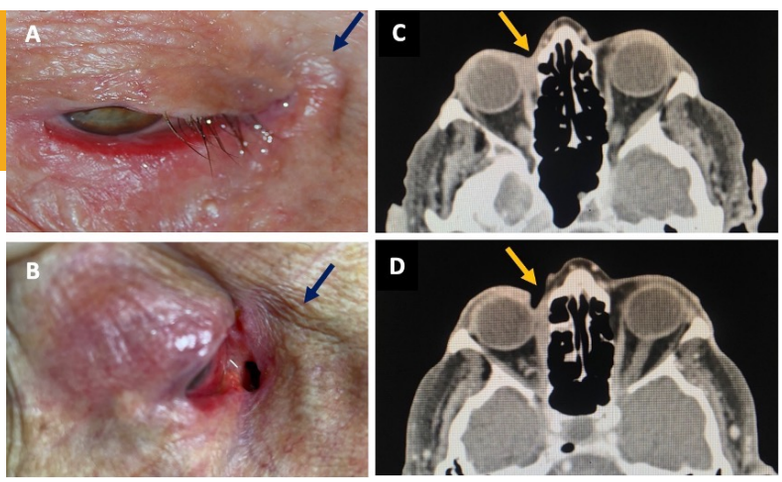

A. Fotografía de la primera consulta donde se visualiza la lesión nódulo-ulcerada y vascularizada en canto interno (flecha).

B. Imagen a los 4 años, de la última consulta donde se puede ver un defecto en la piel de canto interno, que comunica con la fosa nasal.

C. Tomografía de órbita en la primera visita, se aprecia el aumento de densidades en canto interno de ojo derecho correspondiente a la lesión (flecha)

D. Tomografía de órbita a los 4 años de seguimiento que demuestra un leve aumento de tamaño de la masa en órbita derecha y el defecto cutáneo creado (flecha).

FIGURA 2

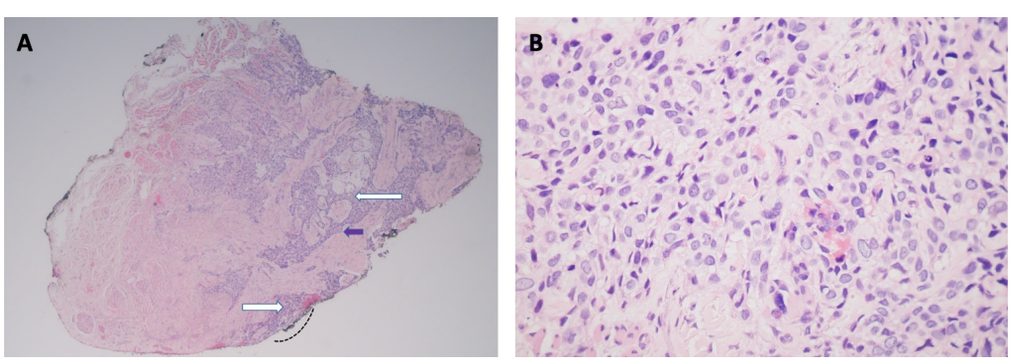

B. Tinción Hematoxilina-eosina. 40x. Celularidad tumoral basaliode, poco diferenciada, con núcleos de pequeño tamaño, redondeados, hipercromáticos, y escaso citoplasma, mal delimitado.

03

CARCINOMA DE CÉLULAS ESCAMOSAS PRIMARIO Y AISLADO DE ÓRBITA

Primary and isolated squamous cell carcinoma of the orbit

Berrocal Cuadrado, Ana [1]; Pareja De Pablos, Raquel [1]; Lucero Salaverry, María Miguel [2]; Padilla-Pantoja, Fabio Daniel [3]; Galindo Ferreiro, Alicia [1]

[1] SERVICIO OFTALMOLOGÍA, HOSPITAL UNIVERSITARIO RÍO HORTEGA, VALLADOLID [2] SERVICIO ANATOMÍA PATOLÓGICA, HOSPITAL UNIVERSITARIO RÍO HORTEGA, VALLADOLID [3] INSTITUTO UNIVERSITARIO DE OFTALMOBIOLOGÍA APLICADA, UNIVERSIDAD DE VALLADOLID, VALLADOLID.

Palabras clave / Términos relevantes:

Carcinoma de células escamosas, orbita, tumor primario aislado

Caso clínico:

Paciente de 81 años sin enfermedades sistémicas conocidas, consulta por presentación de caída progresiva del párpado superior izquierdo.

Al examen oftalmológico se comprueba blefaroptosis superior izquierda, asociada a retracción palpebral inferior ipsilateral con leve desplazamiento del canto lateral, (Fig 1A), así como enoftalmos (20/16mm) y restricción a la abducción del ojo izquierdo. Se palpa nódulo de consistencia firme, adherido al reborde orbitario lateral izquierdo, sin evidencia de otras lesiones perioculares.

La exploración imagenológica con tomografía computarizada (TAC) y resonancia magnética (RM) revela la presencia de una masa de 8x7x4 mm en la región orbitaria inferotemporal izquierda, hipointensa en T1 (Fig 1B) y T2, sin evidencia de adenopatías. Se realiza biopsia incisional que confirma carcinoma de células escamosas (CCE) orbitario pobremente diferenciado. (Fig 1C-1D) El body-TAC y la tomografía por emisión de positrones (PET) descartan compromiso extra-orbitario, confirmándose el diagnóstico de CCE primario aislado de la órbita izquierda.

Se considera realizar exenteración, no obstante, la paciente desiste de esta intervención. Se analiza el caso con el Comité de Tumores y se decide radioterapia local.

A los 4 años de seguimiento, la paciente se mantiene con adecuado control tumoral local y sistémico. (Fig 2A-B)

Discusión / Conclusiones:

Se presenta un caso de CCE primario y aislado de órbita, manejado con radioterapia. El CCE orbitario primario es muy raro[1], debido a que la órbita carece de epitelio escamoso. Hasta la fecha sólo existen 12 casos publicados[1-4]. Generalmente el CEE orbitario es secundario a infiltración metastásica o por extensión directa.

Los síntomas usuales incluyen edema, enrojecimiento, dolor[1,2,4], parestesias[2-4], visión borrosa[1,3] y diplopía[2,3]. Nuestra paciente debutó con blefaroptosis[2-4] y enoftalmos. Destacamos que el enoftalmos es una manifestación infrecuente debido a que el CEE no suele causar retracción tisular.

El diagnóstico incluye pruebas de imagen[1], y se confirma mediante biopsia, como en nuestro caso[1-4] La localización orbitaria más frecuente es el ápex orbitario4, aunque en este caso se presentó en la región infero-temporal.

El tratamiento del CCE orbitario primario aislado no está claro, debido a su rareza. Las opciones incluyen exenteración2 y terapias coadyuvantes (radioterapia[1-4] y/o quimioterapia[3,4]). Nuestro caso se abordó con radioterapia local.[1,3]

La tasa de supervivencia del CEE orbitario es del 66% a los 2 años[4]. Dada la rareza de esta entidad, el manejo requiere un enfoque multidisciplinario y seguimiento a largo plazo.[1-4]

Bibliografía:

1. Krishnamurthy S, Ahmed I. Primary orbital squamous cell carcinoma treated with definitive radiotherapy. Saudi J Ophthalmol. 2023 Jul 24;37(3):256-259.
2. Campos Arbulú AL, Sadava EE, Sánchez Ruiz A, Fernández Vila JM, Dillon HS, Mezzadri NA. Primary orbital squamous cell carcinoma. Medicina. 2017; 77:37–9.
3. Peckinpaugh JL, Winn BJ, Barrett RV, Jacobsen DW, Sires BS, Meyer DR, Jian-Amadi A. Isolated squamous cell carcinoma of the orbital apex. Ophthalmic Plast Reconstr Surg. 2012 May-Jun;28(3):e72-4.
4. Blandford AD, Bellerive C, Tom M, Koyfman S, Adelstein DJ, Plesec TP, Perry JD, Singh AD. Case Report: Primary Orbital Squamous Cell Carcinoma. Ocul Oncol Pathol. 2019 Jan;5(1):60-65.

Figuras:

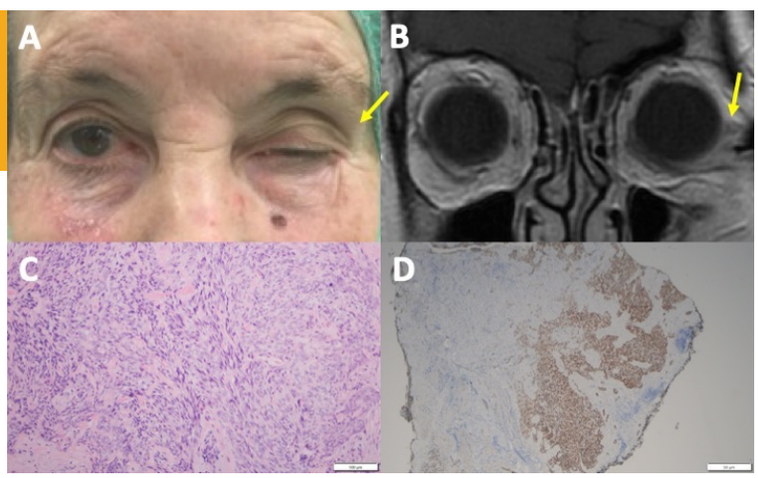

FIGURA 1

A Imagen clínica basal: Se aprecia blefaroptosis izquierda y marcado enoftalmos ipsilateral (flecha).

B Resonancia magnética potenciada en T1, con contraste (corte coronal): se objetiva masa hipointensa (flecha) localizada en el reborde externo de la órbita izquierda, adyacente a la inserción del músculo recto lateral.

C Histopatología con hematoxilina y eosina (HE, 20x): se evidencia proliferación neoplásica de estirpe epitelial con formación de nidos sólidos. Las células son redondeadas con citoplasma eosinófilo y nucléolo central. No se reconocen puentes intercelulares, ni formación de queratina; tampoco se evidencia disposición celular en empalizada periférica.

D El estudio inmunohistoquímico (4x) exhibe inmunoreacción para p40.

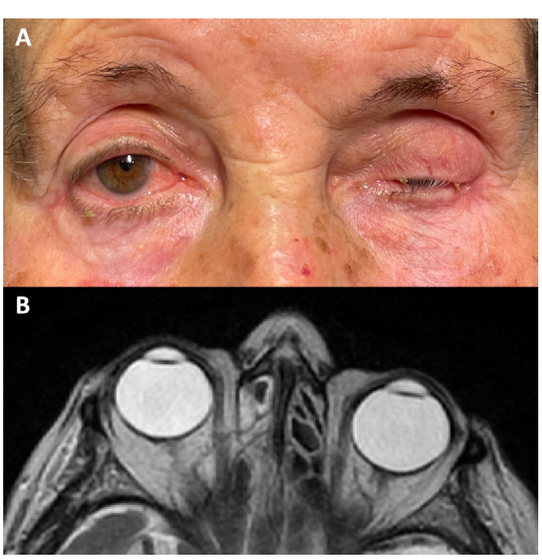

FIGURA 2

A Imagen clínica tras 4 años de seguimiento, con blefaroptosis izquierda estable.

B Resonancia magnética axial tras 4 años de seguimiento, sin detección de nuevas lesiones ni progresión neoplásica.

04

CRECIMIENTO DE LESIÓN CONJUNTIVAL EN UN NIÑO: ¿NEVUS O MELANOMA?

Conjunctival growing lesion in a child: nevus or melanoma?

Gómez-Tomás, María [1]; López Miñarro, Ignacio Manuel [1]; Varo Conejo, Gabriel [1]; García Lagarto, Elena [2]; Saornil Álvarez, María Antonia [1]

[1] SERVICIO DE OFTALMOLOGÍA. HOSPITAL CLÍNICO UNIVERSITARIO DE VALLADOLID. [2] SERVICIO DE ANATOMÍA PATOLÓGICA. HOSPITAL CLÍNICO UNIVERSITARIO DE VALLADOLID.

Palabras clave / Términos relevantes:

Melanoma conjuntival, nevus conjuntival, nevus inflamado.

Caso clínico:

Varón de 8 años que presentaba lesión conjuntival en ojo derecho (OD) desde los 3 años. En el último año, se observó crecimiento de la lesión, con bordes más difusos y episodios recurrentes de inflamación.

En la exploración, se registró una agudeza visual de 1 en ambos ojos sin otros hallazgos patológicos oculares excepto la biomocroscopía de polo anterior del OD que presentaba una tumoración conjuntival bulbar amelanótica yuxtalímbica localizada entre las 7 y 11 horas con signos de inflamación y numerosos vasos nutricios **(fig. 1A)**. Con el diagnóstico de nevus amelanótico inflamado se decidió realizar biopsia escisional con margen de seguridad de 2 milímetros, seguida de autoinjerto de conjuntiva **(fig. 1B)**.

Histológicamente, se identificó una proliferación de melanocitos formando tecas sin atipias ni mitosis con quistes epiteliales intralesionales. Se evidenció un infiltrado inflamatorio denso linfoide. Las células melánicas expresaban Melan A, y sólo el componente más superficial mostró positividad para HMB-45 **(fig. 2)**.

El diagnóstico final fue de nevus conjuntival juvenil inflamado, el cual fue completamente extirpado. El paciente continúa sometiéndose a revisiones anuales, permaneciendo asintomático y sin indicios de recidiva.

Discusión / Conclusiones:

Los tumores conjuntivales son predominantemente de etiología epitelial y melanocítica y representan un reto diagnóstico y terapéutico para el oftalmólogo[1]. En el ámbito pediátrico, el nevus conjuntival destaca como el tumor melanocítico más frecuente[2]. Estas lesiones son benignas y tienen una baja tasa de transformación maligna (< 1%)[2], sin embargo, el crecimiento de nevus en niños o la presentación de vasos nutricios, como es el caso expuesto, puede presentar desafíos diagnósticos clínicos e histológicos[2,3].

Aunque el melanoma conjuntival es excepcionalmente raro en niños[2], no es posible excluirlo en el diagnóstico diferencial de una lesión conjuntival como la del paciente que se presenta, con signos de crecimiento e inflamación. En estos casos hay que realizar una biopsia escisional con un margen de seguridad mínimo de 2 milímetros para poder realizar un diagnóstico histopatológico preciso y definitivo[3]. Un patrón de crecimiento confluyente con falta de maduración, pérdida de expresión de HMB-45 y un índice de proliferación Ki-67 bajo sugieren un nevus conjuntival juvenil[4].

En conclusión, aunque el melanoma de conjuntiva es muy raro en niños, debe ser considerado y en casos de nevus sospechosos de malignización, hay que realizar extirpación con margen de seguridad para la realización del diagnóstico y realizar un tratamiento y seguimiento adecuado.

Bibliografía:

1. García Onrubia L, Pacheco-Callirgos GE, Portero-Benito A, García-Álvarez C, et al. Spectrum of conjunctival tumours in a Spanish series: A review of 462 cases. Eur J Ophthalmol. 2020; 30(6): 1403-1409.
2. Shields CL, Sioufi K, Alset AE, Boal NS, et al. Clinical features differentiating benign from malignant conjunctival tumors in children. JAMA Ophthalmol. 2017; 135(3): 215-224.
3. Negretti GS, Roelofs KA, Damato B, Sagoo M, et al. The natural history of conjunctival naevi in children and adolescents. Eye. 2021; 35(9): 2579-2584.
4. Thiagalingam S, Johnson MM, Colby KA, Zembowicz A. Juvenile conjunctival nevus: clinicopathologic analysis of 33 cases. Am J Surg Pathol. 2008; 32(3): 399-406.

Figuras:

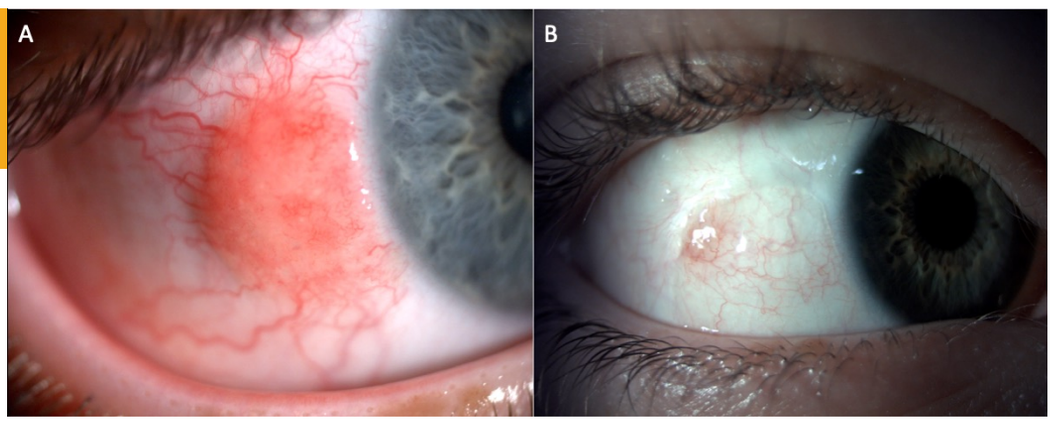

FIGURA 1

Ojo derecho.

A: Lesión conjuntival yuxtalímbica sin pigmento, de aspecto inflamado con numerosos vasos nutricios.

B: Aspecto 5 años después, tras extirpación completa con márgenes de seguridad y posterior autoinjerto de conjuntiva.

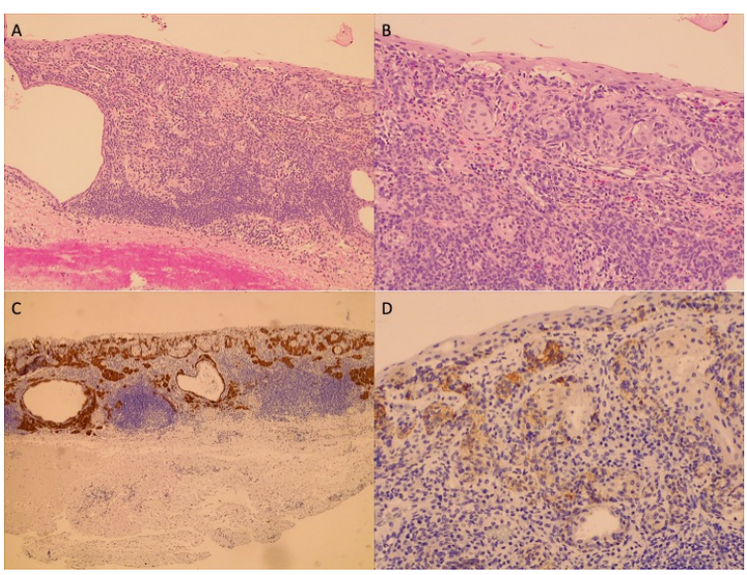

FIGURA 2

A: La microscopía óptica muestra una proliferación de células melanocíticas formando tecas que involucra todo el epitelio y el estroma conjuntival con quistes intralesionales (tinción de hematoxilina-eosina, 2'5x).

B: Nidos de células melanocíticas que se disponen en el epitelio y subepiteliales, las células no presentan atipia ni características de malignidad (tinción de hematoxilina-eosina, 20x). C: Positividad para Melan-A que muestra componente intra y subepitelial (4x). D: HMB-45 se expresa sobre todo en la superficie y pierde la expresión a medida que se profundiza, signo típico de nevus conjuntival (20x).

05

CUTLER-BEARD MODIFICADO PARA RECONSTRUCCIÓN DE DEFECTO DE PÁRPADO SUPERIOR COMPLETO

Modified Cutler-Beard for full upper eyelid reconstruction

Benbunan-Ferreiro, Sol [1]***; Bayo Juanas, Paula*** [1]***; Galindo-Ferreiro, Alicia*** [1]
[1] *HOSPITAL UNIVERSITARIO RÍO HORTEGA*

Palabras clave / Términos relevantes:

Carcinoma basocelular, cutler-Beard modificado, reconstrucción párpado superior.

Caso clínico:

Varón de 80 años con lesión no dolorosa ulcerada en párpado superior izquierdo de 1,3 cm x 1 cm de espesor completo con afectación de margen, hasta ceja. La conjuntiva bulbar no presenta alteraciones **(Fig.1)**.

A la exploración se evidencia lagoftalmos de 3 mm. A la palpación, no se evidencian adenopatías. Resto de exploración oftalmológica normal. Tomografía axial computerizada orbitaria detecta engrosamiento del párpado superior izquierdo, sin adenopatías **(Fig.1)**.

Se realiza extirpación completa de la lesión (mediante la técnica de Mohs diferido) con márgenes, confirmándose carcinoma basocelular nodular (CBB). La pieza demuestra nidos de células basaloides con moderada atipia, mitosis y células con citoplasma claro, inmunohistoquímica positiva para BerEP4, BCL2 y andrógeno **(Fig. 1)**.

La posterior reconstrucción se realizó mediante la técnica de Cutler-Beard modificada. **(Fig. 2)** Se obtuvo un injerto tarsoconjuntival del párpado superior contralateral que se suturó a los restos de canto interno y lateral de párpado superior, así como a conjuntiva y músculo elevador. A continuación, se realizó una incisión horizontal subtarsal en párpado inferior de espesor completo, e incisiones verticales para permitir el avance del colgajo miocutáneo de mejilla. Se liberó la conjuntiva y retractores. Después se movilizó el colgajo miocutáneo hacia el defecto suturándose por encima de injerto tarsoconjuntival.

Tras cuatro semanas, se procedió a la apertura del colgajo y a rehacer margen de párpado superior e inferior. A los dos años de seguimiento, no existen signos de recidiva, destacando la función y estética de ambos párpados.

Discusión / Conclusiones:

La reparación de un defecto del 100% del párpado superior de espesor completo es un gran desafío. Clásicamente se ha usado la técnica de Cutler-Beard.1 Presentamos una modificación de la técnica para evitar sus complicaciones y obtener una buena función del párpado superior y resultado estético.[1,2]

Con la modificación de Cutler Beard[2] hemos utilizado un injerto tarsoconjuntival con colgajo miocutáneo de párpado-mejilla en el mismo tiempo quirúrgico, de forma que mantenemos la lamela posterior del párpado inferior intacta. Existen otras modificaciones de la técnica, que usan injerto tarso-conjuntival en el segundo tiempo quirúrgico[3] o suturan otros materiales.[4]

Con la modificación empleada conseguimos mejor estabilidad de ambos párpados a largo plazo[3] ,y evitamos complicaciones de la técnica clásica como entropion /ectropión, secundarios a la inestabilidad palpebral.

Bibliografía:

1. Cutler N, Beard C. A method for partial and total upper lid reconstruction. Am. J Ophtalmol.1995; 39(1): 1–7.
2. Bengoa-González Á, Laslău BM, Martín-Clavijo A, Mencía-Gutiérrez E, Lago-Llinás M. Reconstruction of upper eyelid defects secondary to malignant tumors with a newly modified Cutler-beard technique with tarsoconjunctival graft. J of Ophthalmol. 2019;1–7.
3. Yoon M, McCulley T . Secondary tarsoconjunctival graft. Ophthal Plastic Reconstr Surg. 2013;29(3):227–230.
4. Rajak N, Malhotra R, Selva D. The 'over-the-top' modified Cutler-Beard procedure for complete upper eyelid defect reconstruction. Orbit. 2019; 33(2):133-136.

Figuras:

FIGURA 1

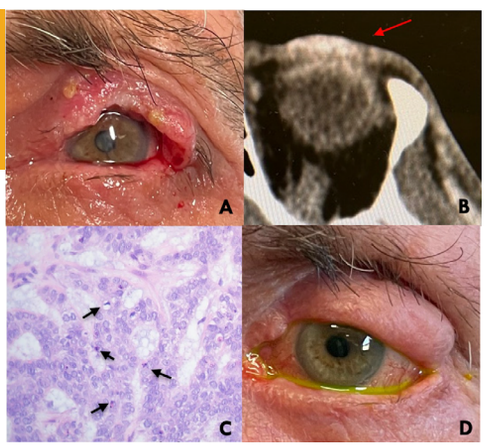

Imágenes macroscópicas y microscópicas de la lesión
A. Fotografía preoperatorio de masa que afecta a todo el párpado superior ojo izquierdo de espesor completo.

B. Tomografía axial orbitaria que muestra un engrosamiento denso de los planos cutáneos en la región del párpado superior izquierdo (flecha roja).

C. Corte histológico hematoxilina-eosina (HE x 40) donde vemos células tumorales basaloides con atipia moderada y frecuentes mitosis (flechas negras), entremezcladas con abundante mucina.

D. Imagen postoperatoria a 2 años, tras la reconstrucción con Cutler-Beard modificado.

FIGURA 2

Pasos de la técnica de Cutler-Beard modificada
A. Creación de injerto tarsoconjuntival del párpado superior derecho.

B. Sutura del injerto al canto interno.

C. Colgajo miocutáneo de avance vertical hasta mejilla.

D. Sutura final.

06

ENUCLEACIÓN POR MELANOMA CONJUNTIVAL RECIDIVANTE

Enucleation due to recurrent conjuntival melanoma

Bermejo Rodríguez, Isabel [1]; Martínez Tapia, Sebastían Alfonso [1]; Campelo Shlamovitz, Mauro [1]; García Lagarto, Elena [2]; Saornil Álvarez, María Antonia [1]

[1] SERVICIO DE OFTALMOLOGÍA. HOSPITAL CLÍNICO UNIVERSITARIO DE VALLADOLID [2] SERVICIO DE ANATOMÍA PATOLÓGICA. HOSPITAL CLÍNICO UNIVERSITARIO DE VALLADOLID

Palabras clave / Términos relevantes:

Conjuntiva, enucleación, melanoma

Caso clínico:

Paciente de 55 años derivada para valoración de lesión pigmentada conjuntival recidivante en ojo derecho. Diagnosticada hace 15 años de nevus conjuntival melanocítico compuesto, tratado mediante resección incompleta. A los 4 años presenta una recidiva tratada mediante resección con diagnóstico de melanoma conjuntival. Ante una nueva recidiva 4 años después es tratada con una tercera resección. A los 2 años recibe tratamiento con mitomicina C y crioterapia. Tras mala evolución, es remitida 7 años después para valoración.

En la exploración se observa una lesión límbica sobreelevada, con afectación córneo conjuntival, amelanótica, con adherencia a planos profundos de 3 mm de espesor y 15 mm de base. En la biomicroscopía ultrasónica se observa una masa infiltrando el limbo hasta capas profundas de la esclera y cuerpo ciliar **(Fig 1)**. Se realizan pruebas de extensión negativas para extensión sistémica.

Ante el diagnóstico de melanoma conjuntival recurrente con signos de invasión intraocular, se decide tratamiento con enucleación. El diagnóstico anatomopatológico es de melanoma de conjuntiva tipo epitelioide que infiltra la esclera y estroma corneal. **(Fig. 2)**. A los 3 años la paciente presenta extensión sistémica falleciendo 1 año más tarde.

Discusión / Conclusiones:

El melanoma conjuntival es una neoplasia extremadamente rara, con una incidencia de 0,2 a 0,5 casos por millón de habitantes. El 75 % surgen de una melanosis adquirida primaria y con menos frecuencia de nevus preexistentes, como el caso presentado, o de novo. Se extiende a través de canales linfáticos presentando una mortalidad de alrededor del 30% a los 10 años. [1]

La aparición de recidivas es uno de los factores pronósticos más importantes que condicionan un aumento de agresividad del tumor y conducen a la imposibilidad de un tratamiento conservador y mayor riesgo de extensión sistémica.[1,2]

En el caso de lesiones nodulares, como parecen ser las lesiones de la paciente, el tratamiento adecuado es la extirpación del tumor con un margen de seguridad y la administración posterior de braquiterapia complementaria y quimioterapia tópica con Mitomicina C. La extirpación simple, sin asociar tratamientos adyuvantes presenta una alta tasa de recurrencia local y de enfermedad sistémica, como muestra el caso.[1-4]

Ante un melanoma conjuntival, lo indicado es enviar al paciente a un centro de referencia, ya que se ha demostrado que un tratamiento precoz y multimodal, y un seguimiento exhaustivo por parte de equipos multidisciplinares expertos en oncología ocular, permiten preservar la visión, el globo ocular y la vida del paciente. [1-4]

Bibliografía:

1. Damato B, Stålhammar G, Fili M. Melanoma conjuntival. En: Caminal Mitjana JM, Piñeiro Ces A, Saornil Alvarez MA. Actualización en oncología ocular. Sociedad Española de Oftalmología, Madrid 2023.pp 262-267.

2. Pacheco GE, Garcia-Onrubia L, Garcia-Alvarez C, Muñoz MF, Garcia-Lagarto E, Perez DM, Alonso P, Saornil MA. A retrospective review of conjunctival melanoma: Presentation, treatment and evolution. Arch Soc Esp Oftalmol (Engl Ed). 2019 May;94(5):218-224.

3. Brouwer NJ, Marinkovic M, van Duinen SG, Bleeker JC, Jager MJ, Luyten GPM. Treatment of conjunctival melanoma in a Dutch referral centre. Br J Ophthalmol. 2018 Sep;102(9):1277-1282.

4. Shields CL, Shields JA. Tumors of the conjunctiva and cornea. Surv Ophthalmol. 2004 Jan-Feb;49(1):3-24.

Figuras:

FIGURA 1

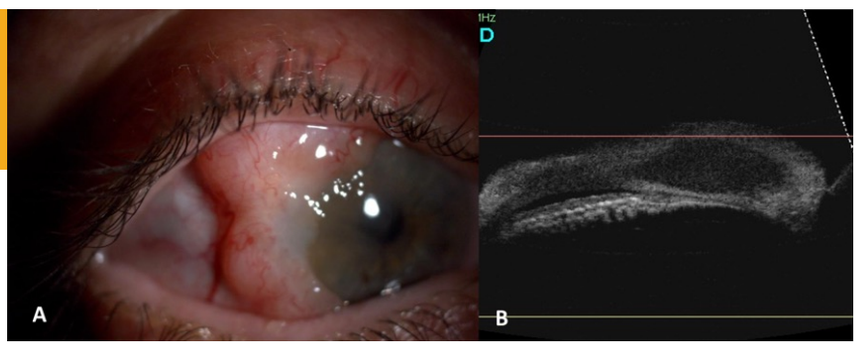

A. Ojo derecho: lesión límbica sobreelevada, con afectación córneo conjuntival de más de 180º, amelanótica, compatible con melanoma conjuntival recidivante.

B. Biomicroscopía ultrasónica (BMU): se observa la masa infiltrando el limbo hasta las capas profundas de la esclera y el cuerpo ciliar.

FIGURA 2

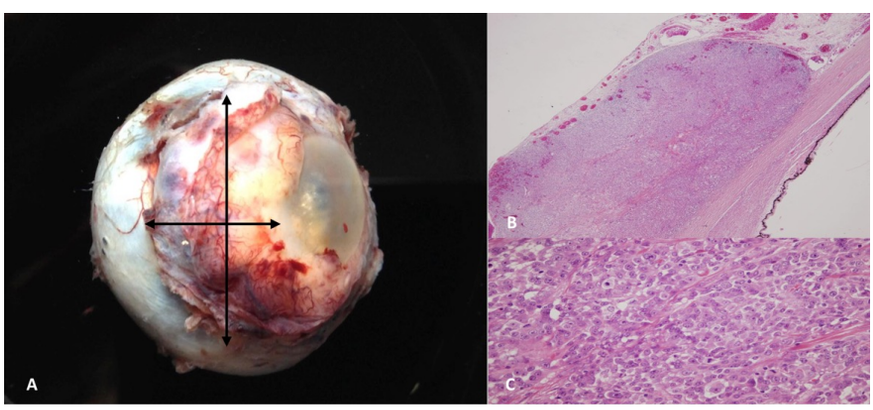

A. Macroscopía de globo ocular derecho: se observa masa amelanótica de 18 x 10 mm invadiendo córnea y esclera de 4 a 12 h.

B. Microscopia óptica: masa subconjuntival que invade esclera hasta la altura del cuerpo ciliar compuesta de células epiteliodes. (Tinción de hematoxilina eosina)

C. Microscopia óptica: células epiteliodes muy indiferenciadas con alto índice mitótico. (Tinción de hematoxilina eosina)

07

EVOLUCIÓN SATISFACTORIA AL TRATAMIENTO CONSERVADOR DE LESIÓN DERMOIDE LIMBAL EN UN PACIENTE PEDIÁTRICO

Satisfactory evolution to conservative treatment of limbal dermoid lesion in a pediatric patient

Rivera Balza, Paola Gioconda [1]; López Velasco, Rosario [1]; Velasco Sastre, Isabel [1]; Satrústegui Lapetra, María [1]; Reyes Pacheco, Christian [1].
[1] HOSPITAL GENERAL DE SEGOVIA

Palabras clave / Términos relevantes:

Dermoide, limbal, tratamiento

Caso clínico:

Varón sano de 2 años de edad valorado en la primera semana de vida por lesión nodular blanquecina de superficie lisa, en limbo corneal temporal de ojo derecho (OD), sin invasión del eje visual, con sospecha diagnóstica de dermoide limbal. Al año se realizó biopsia incisional de la lesión no siendo concluyente.

Durante el seguimiento se observó crecimiento de la lesión alcanzando eje visual **(Figura 1 y 2)**; con afectación estromal corneal y vascularización superficial filiforme. La agudeza visual en ese momento era de OD 0.2 y ojo izquierdo (OI) 0.7, y la refracción en OD de 6.5 esférico -4 cilíndrico 10º y OI 0.5 esférico -0.5 cilíndrico 10º, evidenciándose marcada anisometropía. Dada la corta edad y el pronóstico visual de la ambliopía se decide corrección con gafas como tratamiento de prueba.

Tras dos meses de uso continuo de gafas se observa mejoría de la agudeza visual de OD alcanzando 0.4. Se decide poner parches en ojo izquierdo como apoyo y seguimiento trimestral para vigilar la aparición de posibles indicaciones de cirugía.

Discusión / Conclusiones:

Los dermoides son tumores congénitos benignos de un tejido dérmico normal en localización anormal.[1]

Histológicamente presentan un epitelio estratificado frecuentemente queratinizado, junto con anexos cutáneos. La biopsia no suele ser necesaria para confirmar el diagnóstico, que es principalmente clínico. En este caso se presenta una lesión única con características clínicas típicas, vascularizado, liso, blanquecino y de localización temporal. [1], con buena evolución al tratamiento conservador.

No existe un consenso generalizado respecto al tratamiento, algunos autores apoyan el tratamiento quirúrgico directamente en pacientes mayores de 3 años. [2]

Aun así, es difícil decidir entre un tratamiento conservador o quirúrgico en un paciente pediátrico, principalmente por los riesgos de la anestesia general y porque estudios previos han demostrado que la resección no asegura un cambio significativo del grado de astigmatismo.[3]

El principal objetivo es evitar el desarrollo de ambliopía corrigiendo el defecto de refracción con gafas, antes de plantear la cirugía. Las indicaciones clínicas por las que debe considerarse la cirugía pueden manifestarse durante el seguimiento, incluyen el tamaño grande y crecimiento con invasión del eje visual.

Por tanto, el tratamiento suele ser conservador en dermoides pequeños, que inducen un astigmatismo leve, e incluso si originan astigmatismo alto, regular u oblicuo[1] ; mediante el uso de gafas y planteando un tratamiento oclusor. Esta actitud conservadora evita posibles complicaciones de la cirugía.

Bibliografía:

1. Pirouzian A. Management of pediatric corneal limbal dermoids. Clin Ophthalmol. 2013;7:607–14.
2. Zhong J, Deng Y, Zhang P, Li S, Huang H, Wang B, et al. New grading system for limbal dermoid: A retrospective analysis of 261 cases over a 10-year period. Cornea. 2018;37(1):66–71.
3. Matsuo T. Clinical decision upon resection or observation of ocular surface dermoid lesions with the visual axis unaffected in pediatric patients. Springerplus. 2015;4(1):534.

Figuras:

FIGURA 1

Fotografía frontal de dermoide limbal que muestra la lesión nodular blanquecina de superficie lisa, con vascularización superficial filiforme, ubicada en limbo corneal temporal de ojo derecho.

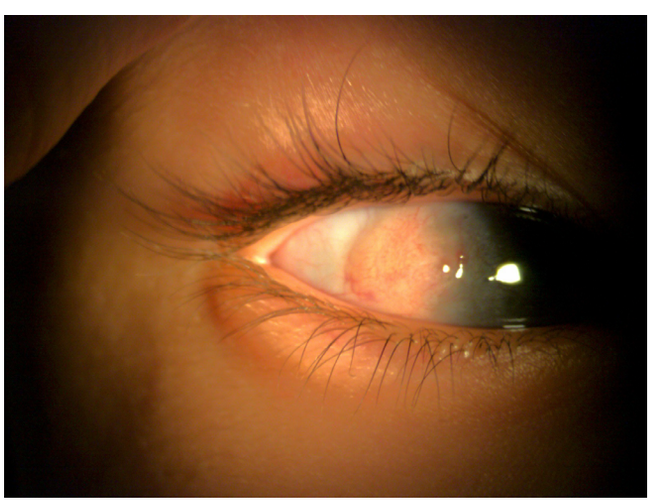

FIGURA 2

Fotografía lateral de dermoide limbal que muestra la lesión nodular blanquecina, en limbo corneal temporal de ojo derecho, donde se aprecia mas claramente su vascularización superficial filiforme y su tamaño.

08

GRANULOMA EOSINÓFILO ORBITARIO ASOCIADO A ENFERMEDAD DE VON WILLEBRAND

Orbital eosinophilic granuloma associated with von willebrand disease

Fernández Fernández De Castro, Antonio [1]; Obregón Martínez, Estebaliz [2]; Utiel Monsálvez, Estefanía [3]; Galindo-Ferreiro, Alicia [1]; Lucero Salaverry, María Miguel [2]

[1] SERVICIO DE OFTALMOLOGÍA, HOSPITAL UNIVERSITARIO RIO HORTEGA [2] SERVICIO DE ANATOMÍA PATOLÓGICA, HOSPITAL UNIVERSITARIO RIO HORTEGA [3] SERVICIO DE NEUROCIRUGÍA, HOSPITAL CLÍNICO UNIVERSITARIO DE VALLADOLID

Palabras clave / Términos relevantes:

Enfermedad de Von Willebrand, granuloma eosinófilo, órbita

Caso clínico:

Niño de ocho años que acudió a urgencias por cefalea frontal izquierda que le despierta por la noche y que se acompañó de edema palpebral ipsilateral de 10 días de evolución. A la exploración oftalmológica se mostró un edema y eritema leve en párpado superior izquierdo, resto normal. Se pautó tratamiento con amoxicilina/ácido clavulanico oral e ibuprofeno oral. A los tres días, regresó por aumento de dolor **(Fig. 1).** Se realizó una tomografía axial computarizada y resonancia magnética las cuales detectaron lesión de 2 cm en ángulo superoexterno de la órbita izquierda, de bordes bien definidos que erosiona reborde orbitario superior, sin reacción perióstica **(Fig. 1)**. Se realizó biopsia incisional guiada por ecografía y se obtuvo células histiocitarias con marcadores CD1a, S100 y langerina. Se llegó al diagnóstico de granuloma eosinófilo (GE) por histiocitosis de células de Langerhans (HCL) con mutación del BRAF V600E **(Fig. 2)**.

Mediante el estudio sistémico se detectó enfermedad de Von Willebrand (EVW) tipo 1 con mutación del gen VWF T1156M, sin afectación sistémica por la HCL. Se realizó exéresis completa de la lesión orbitaria por pliegue palpebral con curetaje del hueso e inyección orbitaria de esteroides.

A los dos años, en el seguimiento periódico por onco-pediatría y oftalmología, el paciente está asintomático y sin recidivas **(Fig. 1)**.

Discusión / Conclusiones:

Presentamos un caso de GE orbitario asociado a EVW primario tipo 1, con buena respuesta a la extirpación completa.

El GE orbitario es una enfermedad rara del grupo de HCL. Solo existen reporte de casos[1,2,3] y un caso asociado a EVW4. Se caracteriza por una proliferación anormal de granulomas formados por histiocitos[1]. Es más frecuente en la primera década de vida[2], como en nuestro caso y afecta a huesos del esqueleto axial, siendo su afectación orbitaria muy rara[1].

El GE se diagnostica en base al estudio anatomopatológico[2], aunque es muy característica la imagen de masa osteolítica en el reborde superior de la órbita[2], como en nuestro paciente.

El tratamiento de elección es la extirpación completa, sin embargo, existen otras alternativas como corticoides sistémicos o locales, inmunosupresores y/o quimioterapia si hay afectación sistémica o recidivas[3]. No se han documentado recidivas de GE orbitario, sin embargo, la mutación BRAF V600E de nuestro paciente se relaciona con mayor riesgo[3], por esta razón el seguimiento multidisciplinar ha de ser de por vida.

Ante un niño con inflamación orbitaria sin respuesta a medicación e imagen osteolítica del reborde lateral debemos descartar GE orbitario.

Bibliografía:

1. Kahilogullari G, Tuna H, Kuzu I, Unlu A. Orbital eosinophilic granuloma in a child: a case report. Turk Neurosurg. 2013;23(4):575-7.
2. Singh S, Kaliki S, Reddy Palkonda VA, Naik MN. Langerhans cell histiocytosis of the orbit: A study of eight cases. Oman J Ophthalmol. 2018;11(2):134-139
3. Anwar M, Eltayef M. Langerhans Cell Histiocytosis of the Orbit Presenting as Periorbital Cellulitis. Cureus. 2022;14(12):e32656
4. Radhakrishnan N, Dass J. Acquired Von Willebrand Syndrome Secondary to Langerhans Cell Histiocytosis. Indian J Pediatr. 2020 Jun;87(6):474-475.

Figuras:

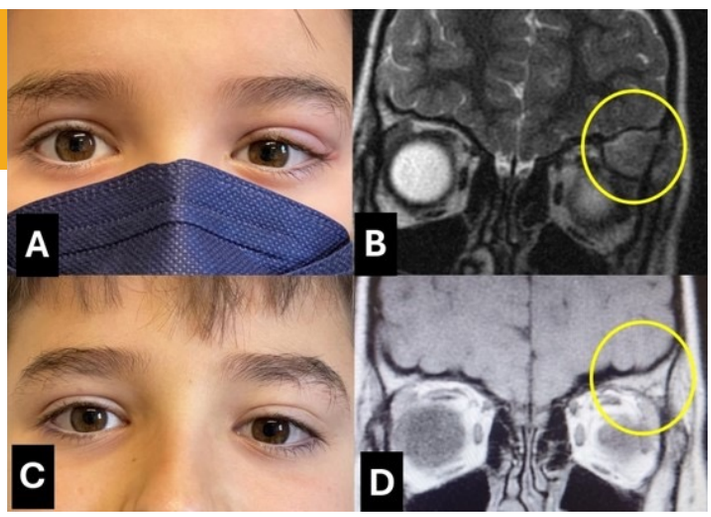

FIGURA 1

A. Imagen del paciente en donde se muestra el edema e hiperemia de parpado superior izquierdo.

B. Resonancia magnética en secuencia T2 Flair plano coronal donde se observa tumoración en ángulo superoexterno de la órbita izquierda.

C. Imagen del paciente 2 años después, con mejoría clínica del edema palpebral. (D) Resonancia magnética en secuencia T1 plano coronal 2 años después de la intervención quirúrgica en donde no se muestra signos de recidiva tumoral.

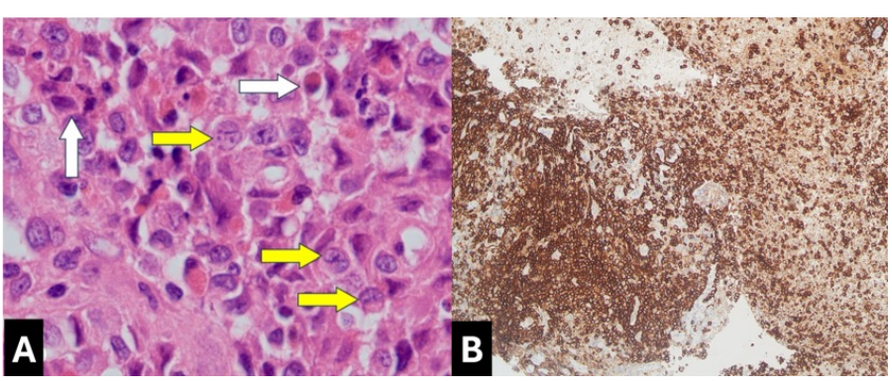

FIGURA 2

A. Corte histológico con tinción hematoxilina eosina (100x) del bloque celular procedente de biopsia incisional guiada por ecografía de masa orbitaria donde se observa fragmentos de tejido que contienen células de mediano tamaño, mononucleadas, con núcleos con plegamientos de la carioteca, a veces convolutos y en ocasiones con alguna hendidura y pequeño nucléolo (flecha amarilla), entremezcladas con frecuentes eosinófilos, algunos polimorfonucleares, linfocitos, osteoclastos y fibrosis (flecha blanca).

B. El estudio de inmunohistoquímica (10x) de CD1a muestra positividad en las células descritas, correspondiendo a células de Langerhans.

09

LESIÓN PIGMENTADA EN EL IRIS: ¿NEVUS O MELANOMA?

Pigmented Lesion In The Iris. Nevus Or Melanoma?

Doncel Bello, Alejandro [1]; Rechi Sierra, Tomás [1]; Vara Ferrero, Montserrat [1]; García Lagarto, Elena [2]; García Álvarez, Ciro [3]

[1] DEPARTAMENTO DE OFTALMOLOGÍA. HOSPITAL CLÍNICO UNIVERSITARIO DE VALLADOLID. [2] DEPARTAMENTO DE ANATOMÍA PATOLÓGICA. HOSPITAL CLÍNICO UNIVERSITARIO DE VALLADOLID. [3] UNIDAD DE TUMORES INTRAOCULARES. DEPARTAMENTO DE OFTALMOLOGÍA. HOSPITAL CLÍNICO UNIVERSITARIO DE VALLADOLID.

Palabras clave / Términos relevantes:

Nevus de iris, melanoma de iris, braquiterapia epiescleral.

Caso clínico:

Se presenta el caso de un varón de 65 años que acudió por una lesión en el iris del ojo izquierdo de 10 meses de evolución. Presentó una agudeza visual de 1 en ambos ojos. En la biomicroscopía de polo anterior (BMPA) se observó una tumoración pigmentada en iris de 2 mm de base y 2 mm de altura entre los meridianos de las IV y las V que producía pupila discórica **(Figura 1A)**. En la biomicroscopía ultrasónica (BMU) se vio un engrosamiento iridiano de 1.6 mm de base y 1.6 mm de altura respectivamente con vacío ecogénico descartándose invasión del cuerpo ciliar. El estudio de extensión fue negativo. Se plantearon como diagnósticos diferenciales nevus de iris sospechoso y melanoma de iris, por lo que se decidió realizar observación cada 3 meses.

Tras 3 años de seguimiento se observó un crecimiento significativo de la lesión **(Figura 1B)** por lo que se realizó una biopsia escisional mediante iridoresección del sector iridiano afectado **(Figura 2A)**. La anatomía patológica diagnosticó la lesión como un melanoma de iris **(Figura 2B)** y se prescribió tratamiento adyuvante mediante braquiterapia epiescleral con placa de rutenio-106 con una dosis total de 83.72 Gy. Después del tratamiento se realizó seguimiento durante 3 años cada 6-8 meses, sin observarse signos de recidiva local, extensión sistémica o efectos secundarios al tratamiento.

Discusión / Conclusiones:

El melanoma de iris es una neoplasia maligna que representa la localización menos frecuente de los melanomas uveales. Presenta un índice de metástasis muy bajo en comparación con los melanomas de cuerpo ciliar y coroides[1,2]. El diagnóstico diferencial entre nevus y melanoma de iris es muy complejo. Debe sospecharse melanoma de iris cuando haya crecimiento o cambios demostrados mediante fotografías de polo anterior, BMU o gonioscopia desde el momento del diagnóstico, y cuando nos encontramos factores de riesgo como edad < 40 años, aparición de hipema, lesiones en husos horarios inferiores, patrón de crecimiento infiltrativo, ectropión uveal pupilar y/o bordes desflecados[1,2]. El tratamiento de estos tumores no está exento de complicaciones que pueden suponer una disminución importante de la agudeza visual del paciente. Debido al bajo riesgo de metástasis de estos tumores , la indicación de tratamiento debe ser valorada cuidadosamente[1].

Como norma, debe vigilarse cualquier lesión pigmentada en el iris debido al riesgo de malignización incluso varios años después de su aparición (4% a los 10 años, y un 11% a los 20 años). El tratamiento mediante iridoresección y braquiterapia epiescleral es una buena opción[3,4].

Bibliografía:

1. Lorenzo Parra D, Caminal Mitjana JM, Burguillos Cabrol N, Anduaga Beramendi LA. Tumores de iris. Nevus y melanomas; en: Caminal Mitjana JM, Saornil Álvarez MA, Piñeiro Ces A. Actualización en oncología ocular. Sociedad Española de Oftalmología. Madrid; 2023; 4: 288-295.

2. Shields CL, Kaliki S, Hutchinson A, et al. Iris nevus growth into melanoma: analysis of 1611 consecutive eyes: the ABCDEF guide. Ophthalmology. 2013; 120: 766-772.

3. Relimpio-López I, Garrido-Hermosilla AM, Espejo F, et al. Clinical outcomes after surgical resection combined with brachytherapy for uveal melanomas. J Clin Med. 2022; 11: 1616.

4. Popovic M, Ahmed IIK, DiGiovanni J, Shields CL. Radio therapeutic and surgical management of iris melanoma: A review. Surv Ophthalmol. 2017; 62: 302-311.

Figuras:

FIGURA 1

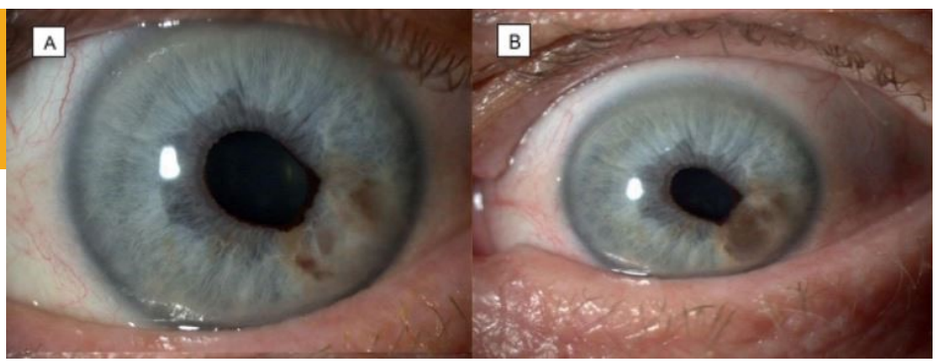

BMPA del ojo izquierdo.
A. Fotografía de la lesión en el momento del diagnóstico. Se observa una lesión pigmentada entre los meridianos de las IV y las V de coloración irregular que produce discreta deformación pupilar.

B. Fotografía de la lesión previa al inicio del tratamiento 3 años más tarde. Se observa crecimiento vertical con mayor pigmentación y deformación pupilar.

FIGURA 2

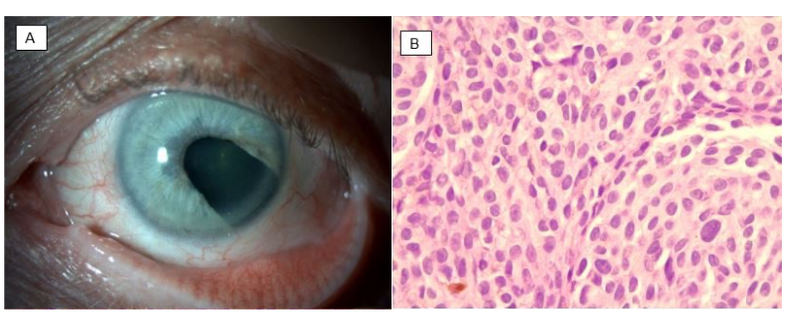

A. Fotografía tomada 3 años después de la iridoresección.

B. Microfotografía de preparación histológica teñida con H-E (40x) en la que pueden observarse células melanocíticas atípicas pleomórficas con aspecto fusiforme, compatibles con melanoma de iris.

10

LINFOMA COROIDEO PRIMARIO TRATADO CON RADIOTERAPIA EXTERNA DE MUY BAJA DOSIS (BOOM-BOOM)

Primary Choroidal Lymphoma treated with ultra-low dose (Boom-Boom) external radiotherapy

Guardia Ruiz, Nuria [1]; Diezhandino Garcia, Patricia [2]; García Lagarto, Elena [3]; Castillo Belmonte, Ángel [4]; Saornil Álvarez, María Antonia [1]

[1] SERVICIO DE OFTALMOLOGÍA DEL HOSPITAL CLÍNICO UNIVERSITARIO DE VALLADOLID [2] SERVICIO DE ONCOLOGÍA RADIOTERÁPICA DEL HOSPITAL CLÍNICO UNIVERSITARIO DE VALLADOLID [3] SERVICIO DE ANATOMÍA PATOLÓGICA DEL HOSPITAL CLINICO UNIVERSITARIO DE VALLADOLID [4] SERVICIO DE RADIOFÍSICA DEL HOSPITAL CLÍNICO UNIVERSITARIO DE VALLADOLID

Palabras clave / Términos relevantes:

Linfoma coroideo primario, radioterapia de muy baja dosis, radioterapia Boom-Boom

Caso clínico:

Mujer de 43 años, que acude al servicio de oftalmología por dolor ocular izquierdo de mes y medio de evolución con agudeza visual conservada. En la biomicroscopía de polo anterior destaca una infiltración subconjuntival superior de 180º, sonrosada y adherida a planos profundos y en el fondo de ojo se observan nódulos blanquecinos periféricos. La ecografía ocular muestra irregularidades en coroides periférica superior y en la resonancia magnética nuclear se observa únicamente un engrosamiento conjuntival y de cuerpo ciliar superior izquierdo, descartando extensión orbitaria **(Fig.1)**.

Se realiza una biopsia conjuntival, observándose en la anatomía patológica una proliferación de linfocitos monomorfos de pequeño tamaño con expresión de CD-20, BCL-2 e IgM en la inmunohistoquímica, compatible con linfoma B de bajo grado **(Fig.2)**, diagnosticándose a la paciente de linfoma coroideo primario (LCP) tras descartar afectación sistémica.

La paciente es tratada por el servicio de oncología radioterápica con radioterapia de muy baja dosis (radioterapia Boom-Boom), de 4Gy en sesiones de 2+2 Gy en días consecutivos, y tres meses más tarde, la lesión conjuntival y los infiltrados han regresado sin presentar efectos secundarios.

Discusión / Conclusiones:

El linfoma uveal primario es extremadamente raro y generalmente indolente1, siendo el LCP el más común[2]. El LCP, suele presentarse, como en nuestra paciente, como linfoma no Hodgkin de bajo grado de células B2, unilateral, y con hallazgos como engrosamiento uveal con lesiones cremosas amarillentas, nódulo epiescleral extraocular rosáceo y visión reducida[2].

Complementariamente a la exploración oftalmológica, la biopsia es imprescindible para establecer el diagnóstico[1,3], pudiéndose realizar tanto transvítrea como de la extensión extrauveal superficial al ser frecuente. Una vez diagnosticado es fundamental estudiar la presencia de manifestaciones sistémicas para orientar el tratamiento[2].

Si se descarta afectación sistémica, como en este caso, se plantea tratamiento local. Según diferentes autores[1,2,3,4], por la alta radiosensibilidad de estos tumores, la radioterapia de haz externo es el tratamiento gold-standard, obteniendo buenos resultados a dosis de 28-36Gy3. Aun así, se ha descrito toxicidad tardía en estructuras oculares radiosensibles con este tratamiento[1,3]. En siete casos publicados[1,3,4], se ha tratado al LCP con radioterapia de muy baja dosis (Boom-Boom) de 4 Gy en fracciones de 2 Gy2, tres de ellos publicados por Yang et al[3], mostrando un buen control local con efectos secundarios mínimos.

El LCP es un tumor raro donde es importante un diagnóstico preciso histopatológico y sistémico para orientar la actuación. La radioterapia a muy bajas dosis puede ser una buena alternativa terapéutica para el control de la enfermedad reduciendo complicaciones asociadas a dosis más altas de radiación.

Bibliografía:

1. Flanagan JPM, Ng M, Kibrom AZ, Filshie RJA, Stawell RJ, O'Day RF. Ultra-low dose external beam radiotherapy for presumed choroidal lymphoma: a case report. J Ophthalmic Inflamm Infect. 2022;12(1):10

2. Lamas NJ, Krishna Y, Coupland SE. Linfoma de la úvea: características clínicas y patológicas. En: Caminal Mitjana JM, Piñeiro Ces A, Saornil Álvarez MA. Actualización en oncología ocular. Madrid: Sociedad Española de Oftalmología; 2023. p. 571-581

3. Yang X, Dalvin LA, Lim L-AS, Mashayekhi A, Shields JA, Shields CL. Ultra-low-dose (boom-boom) radiotherapy for choroidal lymphoma in three consecutive cases. Eur J Ophthalmol. 2021;31(2):91–6.

4. Dirani A, Allaire G, Callejo S, Belair M-L, Biernacki K, Corriveau C, et al. Choroidal extranodal marginal zone lymphoma diagnosed by full-thickness retinochoroidal biopsy: case report and review of the literature. Int Med Case Rep J. 2017;10:153–8.

Figuras:

FIGURA 1

Hallazgos exploración física inicial:
A. Biomicroscopía de polo anterior: infiltración subconjuntival superior.

B. Fondo de ojo: nódulos blanquecinos.

C. Ecografía B: irregularidades en coroides periférica superior.

FIGURA 2

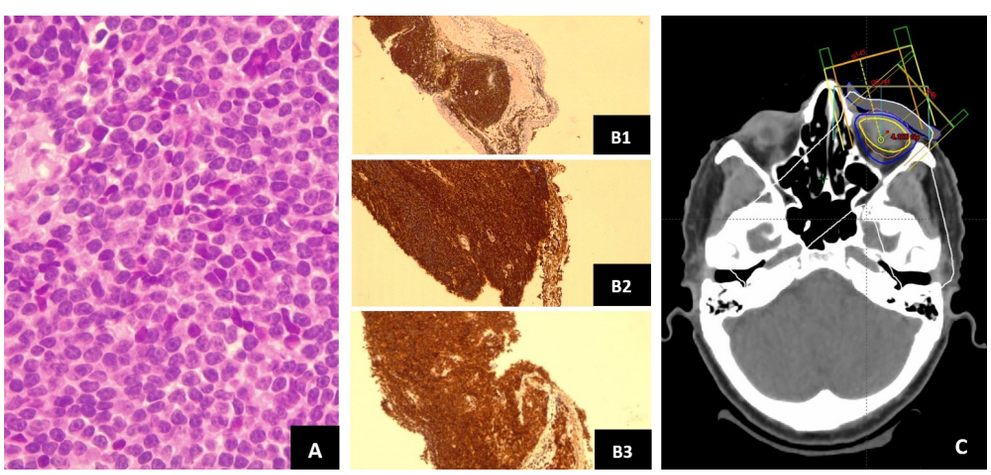

Diagnóstico anatomopatológico y planificación del tratamiento: A. Microscopía óptica: con tinción Hematoxilina-Eosina (x63) donde se observa una proliferación en sábana de células atípicas linfoides, monomorfas, de pequeño-mediano tamaño tipo B. Tinciones inmunohistoquímicas positivas para: CD-20 (B1), IgM (B2) y BCL2 (B3). C. Planificación dosimétrica: objetivo 4 GY (2+2) en la zona afectada.

11

CONCURRENCIA DE UN MELANOMA COROIDEO Y UN TUMOR PANCREÁTICO: DIAGNÓSTICO DIFERENCIAL DE LAS LESIONES INTRAOCULARES TUMORALES MÁS FRECUENTES

Concurrence of a choroidal melanoma and a primary pancreatic tumor: differential diagnosis of the most common intraocular tumor lesions

Gutiérrez Cuesta, Armando [1]; Gajate Paniagua, Nuria Maria [1]; Pérez-Salvador García, Eduardo [1]; López Peña, María Jesús [1]; Hernaiz Cereceda, Ana [1]
[1] HOSPITAL UNIVERSITARIO DE BURGOS

Palabras clave / Términos relevantes:

Melanoma, metástasis, úvea

Caso clínico:

Mujer de 83 años valorada por ojo izquierdo rojo de dos meses de evolución. En la exploración destacaba una importante hiperemia conjuntival, celularidad en cámara anterior y en el fondo de ojo la presencia de una masa rojizo grisácea que ocupaba la periferia nasal inferior, asociada a numerosos exudados y hemorragias subretinianas. Esta lesión, presentaba características ecográficas compatibles con melanoma coroideo. Sin embargo, durante el estudio de extensión se evidenció una masa pancreática con diagnóstico anatomopatológico de adenocarcinoma de páncreas, aún resecable mediante cirugía. En este punto se planteó el diagnóstico diferencial de la lesión del fondo de ojo entre melanoma coroideo y metástasis de cáncer de páncreas. Tras someterlo a comité, se decidió tratar inicialmente la lesión pancreática mediante cirugía y quimioterapia, manteniendo bajo observación la lesión ocular. Tras un año de seguimiento, la lesión experimentó un crecimiento exponencial, asociando un aumento de la presión intraocular que no pudo ser controlada con medicación, por lo que se decidió realizar la enucleación del ojo. Finalmente, el análisis de la muestra arrojó un resultado de melanoma uveal.

Discusión / Conclusiones:

Este caso clínico plantea el reto de realizar el diagnóstico diferencial entre un tumor primario del fondo de ojo y una metástasis de un tumor a distancia, lo que puede ser decisivo para el tratamiento y el pronóstico de los pacientes. Tras detectar una tumoración intraocular existen una serie de datos epidemiológicos y hallazgos clínicos que cobran una gran importancia a la hora de realizar el diagnóstico final de la lesión. Se ha de tener en cuenta que el melanoma coroideo es la lesión maligna intraocular primaria más frecuente por lo que entra en el diagnóstico diferencial de cualquier lesión intraocular[1], sin embargo las metástasis coroideas se sitúan como la lesión maligna intraocular más frecuente, aunque el páncreas no suele ser un origen muy común de las mismas[2]. El aspecto que muestra la lesión es fundamental para inclinar la balanza hacía un lado u otro3. El estudio sistémico que se realiza tras diagnosticar una tumoración intraocular incluye pruebas de imagen, como ecografía y resonancia magnética, y analíticas (marcadores tumorales y pruebas de función hepática), que ayudan a definir el tipo de tumor y dan información de la extensión del mismo[3-4].

Bibliografía:

1. Chattopadhyay C, Kim DW, Gombos DS, Oba J, Qin Y, Williams MD, Esmaeli B, Grimm EA, Wargo JA, Woodman SE, Patel SP. Uveal melanoma: From diagnosis to treatment and the science in between. Cancer. 2016 Aug 1;122(15):2299-312. doi: 10.1002/cncr.29727. Epub 2016 Mar 15. PMID: 26991400; PMCID: PMC5567680.

2. Fulda Graue E. Tumores intraoculares. Rojas Juárez S, editor. Retina y vítreo. 2ª edición. Ciudad de México. Manual Moderno. 2016.

3. Coutinho I, Teixeira T, Simões PC, Lopes JC, Borrego M, Fernandes J, Cabral J, Prieto I, Proença R. Melanoma da Coroideia [Choroidal Melanoma]. Acta Med Port. 2017 Aug 31;30(7-8):573-577. Portuguese. doi: 10.20344/amp.8535. Epub 2017 Aug 31. PMID: 28926332.

4. Coroi MC, Bakraoui A, Sala C, Ţica O, Ţica OA, Jurcă MC, Jurcă AD, Holhoş LB, Bălăşoiu AT, Todor L. Choroidal melanoma, unfavorable prognostic factors. Case report and review of literature. Rom J Morphol Embryol. 2019;60(2):673-678. PMID: 31658343.

Figuras:

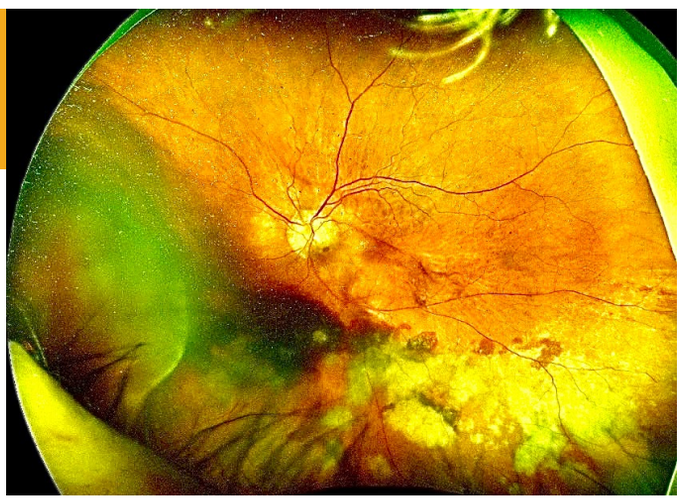

FIGURA 1

Retinografía de campo amplio del ojo izquierdo en la que se observa la lesión coroidea en periferia nasal inferior, así como las hemorragias y la exudación asociados a la misma.

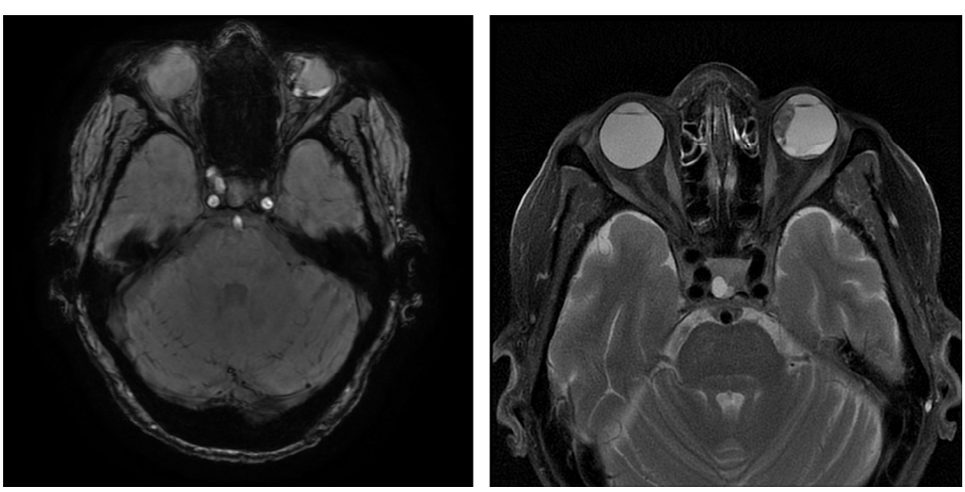

FIGURA 2

Resonancia magnética cerebral en secuencia T1 (imagen de la izquierda) y en secuencia T2 (imagen de la derecha). Puede observarse la lesión intraocular en el ojo izquierdo, que presenta una señal hiperintensa en secuencia T1 e hipointensa en secuencia T2; así como desprendimiento de retina asociado.

12

MELANOMA PALPEBRAL ASOCIADO A MELANOMA CONJUNTIVAL NO CONTIGUO

Palpebral melanoma associated with non-contiguous conjunctival melanoma

Pareja de Pablos, Raquel [1]; Saornil Alvarez, Maria Antonia [2]; Diaz Villareal, Sara Anabel [3]; Galindo Ferreiro, Alicia [1].

[1] SERVICIO DE OFTALMOLOGIA DE HOSPITAL RIO HORTEGA, VALLADOLID [2] SERVICIO DE OFTALMOLOGIA DE HOSPITAL CLINICO UNIVERSITARIO DE VALLADOLID [3] SERVICIO DE ANATOMÍA PATOLÓGICA EN HOSPITAL UNIVERSITARIO RIO HORTEGA, VALLADOLID

Palabras clave / Términos relevantes:

Melanoma conjuntival, melanoma palpebral, melanosis adquirida primaria conjuntival

Caso clínico:

Mujer caucásica de 93 años con lesión indolora en margen de párpado superior ojo izquierdo de 5mm, de dos años de evolución. Sin antecedentes de interés. A la exploración se evidencia una lesión verrucosa en margen palpebral superior, con dos lesiones pigmentadas en conjuntiva tarsal temporal, sobreelevadas. Además existe melanosis adquirida primaria (MAP) bulbar, difusa, con área sospechosa de melanoma a las 3h, sin afectación de fornices **(Fig. 1)**. Resto de examen normal.

La biopsia incisional de la lesión del margen y conjuntival tarsal, indican melanoma nodular ulcerado con Breslow 3,88 mm en margen y en conjuntiva de 1.1 mm **(Fig. 2)**, con estudio de extensión negativo.

Puesto que se trata de un melanoma cutáneo palpebral (MP) asociado a melanoma conjuntival (MC) no contiguo (MPC no C), consensuamos con la paciente y comité de tumores la aplicación de colirio de Mitomicina C (MMC) al 0.02% cada 6 horas, en 4 ciclos durante tres meses, no ampliando márgenes. Realizamos seguimiento trimestral durante 6 meses, y después semestral.

A los dos años de seguimiento, las lesiones conjuntivales han desaparecido, excepto la lesión pigmentada de conjuntiva tarsal que ha disminuido de tamaño y está estable. Siendo los estudios sistémicos negativos.

Discusión / Conclusiones:

Presentamos un MPC no C, con respuesta a MMTC. El MPC no C es poco frecuente, habiendo solo 5 casos descritos. [1-4]

En los casos previamente publicados como en nuestra paciente, la afectación es entre 60 y 80 años, igual que los MC aislados. Todos los casos descritos de MPC no C se asocian a MAP, y tienen un tiempo de evolución entre 2-3 años, parecido al nuestro, excepto en un caso que comenzó en la adolescencia [2].

Para la MAP y sospecha de MC focal optamos por MMC, como en otros casos descritos [2,3], pero también se puede optar por la escisión ¨no touch' con crioterapia[3,4] Respecto al MP realizamos extirpación sin control de márgenes ni ampliación, por consenso con la paciente.

Los mecanismos fisiopatológicos de MPC no C podrían ser; varios melanomas primarios separados, o bien afectación parcheada de MAP con extensión a párpado o viceversa, por exfoliación de células tumorales malignas en la película lagrimal. En nuestro caso la paciente no sabe aclarar si primero fue la MAP o la lesión del margen palpebral.

Este caso resalta la importancia de un seguimiento de por vida en los casos de MPC [4].

Bibliografía:

1. Giblin ME, Shields JA, Shields CL, Eagle RC Jr. Primary eyelid malignant melanoma associated with primary conjunctival malignant melanoma. Aust N Z J Ophthalmol. 1988;16(2):127–31

2. Rubinstein TJ, Plesec TP, Singh AD. Desmoplastic melanoma of the eyelid and conjunctival melanoma in neurofibromatosis type 1: a clinical pathological correlation. Surv Ophthalmol. 2015;60(1):72–7

3. Jacinto FA, Fisher GH, Espana EM, Leyngold IM, Margo CE. Separate primary melanomas of the bulbar conjunctiva and eyelid skin: Clinical implications of multiple primary melanomas. Ocul Oncol Pathol . 2016;2(4):226–9.

4. Roelofs KA, Mitsopoulos G, Cohen VML. Conjunctival melanoma with ipsilateral, non-contiguous eyelid involvement: A case report and comprehensive review of the literature. Ocul Oncol Pathol. 2020;6(5):333–8.

Figuras:

FIGURA 1

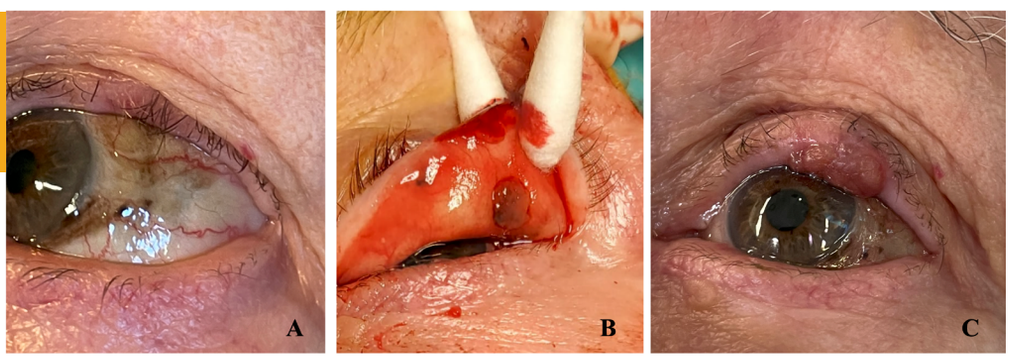

Imágenes clínicas de ojo derecho:

A: Melanosis adquirida primaria en conjuntiva bulbar.

B: lesión pigmentada sobreelevada en conjuntiva tarsal y otras 2 lesiones ya extirpadas.

C: lesión verrucosa y costrosa no pigmentada del margen palpebral superior.

FIGURA 2

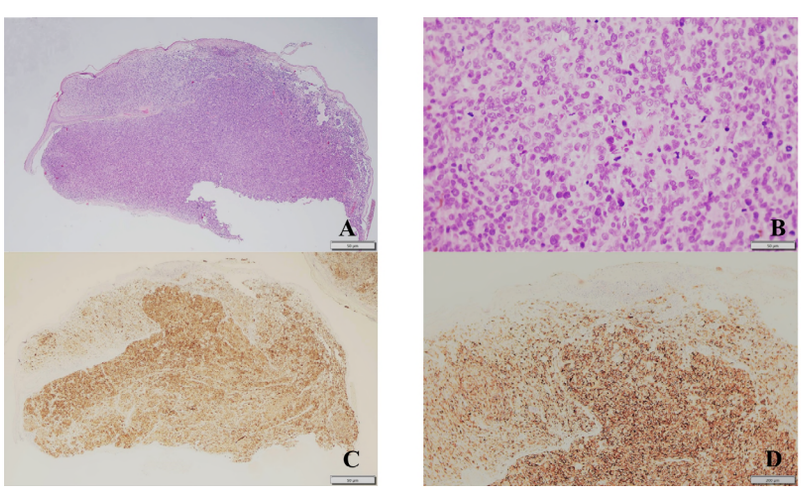

Figura 2 Cortes histológicos de las lesiones extirpadas:

A: Tinción hematoxilina-eosina (HEx40) que muestra melanoma nodular ulcerado: lesión ulcerada de 3,88mm de espesor de Breslow, con proliferación melanocítica nodular con mínimo componente de unión dermoepidérmica.

B: Melanoma nodular ulcerado HEx40: la lesión está constituida por células de predominio epitelioide sin maduración citológica, con atipia nuclear severa y alta actividad mitótica (10 mitosis mm2).

C: Muestra la expresión citoplasmática fuerte y difusa de MelanA.

D: muestra la expresión citoplasmática fuerte de HMB45.

13

METÁSTASIS ORBITARIA COMO MANIFESTACIÓN INICIAL DE CARCINOMA LOBULILLAR DE MAMA

Orbital metastasis as an initial manifestation of lobular breast carcinoma

Rodríguez Sánchez, Maria [1]; Loreto Carrero, Mirlibeth [2]; Jimenez Ruiz, Andrea [2]; Muñoz Pérez, Marcos [2]; Cuesta Lasso, Marta [1].
[1] HOSPITAL UNIVERSITARIO DE LEÓN

Palabras clave / Términos relevantes:

Cáncer de mama, metástasis orbitaria.

Caso clínico:

Mujer de 95 años que acudió a urgencias derivada por oftalmólogo privado tras observar limitación en la motilidad ocular.

Durante la exploración, se evidenció enoftalmos en el ojo derecho(OD) con restricción en todos los movimientos oculares. El resto de la evaluación oftalmológica no reveló datos de interés.

Se solicitó Resonancia Magnética Nuclear (RMN) (Figura 1.) donde se detectaron alteraciones en el tejido subcutáneo del reborde externo de la órbita derecha, párpado, espacio preseptal, postseptal e intraconal, sugiriendo la presencia de patología inflamatoria-infecciosa.

En un primer momento, la paciente fue ingresada y recibió tratamiento antibiótico hasta que, posteriormente, tras la valoración de un oftalmólogo oculoplástico, se programó intervención quirúrgica para biopsia tisular. La anatomía patológica de la muestra (Figura 2.) indicó metástasis por carcinoma lobulillar pleomórfico de mama.
Tras realizar un estudio completo de extensión, se confirmó la existencia de otras metástasis sistémicas.
Actualmente, la paciente está recibiendo tratamiento paliativo.

Discusión / Conclusiones:

La diseminación tumoral del cáncer metastásico raramente afecta la órbita, representando las metástasis orbitarias tan solo entre el 2% y el 8% de todos los tumores que afectan esta región[1].

La metástasis orbitaria se presenta en un 2% de los pacientes con cáncer, siendo el cáncer de mama el más frecuente[2]. Por lo general, se manifiestan en el contexto de una enfermedad metastásica; no obstante, pueden constituir el primer indicio de la enfermedad como fue nuestro caso, donde la paciente debutó con restricción en la motilidad ocular y enoftalmos. Esta presentación clínica requiere una elevada sospecha diagnóstica y un cuidadoso diagnóstico diferencial donde se incluyan casos con afectación orbitaria predominantemente inflamatoria que puedan simular procesos como celulitis, fístula arteriovenosa, miositis, endoftalmitis, orbitopatía tiroidea o pseudotumor inflamatorio. Es crucial recordar que en algunos pacientes, la inflamación orbitaria puede ser el indicio inicial de un tumor localizado en otra ubicación[3].

Por esta razón, a pesar de la singularidad de la situación, siempre debemos considerar la eventualidad de metástasis orbitarias al tratar con pacientes que tienen afectación en esta área, incluso si no hay historial previo de tumores. Esto se debe a que, aunque normalmente surgen después del diagnóstico del tumor primario, en un 20% de los casos, se presentan antes[4].

Bibliografía:

1. Civit T, Colnat-Coulbois S, Freppel S. Métastases orbitaires. Neurochirurgie. 2010;56(2-3):148-151. ISSN 0028-3770.
2. Shields JA, Shields CL, Scartozzi R. Survey of 1264 patients with orbital tumors and simulating lesions: The 2000 Montgomery Lecture, part 1. Ophthalmology. 2004;111:997-1008.
3. González F, López C. Metástasis orbitarias: Serie de cuatro casos y revisión de la literatura. Arch Soc Esp Oftalmol. 2006;81(8):451-462.
4. Montejano-Milner R, López-Gaona A, Fernández-Pérez P, Sánchez-Orgaz M, Romero-Martín R, Arbizu-Duralde A. Orbital metastasis: Clinical presentation and survival in a series of 11 cases. Arch Soc Esp Oftalmol. 2022;97(2):81-88.

Figuras:

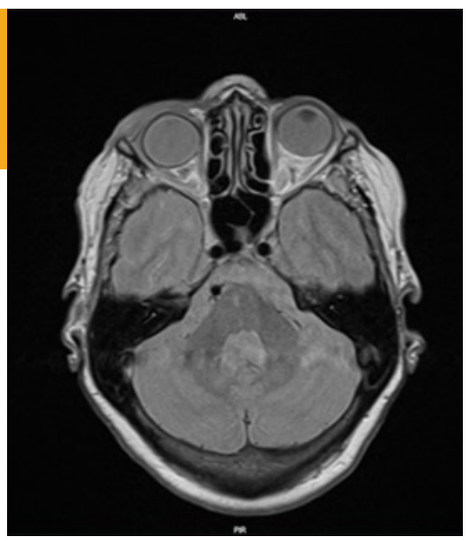

FIGURA 1

RM craneal T2 axial. Alteración en tejido subcutáneo en órbita derecha, párpado, espacio preseptal, postseptal e intraconal.

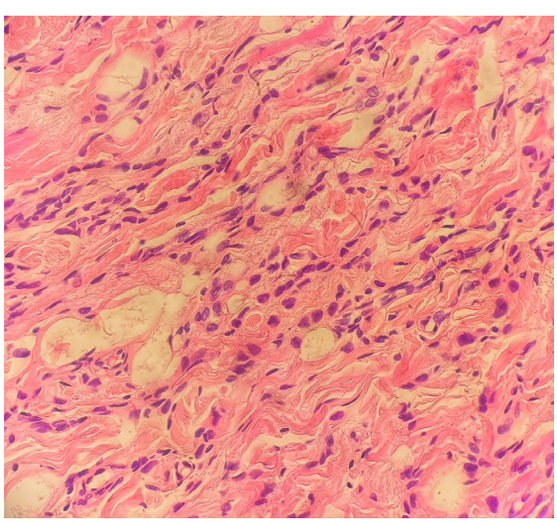

FIGURA 2

Biopsia de la muestra, tinción hematoxilina-eosina. Células sueltas y dispuestas en cordones con severo pleomorfismo nuclear compatible con metástasis de cáncer lobulillar pleomórfico de mama.

14

METÁSTASIS PALPEBRAL DE ADENOCARCINOMA GÁSTRICO

Eyelid metastasis from gastric adenocarcinoma

García Lorenzo, Víctor [1]; Sendino Tenorio, Isabel [1]; Cuesta Lasso, Marta María [1]; Calderón Márquez, Ítalo Alberto [1]; Toribio García, Álvaro [1].
[1] HOSPITAL UNIVERSITARIO DE LEÓN

Palabras clave / Términos relevantes:

Adenocarcinoma gástrico, metástasis cutánea, metástasis palpebral.

Caso clínico:

Varón de 39 años remitido para valoración oftalmológica por edema en párpados superior e inferior del ojo izquierdo y lesión en canto externo izquierdo de crecimiento progresivo y extensión de 3 meses de evolución. Como antecedentes personales de interés, el paciente fue diagnosticado de adenocarcinoma gástrico con células en anillo de sello estadío IV.

La agudeza visual y la presión intraocular se encontraban dentro de límites normales. La exploración del segmento anterior y posterior no tenían alteraciones. A la exploración periocular se objetiva edema palpebral blando leve en párpado superior e inferior izquierdos y una lesión de consistencia semiblanda con engrosamiento de la piel suprayacente en la región supraciliar izquierda próxima a la cola de la ceja, y sin dolor a la palpación. La lesión se extiende por el reborde orbitario lateral e inferior **(Figura 1)**.

Se realizó una tomografía computarizada craneal donde se objetivó engrosamiento de los tejidos blandos de localización palpebral preseptal y hacia el arco cigomático malar.

Se decidió realizar una biopsia cutánea. La anatomía patológica mostró infiltración de la dermis por una tumoración compuesta por células de núcleos atípicos y escaso citoplasma que se disponen de manera suelta discohesiva, CK AE1-AE3 positivo y CK20 positivo **(Figura 2)**. Con estos resultados se concluye el diagnóstico de metástasis palpebral por adenocarcinoma gástrico.

El paciente fue tratado por parte de Oncología con quimioterapia paliativa con capecitabina y oxaliplatino. Tras 20 días del primer ciclo de quimioterapia, se objetiva mejoría con disminución del tamaño de la lesión palpebral.

Discusión / Conclusiones:

Las metástasis gástricas en la región periorbitaria son extremadamente raras. En 1970, Riley describió una serie de casos sobre tumores metastásicos de los párpados, de los cuales solamente uno era de origen gastrointestinal1. Según el estudio de Rebollo et al. únicamente existen 13 casos publicados de metástasis gastrointestinales palpebrales y, además, distintos en sus formas de presentación[2].

Se presenta un caso de lesión palpebral unilateral que se pudo catalogar de metástasis gracias al resultado anatomo-patológico de la biopsia. Sin embargo, hay evidencia de que los resultados histológicos pueden no ser específicos de malignidad (reacción inflamatoria) y donde las metástasis palpebrales pueden llegar a ser el primer síntoma de presentación de un tumor maligno subyacente[3].

Es importante, por tanto, correlacionar los datos de las lesiones palpebrales con la historia general del paciente y recordar la poca especificidad de su presentación.

Bibliografía:

1. Riley FC. Metastatic tumors of the eyelids. Am J Ophthalmol. 1970;69(2):259–264.
2. Rebollo NP, Yeaney GA, Hwang CJ, Perry JD. Metastatic gastric carcinoma to the eyelids masquerading as a chalazion: A case report. Am J Ophthalmol Case Rep. 2023;29:101814.
3. Mikail N, Belew D, Ullah A, Payne-Jamaeu Y, Patel N, Kavuri S, et al. Renal Cell Carcinoma Presenting as an Isolated Eyelid Metastasis. J Endourol Case Rep. 2020;6(4):322-4.

Figuras:

FIGURA 1

Edema palpebral superior e inferior izquierdos. Se observan 2 puntos de seda 6/0 de la biopsia previa del canto externo.

FIGURA 2

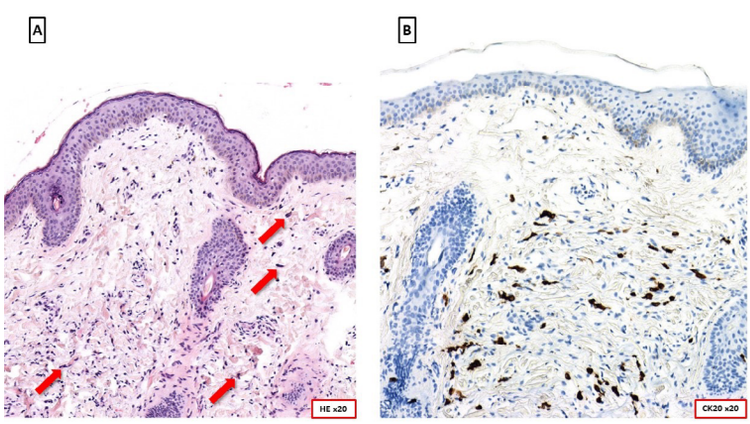

Preparación histológica de la lesión:

A: Hematoxilina-Eosina. Dermis infiltrada por una tumoración compuesta por células de núcleos atípicos y escaso citoplasma disponiéndose de manera suelta y discohesiva (flechas rojas).

B: Inmunohistoquímica CK20. Se muestran las células tumorales marcadas.

15

NÓDULOS VIOLÁCEOS PALPEBRALES: UNA MANIFESTACIÓN INFRECUENTE DEL SARCOMA DE KAPOSI

Purple eyelid nodules: a rare feature of Kaposi Sarcoma

Luna del Castillo, María [1]; Mallo Muñiz, Belén [2]; Vallejo Andrada, María [1]; Sanabria Ruiz-Colmenares, María Rosa [1].
[1] COMPLEJO ASISTENCIAL UNIVERSITARIO DE PALENCIA [2] CLINIQUE DE LOEIL, MARTIGNY, SUIZA

Palabras clave / Términos relevantes:

Sarcoma de Kaposi, VHH-8

Caso clínico:

Se presenta el caso de un varón de 89 años, con lupus eritematoso sistémico y sarcoma de Kaposi (SK) como únicos antecedentes de interés **(Figura 1-A)**, que acudió a consulta de oftalmología refiriendo disminución de la visión en ojo derecho (OD). A la exploración oftalmológica, su agudeza visual con mejor corrección era de 20/30 en OD. En el párpado superior derecho destacaban dos lesiones sobreelevadas, violáceas y de aspecto vascularizado, que condicionaban una leve ptosis secundaria. Ni la conjuntiva tarsal y bulbar ni la córnea presentaban alteraciones.

Debido a la implicación de las lesiones palpebrales en la disminución de la agudeza visual, se optó por resecar quirúrgicamente uno de los nódulos **(Figura 1-B)**. El examen histológico posterior evidenció estructuras vasculares congestivas, pleomorfismo celular y un índice mitótico elevado, con inmunohistoquímica positiva para virus humano herpes 8 (VHH-8) **(Figura 2)**.

Tras correlacionar hallazgos clínicos e histológicos, se hizo el diagnóstico de sarcoma de Kaposi con afectación ocular. El paciente recibió tratamiento con imiquimod tópico, falleciendo tres meses más tarde.

Discusión / Conclusiones:

El sarcoma de Kaposi (SK) es un tumor linfoproliferativo vinculado a la infección por VHH-8. Existen cuatro variantes clínicas: clásica, endémica, yatrogénica y asociada a VIH. El paciente que presentamos, inmunocompetente y VIH negativo, es un caso de SK clásico, de curso indolente, que afecta a varones ancianos y cuya clínica es puramente cutánea[1].

Con una incidencia de 0.18-13.2 casos/1,000,0001, el SK clásico es una entidad infrecuente. La afectación oftalmológica resulta todavía más excepcional[2], siendo la conjuntiva bulbar y tarsal las localizaciones más habituales[2].

Aunque en algunos casos las lesiones oculares pueden ser la forma de presentación[3], en este paciente las pápulas en miembros inferiores y el sangrado excesivo de la lesión palpebral durante la cirugía fueron de gran ayuda para orientar el juicio clínico, que debe confirmarse siempre histológicamente[4]. Por otro lado, las circunstancias clínicas individuales son las que rigen la estrategia terapéutica[2]. En esta ocasión, el objetivo era el de preservar la agudeza visual y aliviar la ptosis secundaria, por lo que la resección quirúrgica fue el tratamiento de elección.

Finalmente, con este caso se pretende enfatizar que, ante una tumoración palpebral rojiza se debe plantear un diagnóstico diferencial que incluya el SK, además del orzuelo, granuloma piogénico, angiosarcoma y hemangioma, pues de ello dependerá el correcto manejo del paciente.

Bibliografía:

1. Requena C, Alsina M, Morgado-Carrasco D, et al. Kaposi Sarcoma and Cutaneous Angiosarcoma: Guidelines for Diagnosis and Treatment. Actas Dermosifiliogr (Engl Ed). 2018;109(10):878-887.
2. Venkateswaran N, Ramos JC, Cohen AK, et al. Spotlight on ocular Kaposi's sarcoma: an update on the presentation, diagnosis, and management options. Expert Rev Ophthalmol. 2021;16(6):477-489.
3. Schmid K, Wild T, Bolz M, et al. Kaposi's sarcoma of the conjunctiva leads to a diagnosis of acquired immunodeficiency syndrome. Acta Ophthalmol Scand. 2003;81(4):411-3.
4. Etemad SA, Dewan AK. Kaposi Sarcoma Updates. Dermatol Clin. 2019;37(4):505-517.

Figuras:

FIGURA 1

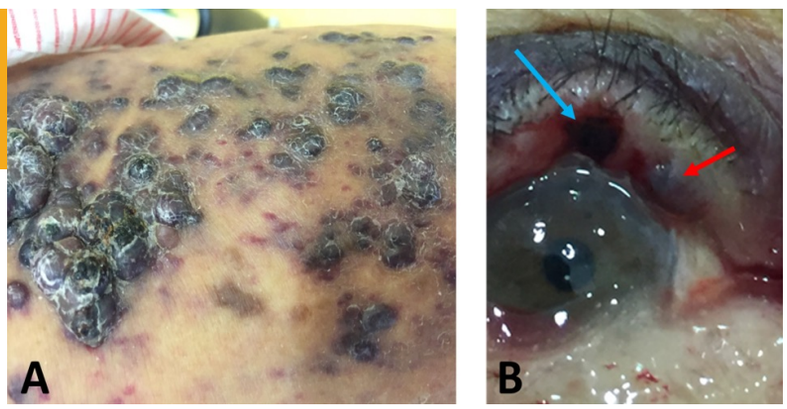

Presentación clínica. Placas y nódulos eritemato-violáceos en miembros inferiores (A) y afectación ocular en la que se aprecian dos lesiones nodulares palpebrales (B). La más temporal (flecha azul), ya extirpada y con lecho sangrante, medía 3 mm de diámetro y no infiltraba en profundidad. La más nasal (flecha roja), de 2 mm, presentaba hiperqueratosis superficial e invadía la línea gris.

FIGURA 2

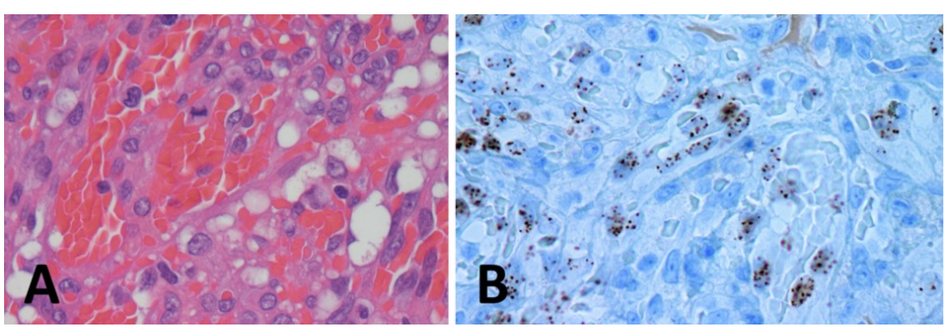

Estudio anatomopatológico. Tinción de hematoxilina-eosina (400x) en la que se aprecian estructuras vasculares congestivas cubiertas con células fusiformes de núcleo amplio, pleomorfismo moderado y alto índice mitótico (A), e inmunohistoquímica postiva con patrón nuclear para VHH-8 (400x) (B).

16

QUISTE DERMOIDE ORBITARIO CON AFECTACIÓN INTRAÓSEA EN PACIENTE ADULTO

Orbitary dermoid cyst with intraosseous involvement in adult patient: unusual presentation

Loreto Carrero, Mirlibeth [1]; Rodríguez Sánchez, María [1]; Jiménez Ruiz, Andrea [1]; Muñoz Pérez, Marcos [1]; Toribio García, Álvaro [1]
[1] COMPLEJO ASISTENCIAL UNIVERSITARIO DE LEÓN

Palabras clave / Términos relevantes:

Afectación intraósea, quiste dermoide.

Caso clínico:

Varón de 43 años de edad, sin antecedentes, derivado a la consulta de oculoplástica por masa en órbita derecha de 6 meses de evolución. A la exploración, agudeza visual ojo derecho 0,7,ojo izquierdo 1,presión intraocular de ambos ojos 18mmHg,motilidad ocular extrínseca normal, diplopía binocular a la supraversión,biomicroscopia de polo anterior y fundoscopia sin alteraciones. Se palpa en reborde orbitario superior y cola de la ceja, lesión blanda e indolora, que produce hipoglobo.**(figura1A)**.Se solicita tomografía computarizada(TC)que reporta masa extraocular en el ángulo superoexterno de la órbita derecha de 3,4x2,9cm,con erosión y expansión ósea del techo orbitario,adelgazamiento cortical sin invasión de la fosa craneal, por encima de la glándula lagrimal. **(figura2A)**.Se realiza biopsia de la lesión, sin obtener material celular y se solicita resonancia magnética nuclear(RMN) concluyendo posibilidad de quiste dermoide de la órbita con afectación intraósea sin extensión intracraneal. Se interviene al paciente mediante orbitotomía anterior con fresado de reborde orbitario y se reseca completamente la lesión **(Figura1B)**,con estudio anatomopatológico(AP) describiendo inflamación granulomatosa de cuerpo extraño en tejido óseo, lesión xantogranulomatosa con cristales colesterol y restos de hematoidina sin signos de malignidad, compatibles con quiste dermoide.**(figura2B)** Se siguió al paciente durante 3 años con TC y RMN permaneciendo asintomático y sin signos de recidiva.**(Figura1C)**

Discusión / Conclusiones:

El quiste dermoide es una patología congénita característica de la edad pediátrica. En adultos corresponde a 2% de las lesiones orbitarias. Son usualmente redondas, de paredes definidas y contienen apéndices cutáneos1Pueden volverse sintomáticos por efecto de masa dependiendo de la localización, generando proptosis, desplazamiento del globo ocular y diplopía. Rara vez se encuentran desviaciones oculares secundarias a reacción inflamatoria por ruptura temprana con compromiso de los músculos extraoculares[2] Para su diagnóstico es útil el estudio con TC donde se aprecia lesión quística, extraconal, de pared densa, delimitada y se encuentra en cercana relación con el hueso. Se producen cambios como moldeamiento (85%),en menor frecuencia se ven erosión y esclerosis que deben ser diferenciadas de malignidad. El tratamiento consiste en observación y sólo se realiza resección quirúrgica en caso de haber sintomatología. La AP muestra una reacción granulomatosa a cuerpo extraño por la queratina liberada,reacción inflamatoria crónica incluyendo depósitos de colesterol que lo rodean, no suelen degenerar en malignidad[3]Nuestro caso se presentó en la edad adulta de forma inusual, ocasionando erosión y afectación intraósea, por lo que el quiste dermoide debe tenerse en cuenta como diagnóstico diferencial de masa orbitaria en pacientes mayores.

Bibliografía:

1. Civit T, Joud A, Klein O. Tumeurs orbitaires congénitales de l'adulte (kystes dermoïdes) [Congenital orbital tumors in adults (dermoid cysts)]. Neurochirurgie. 2010 Apr-Jun;56(2-3):183-6.
2. Bajric J, Harris GJ. The spectrum of orbital dermoid cysts and their surgical management. Orbit. 2020 Aug;39(4):266-275.
3. Menousek JP, Pistone T, Klugh Iii A, Vargo J, Wong J. A Unique Case of Frontotemporal Dermoid Cyst Presenting as Orbital Cellulitis. Cureus. 2023 Apr;15(4):e37050

Figuras:

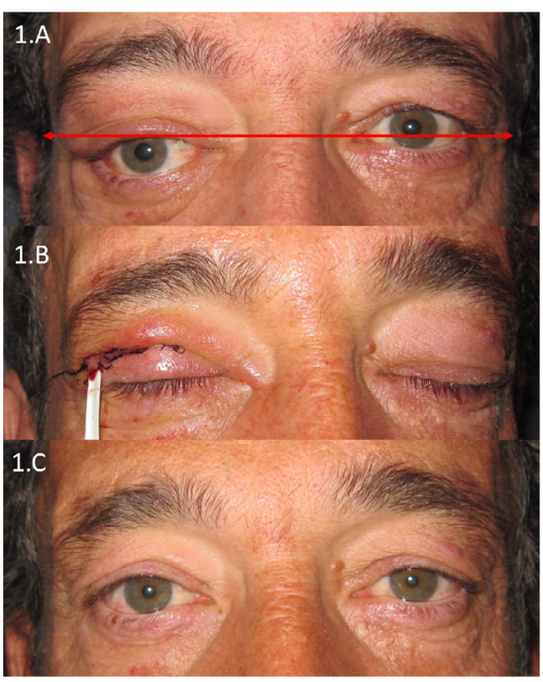

FIGURA 1

Fotografías clínicas en antifaz del paciente
1.A.Preoperatorio. Se observa aumento de volumen en párpado superior derecho (PSD) y cola de la ceja, hipoglobo y leve ptosis del PSD. 1.B. Postoperatorio inmediato. Se observa sutura de incisión de blefaroplastia superior con drenaje y leve inflamación PSD.1.C. Seguimiento a los 3 años, sin signos de recidiva.

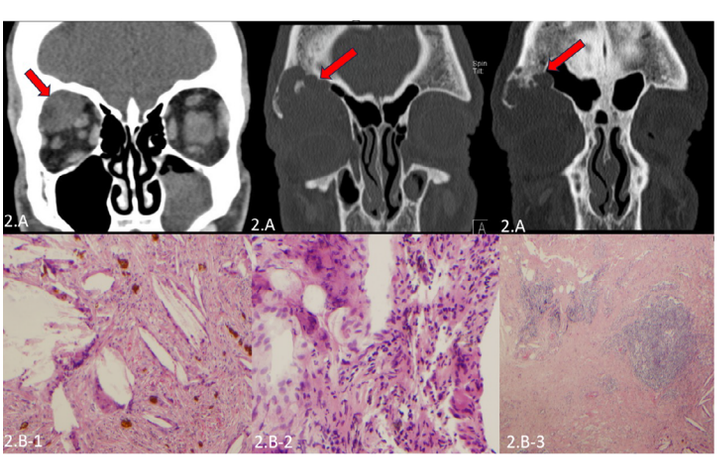

FIGURA 2

A. Imágenes de TC de órbita con contraste,3 cortes sagitales que muestran quiste dermoide en región orbitaria derecha con afectación intraósea, sin extensión intracraneal. 2.B AP de lesión orbitaria derecha. Compatible con quiste dermoide. Tinción hematoxilina-eosina. Figura 2.B-1: Acúmulos de cristales de colesterol y restos de hematoidina,2.B-2: Reacción granulomatosa de cuerpo extraño,2.B-3: imagen compatible con focos de hiperplasia linfoide.

17

RECIDIVA ORBITARIA DE MELANOMA DE COROIDES CON REGRESIÓN INTRAOCULAR PRESENTACIÓN INUSUAL

Orbital recurrence of choroidal melanoma with intraocular regression.

Lopez Miñarro, Ignacio [1]; Gómez Tomás, María [1]; López Castro, Rafael [2]; García Lagarto, Elena [3]; Saornil Álvarez, María Antonia [1]

[1] SERVICIO DE OFTALMOLOGÍA, HOSPITAL CLÍNICO UNIVERSITARIO DE VALLADOLID [2] SERVICIO DE ONCOLOGÍA MÉDICA, HOSPITAL CLÍNICO UNIVERSITARIO DE VALLADOLID [3] SERVICIO DE ANATOMÍA PATOLÓGICA, HOSPITAL CLÍNICO UNIVERSITARIO DE VALLADOLID

Palabras clave / Términos relevantes:

Melanoma, braquiterapia, recidiva

Caso clínico:

Paciente varón de 55 años con historia de pérdida brusca de visión en ojo izquierdo. Presenta agudeza visual de 0,7, hemovítreo, y desprendimiento de retina exudativo inferior con hemorragia subretiniana asociada. La ecografía muestra una lesión coriorretiniana multinodular de características heterogéneas, de 10 x 9,63 x 4 mm **(Fig.1A)**. Se observa una imagen similar en la resonancia magnética (RM), que no presenta extensión extraescleral ni afecta el nervio óptico.

Se establece el diagnóstico de melanoma de coroides en estadio T2; se efectúan pruebas de extensión sistémica, que fueron negativas. Se realiza braquiterapia epiescleral con I125 sin complicaciones. En la ecografía anual se observa regresión del tumor intraocular, pero con una sombra hipoecogénica yuxtapapilar, compatible con recidiva extraescleral en la RM **(Fig. 1B y C)**, además de metástasis hepáticas múltiples en las pruebas de extensión. Se realiza enucleación ampliada. En la anatomía patológica se observa regresión y fibrosis intraocular y masa extraocular compuesta de células fusiformes B con pérdida de expresión de BAP1 y alto índice proliferativo **(Fig.2)** y oncología médica inicia tratamiento con Nivolumab e Ipilimumab. A los 3 meses presenta una recidiva orbitaria que se trata con radioterapia externa. Actualmente, tras 8 meses de seguimiento, se mantiene con tratamiento con Nivolumab.

Discusión / Conclusiones:

Los melanomas en estadio T2 de la AJCC tienen un riesgo de metástasis en de un 25% a 10 años. Además, las características genéticas e histopatológicas determinan también este riesgo. [1] La braquiterapia ha demostrado ser un tratamiento adecuado en estos casos, con una tasa de éxito mayor del 90%, manteniendo la función visual. [2–4]

En el caso que se presenta, los hallazgos sorprendentes son que haya una regresión intraocular asociada a una recidiva extraocular en la zona de la base del tumor, donde mayor dosis de radiación se ha liberado, coexistiendo con la aparición de metástasis hepáticas difusas y que han aparecido en el plazo de 1 año. Estos hechos junto con la perdida de expresión del BAP1 y el alto índice proliferativo hace pensar que desde el primer momento el tumor tenía unas características citogenéticas muy agresivas, y que las metástasis podrían haber estado ya presentes de forma subclínica desde el momento del diagnóstico.

A pesar de que la braquiterapia es un tratamiento con un alto porcentaje de éxito en tumores pequeños y medianos y con buena supervivencia, tumores de características citogenéticas agresivas pueden llevar a la aparición de metástasis. En el futuro, las biopsias pronósticas en tratamientos conservadores pueden ayudarnos a detectar este tipo de pacientes de alto riesgo para un seguimiento más exhaustivo.

Bibliografía:

1. Amin MB, Edge SB, Greene FL, et al, eds. AJCC Cancer Staging Manual. 8th ed. New York: Springer; 2017.
2. Sánchez-Tabernero S, García-Alvarez C, Muñoz-Moreno MF et al. Pattern of Local Recurrence After I-125 Episcleral Brachytherapy for Uveal Melanoma in a Spanish Referral Ocular Oncology Unit. Am J Ophthalmol. 2017 Aug 1;180:39–45.
3. Jampol LM, Moy CS, Murray TG et al.; COMS Follow-up of Plaqued Eyes Working Group. The COMS Randomized Trial of Iodine 125 Brachytherapy for Choroidal Melanoma: IV. Local Treatment Failure and Enucleation in the First 5 Years after Brachytherapy. COMS Report No. 19. Ophthalmology. 2020 Apr;127(4S):S148-S157.
4. Lane AM, Hartley C, Go AK, Wu F, Gragoudas ES, Kim IK. Survival of patients with recurrent uveal melanoma after treatment with radiation therapy. Br J Ophthalmol. 2023 Jul 3: bjo-2022-323133.

Figuras:

FIGURA 1

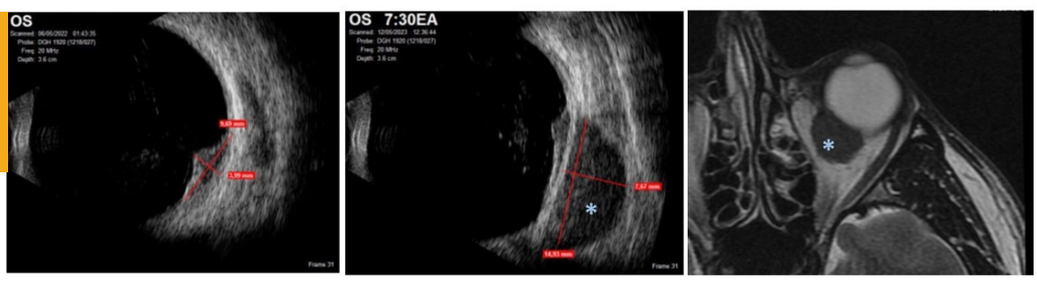

A: Ecografía modo B. Masa coroidea nodular con vacío ecogénico de 9,69 mm de base x 3,99 mm de altura. B: ecografía al año de evolución mostrando regresión del tumor intraocular con una masa extraocular hipoecogénica de 7,67 x 14,93 mm compatible con extensión extraocular en la base del tumor. C: Resonancia Magnética T2 que muestra la masa extraocular hipointensa yuxtapapilar compatible con extensión extraocular de melanoma. resonancia magnética.

FIGURA 2

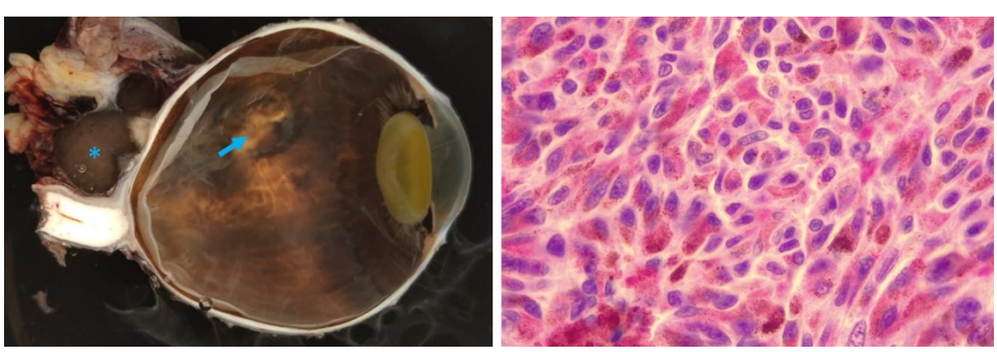

A. Imagen macroscópica que muestra zona intraocular de regresión tumoral y fibrosis (flecha) y masa pigmentada multinodular yuxtapapilar (asterisco). B. Microscopía óptica que muestra el tumor formado por células fusiformes tipo B dispuestas en haces y fascículos, y nucleos teñidos en magenta para el índice de proliferación celular Ki-67, >20% (20x).

18

TÉCNICA DEL ESPAGUETI EN EL TRATAMIENTO DEL LÉNTIGO MALIGNO PALPEBRAL

The spaghetti technique of eyelid lentigo maligna

Hernández Blázquez, María [1]***; Galindo Ferreiro, Alicia*** [1]
[1] *HOSPITAL UNIVERSITARIO RÍO HORTEGA*

Palabras clave / Términos relevantes:

Lentigo maligno, perímetro perilesional, técnica del espagueti

Caso clínico:

Varón de 71 años que hace 8 meses presenta una lesión pigmentada en párpado inferior derecho, de 5x2mm, sin afectación del borde palpebral **(Figura 1A)**. Resto de exploración oftalmológica normal. Se hizo una biopsia incisional que confirmó la existencia de léntigo maligno (LM). Tras el marcado de la lesión con dermatoscopio, se realizó la técnica del espagueti (TE), extirpación de una franja de 3 mm de ancho del perímetro perilesional, con la posterior sutura de los márgenes quirúrgicos a la lesión **(Figura 2)**. Cuando se aseguró el resultado de márgenes libres, se procedió a la exéresis completa de la lesión y reconstrucción mediante injerto libre de piel supraclavicular.

A los dos años de seguimiento, el paciente no ha padecido recidiva **(Figura 1B)** y tiene buena función y estética.

Discusión / Conclusiones:

Presentamos un caso poco frecuente de extirpación quirúrgica de LM en párpado inferior, como alternativa al Mohs, con tres casos descritos en la literatura[1].

El LM es un subtipo de melanoma in situ, que se extiende de forma subclínica más allá de lo visible, con difícil delimitación y riesgo de resección insuficiente. El tratamiento de primera elección es la extirpación quirúrgica completa con márgenes de seguridad. La cirugía micrográfica de Mohs es la opción más empleada[2]. Una alternativa en hospitales que carecen de éste, es la TE. En un primer tiempo, se extirpa una franja de 3 mm de ancho perilesional quedando la lesión intacta en el centro. El espagueti extirpado y marcado (margen perimetral perilesional) se evalúa histológicamente de modo diferido. El procedimiento se repetirá en los segmentos positivos hasta garantizar la ausencia de tumor. El número de espaguetis por tumor oscila entre uno y tres[1], nosotros obtuvimos uno.

En un segundo tiempo y obtenidos los márgenes libres, se extirpa completamente el tumor y se reconstruye el defecto utilizando plastias si fuera necesario[3], como en nuestro caso. Puesto que en LM pueden existir focos de melanoma invasivo en capas profundas, la exéresis debe hacerse llegando al tejido adiposo[4].

La TE es más accesible y permite preservar tejido sano en zonas con repercusión funcional y estética[2], como el párpado.

La recurrencia es más tardía que en otros subtipos de melanoma[3], por eso el paciente requiere un seguimiento a largo plazo.

La TE es una cirugía eficaz alternativa a la cirugía de Mohs en el LM palpebral.

Bibliografía:

1. Champin J, Perrot JL, Cinotti E, Labeille B, Douchet C, Parrau G, et al. In vivo reflectance confocal microscopy to optimize the spaghetti technique for defining surgical margins of lentigo maligna. Dermatol Surg. 2014;40(3):247-56.
2. Requena C, Manrique E, Nagore E. Update on Lentigo Maligna: Diagnostic Signs and Treatment. Actas Dermosifiliogr. 2023;114(5):413-24.
3. Martinez-Molina M, Richarz N, Jaka A, Bassas-Vila J, Mora-Fernández V, Pi-Sunyer AQ, et al. Spaghetti Technique Versus Wide Local Excision for Lentigo Maligna Affecting the Head and Neck Regions: Surgical Outcome and Descriptive Analysis of 79 Cases from a Single Practice Cohort. Dermatol Pract Concept. 2023;13(3):e2023193.
4. García Bracamonte B, Palencia-Pérez SI, Petiti G, Vanaclocha-Sebastián F. The perimeter technique in the surgical treatment of lentigo maligna and lentigo maligna melanoma. Actas Dermosifiliogr. 2012;103(8):748-50.

Figuras:

FIGURA 1

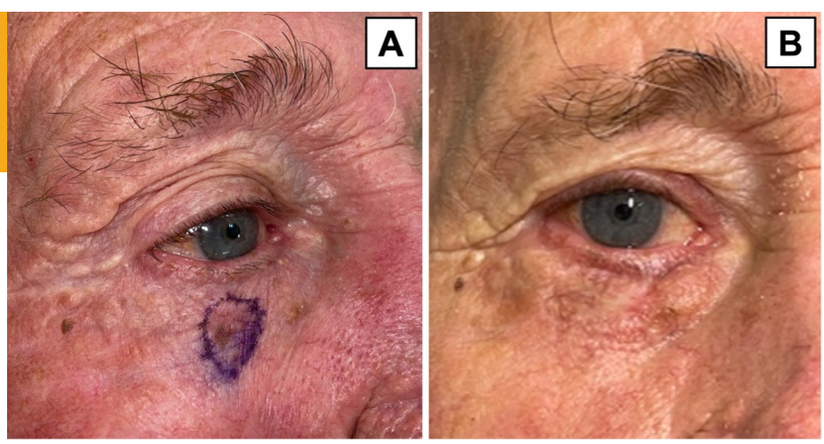

A. Imagen de la lesión original y marcado de márgenes.
B. Aspecto del párpado inferior a los 2 años.

FIGURA 2

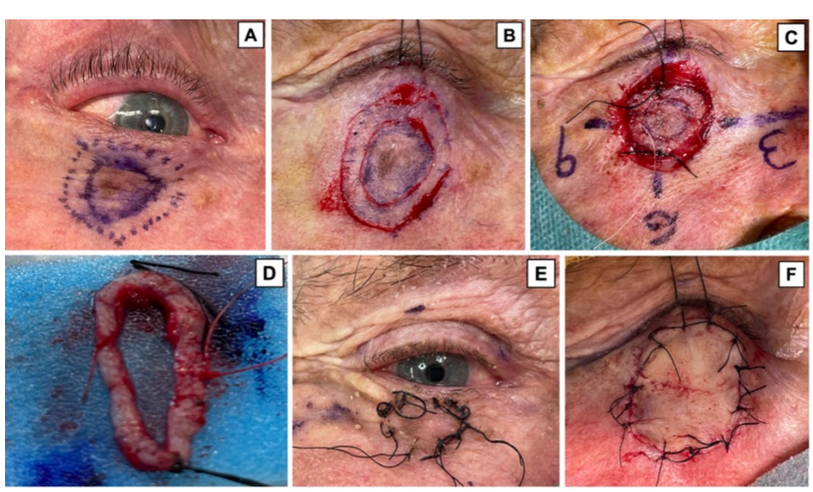

Pasos de la técnica del espagueti.
A. Marcado del perímetro perilesional de 3 mm, alrededor de la lesión.
B. Escisión de 3 mm de ancho alrededor de la lesión, quedando el tumor en el centro, íntegro.
C-D. Marcado del espagueti extirpado para su estudio histológico.
E. Sutura de la herida quirúrgica.
F. Sutura de injerto libre de piel de región supraclavicular homolateral.

19

TRANSFORMACIÓN EN MELANOMA DE LESIÓN MELANOCÍTICA COROIDEA TRAS 12 AÑOS DE OBSERVACIÓN

The spaghetti technique of eyelid lentigo maligna

Prieto Dominguez, Laura [1]; Alonso Martínez , Pilar [2]; De Frutos Baraja, Jesús María [3]; Carte Tapias, María [2]; García Álvarez, Ciro [1]

[1] SERVICIO DE OFTALMOLOGÍA, HOSPITAL CLÍNICO UNIVERSITARIO DE VALLADOLID [2] SERVICIO DE ONCOLOGÍA RADIOTERÁPICA, HOSPITAL CLÍNICO UNIVERSITARIO DE VALLADOLID [3] SERVICIO DE RADIOFÍSICA Y PROTECCIÓN RADIOLÓGICA, HOSPITAL CLÍNICO UNIVERSITARIO DE VALLADOLID

Palabras clave / Términos relevantes:

Melanoma de coroides, lesión coroidea melanocítica, observación

Caso clínico:

Se presenta el caso de una mujer de 73 años derivada a nuestro servicio tras la detección de una masa coroidea en el ojo izquierdo durante una revisión rutinaria.

En la exploración la agudez avisual (AV) fue de 0,7 en el ojo derecho y de 0,6 en el izquierdo. La fundoscopia reveló una masa nodular pigmentada en periferia nasal inferior del ojo izquierdo, con drusas superficiales y sin pigmento naranja **(Figura 1a)**.

La tomografía de coherencia óptica no mostró fluído subretiniano y en la ecografía se observó una masa nodular hiperecogénica de 5,8 mm x 5 mm de base y 1,8 mm de altura **(Figura 2a)**.

Se diagnosticó a la paciente de lesión coroidea melanocítica pequeña sin signos de actividad y se decidió observación periódica con ecografía y retinografía.

Tras doce años, se detectó crecimiento de la masa (8,9 x 9,3mm y 4 mm) y características ecográficas de melanoma **(Figuras 1b y 2b)**. Se decidió tratamiento con braquiterapia epiescleral con I-125. Dos años después del tratamiento la paciente mostró regresión del tumor **(Figuras 1c y 2c)** y mantuvo su agudeza visual sin extensión sistémica.

Discusión / Conclusiones:

El abordaje de las lesiones pigmentadas pequeñas es controvertido. Al diagnóstico es difícil distinguir entre nevus y melanomas pequeños[1], solo el seguimiento clínico permite clasificar como malignas aquellas lesiones que aumenten de tamaño[2]

El tratamiento precoz puede causar efectos secundarios. Dado que solo el 1% de las lesiones sin factores de riesgo de crecimiento se transforma en melanoma[3] existe riesgo de sobretratamiento y morbilidad en lesiones benignas.

La observación inicial en estos casos permite detectar el crecimiento de la masa y proporcionar tratamiento si es necesario[4]. Sin embargo, no encontrar progresión en el tiempo puede hacer que se subestime el riesgo de malignización y perder el seguimiento.

Los factores de riesgo de crecimiento (grosor > 2 mm, fluido subretiniano, diámetro > 5 mm, disminución de AV, pigmento naranja o vacío ecogénico) son útiles para diferenciar lesiones con sospecha de transformación4. Se recomienda tratamiento si hay tres o más factores de progresión3 evitando así el tratamiento innecesario y posibles efectos secundarios.

Nuestra paciente fue seguida durante 11 años hasta detectar progresión. Esto es destacable, ya que la mayoría de lesiones pequeñas que crecen lo hacen en los primeros 3 años de seguimiento[1]

El seguimiento sistemático de estas lesiones permite detectar la transformación en melanoma y aplicar tratamiento para destruir el tumor, conservar el globo ocular y prevenir la aparición de metástasis[4]

Bibliografía:

1. Singh AD, Mokashi AA, Bena JF, Jacques R, Rundle PA, Rennie IG. Small Choroidal Melanocytic Lesions. Features Predictive of Growth. Ophthalmology. 2006; 113(6): 1032-1039.

2. Mortality in patients with small choroidal melanoma. COMS report no. 4. The Collaborative Ocular Melanoma Study Group. Arch Ophthalmol. Jul 1997; 115(7): 886-93.

3. Shields CL, Dalvin LA, Yu MD, et al. Choroidal nevus transformation into melanoma per millimeter increment in thickness using multimodal imaging in 2355 cases. Retina. 2019; 39: 1852-1860.

4. Lorenzo Parra D, Gutiérrez Miguélez C, Slocker Escarpa A, Serrano Membrive A. Melanoma Uveal. Tratamientos e indicaciones. Algoritmo de manejo. En: Caminal Mitjana JM, Piñeiro Ces A, Saornil Alvarez MA. Actualización en oncología ocular. Sociedad Española de Oftalmología, Madrid 2023.pp 379-387.

Figuras:

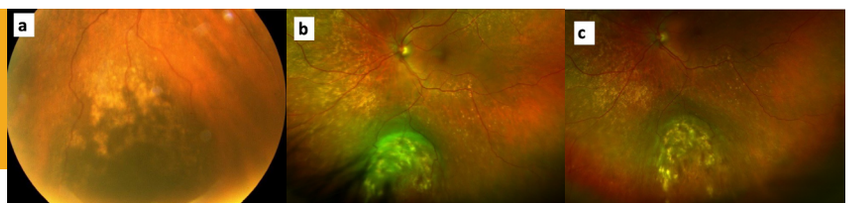

FIGURA 1

Retinografía de la masa melanótica: al diagnóstico (a), en el momento de la progresión tumoral (b) y regresión tumoral post tratamiento (c)

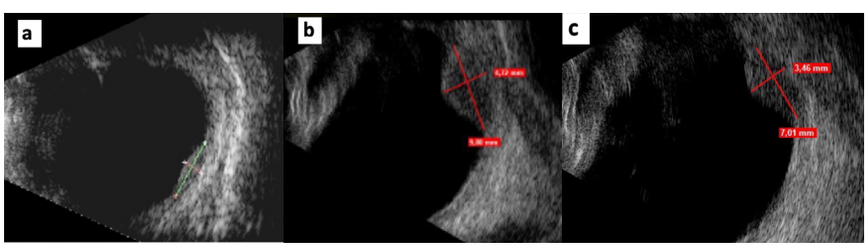

FIGURA 2

Ecografía de la masa: al diagnóstico inicial (a), en el momento de la progresión tumoral (b) y regresión tumoral post tratamiento (c).

20

TUMOR PIGMENTADO CONJUNTIVAL: ¿NEVUS O MELANOMA?

Conjunctival pigmented tumor: nevi or melanoma?

Calderón Márquez, Ítalo Alberto [1]; Loreto Carrero, Mirlibeth [1]; Rodriguez Sanchez, María [1]; García Lorenzo, Victor [1]; Garzo García, Irene [1]
[1] COMPLEJO ASISTENCIAL UNIVERSITARIO DE LEÓN

Palabras clave / Términos relevantes:

Connjuntival, melanoma, nevus

Caso clínico:

Varón de 44 años con antecedente de lesión pigmentada en la conjuntiva bulbar temporal del ojo derecho desde la infancia, quien refería un significativo aumento de tamaño de la misma en el último año.

En la biomicroscopía de polo anterior se objetivó una lesión hiperpigmentada de 3,5x5mm, con tonos heterogéneos, de bordes aparentemente bien definidos y con vasos en su espesor.

Se practicó una tomografía de coherencia óptica de segmento anterior (OCT-SA), observándose hiperreflectividad subepitelial y estromal intensa con sombra posterior que impedía distinguir el margen posterior de la lesión. No se visualizaron quistes u otros hallazgos relevantes.

Dada la información clínica y ante la posibilidad de malignidad, se realizó una biopsia escisional mediante la técnica "no-touch" dejando márgenes de seguridad, aplicando doble crioterapia en los márgenes e implantando una capa membrana amniótica cubriendo el defecto conjuntival remanente.

La anatomía patológica reveló la presencia de un nevus compuesto conjuntival intensamente pigmentado, con márgenes libres de lesión.

Durante el seguimiento y hasta la actualidad, no se ha objetivado recidiva.

Discusión / Conclusiones:

Los tumores melanocíticos conjuntivales representan un espectro de lesiones clasificadas como melanomas, melanosis primarias adquiridas y nevus, localizadas típicamente en la conjuntiva bulbar interpalpebral.[1,2]

Los nevus son los más frecuentes en este grupo, comprendiendo un 49,5% en la serie referida,[3] pudiendo ser nevus preexistentes o, con menor frecuencia, lesiones de novo en adultos. Se ha descrito un potencial de malignización muy bajo, de menos del 1%. Sin embargo, hasta un 20% de los melanomas conjuntivales pueden provenir de nevus, objetivándose un mayor riesgo de malignización en adultos.[1,2]

Los melanomas son menos frecuentes, agrupando un 14,9% de las lesiones pigmentadas conjuntivales en la serie referida.[3] Sus manifestaciones clínicas tienden a ser muy variadas, llegando a ser incluso lesiones localizadas o poco pigmentadas.[2] Dado su alto potencial metastásico, es importante su detección y tratamiento precoz.

En la OCT-SA se puede apreciar afectación subepitelial con importante sombra posterior en los melanomas invasivos. Los nevus se han descrito como hiperreflectivos, tendiendo a presentar quistes intrínsecos, poca vascularización y siendo de profundidad variable en función de si son junturales, subepiteliales o compuestos.[4]

Finalmente, si las características de las lesiones pigmentadas son sospechosas o incluso dudosas se recomienda realizar una biopsia escisional aplicando la técnica "no-touch" para minimizar la manipulación tumoral y la posibilidad de siembras celulares, obteniendo así un análisis anatomopatológico de la lesión para lograr un diagnóstico definitivo.[1,2]

Bibliografía:

1. Harooni H, Schoenfield LR, Singh AD. Current appraisal of conjunctival melanocytic tumors: classification and treatment. Future Oncol [Internet]. 2011 [citado 19 de enero de 2024];7(3):435-46.
2. Kao A, Afshar A, Bloomer M, Damato B. Management of primary acquired melanosis, nevus, and conjunctival melanoma. Cancer Control [Internet]. 2016 [citado 19 de enero de 2024];23(2):117-25.
3. Novais GA, Fernandes BF, Belfort RN, Castiglione E, Cheema DP, Burnier MN Jr. Incidence of melanocytic lesions of the conjunctiva in a review of 10 675 ophthalmic specimens. Int J Surg Pathol [Internet]. 2010 [citado 19 de enero de 2024];18(1):60-3.
4. Vizvári E, Skribek Á, Polgár N, Vörös A, Sziklai P, Tóth-Molnár E. Conjunctival melanocytic naevus: Diagnostic value of anterior segment optical coherence tomography and ultrasound biomicroscopy. PLoS One [Internet]. 2018 [citado 19 de enero de 2024];13(2):e0192908.

Figuras:

FIGURA 1

Fotografía de biomicroscopía de polo anterior del tumor pigmentado en conjuntiva bulbar temporal.

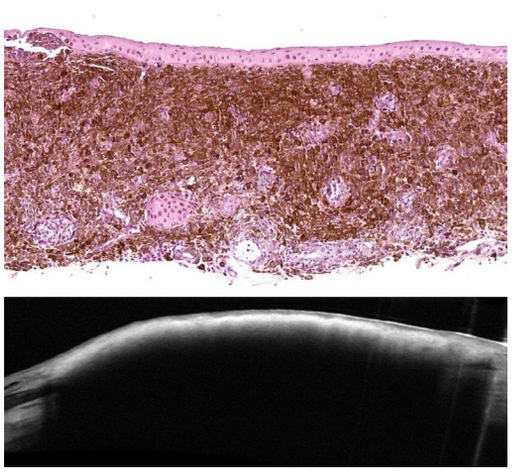

FIGURA 2

Abajo: OCT-SA de la lesión con hiperreflectividad subepitelial y estromal e importante sombra posterior.

Arriba: fotografía microscópica de la biopsia escisional con tinción de hematoxilina-eosina a un aumento de 10x que evidencia nevus conjuntival intensamente pigmentado de infiltración juntural y estromal (compuesto).

SOCIEDAD DE OFTALMOLOGÍA
CASTELLANO LEONESA

Jornada de Residentes

SOFCALE

Tumores oculares